This is a digital copy of a book that was preserved for generations on library shelves before it was carefully scanned by Google as part of a project to make the world's books discoverable online.

It has survived long enough for the copyright to expire and the book to enter the public domain. A public domain book is one that was never subject to copyright or whose legal copyright term has expired. Whether a book is in the public domain may vary country to country. Public domain books are our gateways to the past, representing a wealth of history, culture and knowledge that's often difficult to discover.

Marks, notations and other marginalia present in the original volume will appear in this file - a reminder of this book's long journey from the publisher to a library and finally to you.

Usage guidelines

Google is proud to partner with libraries to digitize public domain materials and make them widely accessible. Public domain books belong to the public and we are merely their custodians. Nevertheless, this work is expensive, so in order to keep providing this resource, we have taken steps to prevent abuse by commercial parties, including placing technical restrictions on automated querying.

We also ask that you:

+ *Make non-commercial use of the files* We designed Google Book Search for use by individuals, and we request that you use these files for personal, non-commercial purposes.

+ *Refrain from automated querying* Do not send automated queries of any sort to Google's system: If you are conducting research on machine translation, optical character recognition or other areas where access to a large amount of text is helpful, please contact us. We encourage the use of public domain materials for these purposes and may be able to help.

+ *Maintain attribution* The Google "watermark" you see on each file is essential for informing people about this project and helping them find additional materials through Google Book Search. Please do not remove it.

+ *Keep it legal* Whatever your use, remember that you are responsible for ensuring that what you are doing is legal. Do not assume that just because we believe a book is in the public domain for users in the United States, that the work is also in the public domain for users in other countries. Whether a book is still in copyright varies from country to country, and we can't offer guidance on whether any specific use of any specific book is allowed. Please do not assume that a book's appearance in Google Book Search means it can be used in any manner anywhere in the world. Copyright infringement liability can be quite severe.

About Google Book Search

Google's mission is to organize the world's information and to make it universally accessible and useful. Google Book Search helps readers discover the world's books while helping authors and publishers reach new audiences. You can search through the full text of this book on the web at `http://books.google.com/`

M.G.Schlapp.

BOSTON
MEDICAL LIBRARY
8 THE FENWAY

Digitized by Google

DIE LEUKÄMIE

ALS

PROTOZOENINFEKTION.

Digitized by Google

Digitized by Google

DIE

LEUKÄMIE

ALS

PROTOZOENINFEKTION.

UNTERSUCHUNGEN ZUR ÄTIOLOGIE UND PATHOLOGIE.

VON

DR. M. LÖWIT,

O. Ö. PROFESSOR DER ALLGEMEINEN UND EXPERIMENTELLEN PATHOLOGIE
AN DER K. K. UNIVERSITÄT INNSBRUCK.

MIT IX TAFELN IN STEINDRUCK UND I TAFEL IN LICHTDRUCK.

WIESBADEN.
VERLAG VON J. F. BERGMANN.
1900.

Digitized by Google

BOSTON MEDICAL
DEC 5 - 1928
LIBRARY

14. N. 14.

Alle Rechte vorbehalten.

Druck der Kgl. Universitätsdruckerei von H. Stürtz in Würzburg.

Digitized by Google

Vorwort.

Die vorliegenden Studien bilden das Resultat einer mehr als zweijährigen mühevollen und intensiven Untersuchung, die um so schwieriger war als Vorarbeiten über den betreffenden Gegenstand noch nicht existieren, und als auch die mir anfangs zu Gebote stehenden Untersuchungsmethoden an Schärfe und Sicherheit viel zu wünschen übrig ließen, was nur durch Häufung des Untersuchungsmateriales und durch ausgedehnte Kontrolluntersuchungen ausgeglichen werden konnte. Wäre mir die Auffindung einer spezifischen Färbungsmethode früher gelungen (Kapitel XIX), so hätte der Gang der Untersuchung ein ganz anderer sein, und viel Zeit und Mühe hätte gespart werden können.

Ich bin mir wohl bewußt, durch die mitgeteilten Beobachtungen nur die ersten Anregungen über die Ätiologie der Leukämie als Sporozoeninfektion gegeben zu haben, hoffe aber, daß damit die Bahn für weitere wissenschaftliche Arbeit, sowie für die Aufstellung einer Pathologie der Leukämie auf ätiologischer Grundlage, und für die Auffassung der Leukämie als einer chronischen Infektionskrankheit in einer bestimmteren Richtung als bisher eröffnet ist. Hoffentlich ist die Zeit nicht zu ferne, da sich an die ätiologische Pathologie auch eine ätiologische Therapie der Leukämie anschließen wird.

Das Objekt für die vorliegenden Untersuchungen konnte nur zum Teil hier in Innsbruck beschafft werden, da Leukämie hier immerhin nur einen seltenen Befund darstellt; die Herren Professoren v. Rokitansky, Pommer und Loos haben mir in der entgegenkommendsten Weise das ihnen zu Gebote stehende Kranken- und Leichenmaterial zur Verfügung gestellt; nicht minder wurde ich von Herrn Dozenten Dr. Posselt, Assistenten der medizinischen Klinik in Innsbruck, durch Überlassung älterer und frisch hergestellter Bluttrockenpräparate leukämischer und pseudoleukämischer Kranker unterstützt. Außerdem erhielt ich auf mein Ersuchen Bluttrockenpräparate noch

Digitized by Google

von folgenden Herren und Anstalten mit der größten Bereitwilligkeit zugesandt: Hofrat Prof. Dr. Neusser in Wien, sowie sein Assistent Dr. W. Türck, Prof. Dr. v. Jaksch in Prag, Hofrat Prof. Dr. Knoll damals in Prag, Prof. Dr. Kraus in Graz, Prof. Dr. Gluzinski in Lemberg, Prof. Dr. v. Limbeck in Wien, Geh.-Rat Prof. Dr. Ehrlich, Prof. Dr. Grawitz und Prof. Dr. A. Fraenkel in Berlin, Dozent Dr. Kühnau in Breslau und das Institut für Unfallheilkunde in Breslau.

Leichenmaterial erhielt ich auf mein Ersuchen von Herrn Geh.-Rat Prof. Dr. R. Virchow, Prosektor Dr. Benda in Berlin, von Herrn Hofrat Prof. Dr. Weichselbaum in Wien, von Herrn Hofrat Prof. Dr. Chiari in Prag, sowie vom Herrn Gemeindearzt Dr. A. Majoni in Cortina d' Ampezzo (Tirol). Allen den genannten Herren und Anstalten sage ich auch an dieser Stelle meinen besten Dank; ohne ihre Unterstützung hätte die vorliegende Arbeit überhaupt nicht unternommen werden können.

Auch die Verlagsbuchhandlung kam in überaus anerkennenswerter Weise allen meinen Wünschen bei der Ausstattung dieses Werkes, namentlich bei der Wiedergabe der Photogramme (Tafel X) entgegen.

Innsbruck im Juli 1899.

Löwit.

Digitized by Google

Inhalt.

	Seite
Vorwort und Inhaltsangabe	I—VI
I. Teil. Untersuchungen am Menschen	1—126
Kapitel I. Einleitung	1—9
Kapitel II. Untersuchungsmethode (vgl. Kapitel XIX)	9—24
Kapitel III. Untersuchung des peripheren Blutes myelämischer Individuen; spezifische Körper	24—33
Kapitel IV. Unterscheidung der spezifischen Körper des myelämischen Blutes von andern ähnlichen Bildungen	34—44
Kapitel V. Kontrolluntersuchungen am Blute von Menschen und Tieren	44—46
Kapitel VI. Weitere Beschreibung der spezifischen Körper im myelämischen Blute	46—68
a) Untersuchung des nicht fixierten Blutes	47—52
b) Form und Größe der spezifischen Körper	52—53
c) Segmentierung (Sporulation) an den spezifischen Körpern	53—57
d) Differenzierung in Ekto- und Entoplasma	57
e) Geißelformen der spezifischen Körper	57—60
f) Sichel- oder Navikelform der spezifischen Körper; dimorpher Entwickelungsgang	60—68
Kapitel VII. Die spezifischen Körper in den Leichenorganen bei Myelämie	68—84
Kapitel VIII. Die spezifischen Körper im peripheren Blute der verschiedenen Fälle von Myelämie	84—91
Kapitel IX. Die Deutung der spezifischen Körper bei Myelämie; Haemamoeba leukaemiae magna	91—103
Kapitel X. Leukocytäre Parasiten bei Lymphämie; Haemamoeba leukaemiae parva (vivax)	104—118
Kapitel XI. Ein Fall von Anaemia pseudoleukaemica infantilis	118—122
Kapitel XII. Ein Fall von Pseudoleukämie beim Erwachsenen	122—126
II. Teil. Untersuchungen und Infektionsversuche bei Tieren	127—239
Kapitel XIII. Untersuchung einer leukämischen Schweinemilz	129—130
Kapitel XIV. Leukämische Infektion beim Kaninchen	130—229
a) Litteraturangaben über Leukämie und leukämische Infektion bei Tieren; Methode der Infektion	130—139

Digitized by Google

Seite

b) Krankengeschichten der infizierten Kaninchen nebst Sektionsbefund . . . . . 139—173
c) Hämamöbenbefund im Blute der infizierten Kaninchen; Verhalten der Hämamöben gegen Jodlösungen . . . . . 173—190
d) Beobachtung der Parasiten im nicht fixierten (frischen) Blute der infizierten Kaninchen . . . . . 190—198
e) Die Veränderungen der Menge und Beschaffenheit der Leukocyten und Erythrocyten bei den infizierten Kaninchen; Kontrollversuche . . . . . 198—206
f) Die blutzellenbildenden Organe bei den infizierten Kaninchen . 206—216
g) Das Auftreten von Albumosen im Harne der leukämisch infizierten Kaninchen. Von Dr. L. KIRCHMAYR, Assistent am Institute für allgemeine und experimentelle Pathologie in Innsbruck 216—228
h) Infektionsversuche an andern Tieren . . . . . 228—229

Kapitel XV. Die Stellung der leukämischen Infektion beim Kaninchen 229—235

Kapitel XVI. Künstliche Kulturversuche mit der Haemamoeba leukaemiae magna . . . . . 235—239

Kapitel XVII. Die Pathologie der Leukämie . . . . . 240—253

Kapitel XVIII. Über Phagocytose am leukämischen Blute. Von Dr. L. KIRCHMAYR, Assistent am Institute für allgemeine und experim. Pathologie in Innsbruck . . . . . 253—259

Anhang. Kapitel XIX. Eine spezifische Färbungsmethode für die Haemamoeba leukaemiae magna . . . . . 259—276

Erklärung zu den Tafeln I—X . . . . . 277—280

Digitized by Google

I. Teil.

Untersuchungen am Menschen.

Digitized by Google

Digitized by Google

DEC 5 - 1928

Kapitel I.

Einleitung.

Die Ätiologie der Leukämie muß heute noch als ein nahezu völlig dunkles Gebiet bezeichnet werden. Die Krankheitsursache ist trotz mehrfacher darauf gerichteter Untersuchungen bisher nicht gefunden worden und damit fehlt auch ein wesentlicher, vielleicht der wesentlichste Faktor für das Verständnis dieser eigenartigen Erkrankung des Blutes und der blutzellenbildenden Organe, die seit ihrer wissenschaftlichen Entdeckung durch Virchow[1]) im Jahre 1845 das Interesse der Pathologen im hohen Grade wach erhalten hat. Wir besitzen zwar dank den intensiven Untersuchungen zahlreicher Autoren über die veränderte Blut- und Organbeschaffenheit bei der Leukämie eine Unsumme oft geradezu verwirrender Detailkenntnisse, aber das Wesen derselben, die Beziehung der Krankheitsursache zur Krankheitserscheinung, das Verständnis der Krankheitserscheinungen und ihre Zurückführung auf gestörte Organfunktionen, ist zum Teile ganz ungeklärt, zum Teile aber ruht sie auf hypothetischer Grundlage. Diese Lücken sind auch in der eingehenden und geistreichen jüngsten Zusammenstellung über diese Krankheit zu erkennen, die unsern besten Kenner der leukämischen Blutveränderungen, Ehrlich[2]), zum Autor hat, und die sich vorwiegend auf morphologische Untersuchungen der Blutzellen stützt.

Während nämlich einesteils durch Ehrlich und seine Schüler eine Reihe von Merkmalen festgestellt wurden, welche eine scharfe nicht bloß quantitative sondern auch qualitative Scheidung des leukämischen vom leukocytotischem Blute ermöglichen und auf diese Weise eine gut begrenzte Trennung der Leukocytose von der Leukämie gestatten, wird anderseits gerade von Ehrlich in der genannten Monographie die Leukämie als eine gemischte Leukocytose bezeichnet, und hierdurch wiederum eine nähere Beziehung dieser beiden Prozesse zu einander statuiert, die allerdings hauptsächlich nur dem Namen nach dadurch hergestellt wird, daß auch die Leukocytenvermehrung bei der Leukämie als Leukocytose bezeichnet

[1]) Virchows Archiv etc. Bd. I. 1847. S. 547 f. Bd. 2. 1849. S. 587 f. Bd. 5. 1853. S. 43 f. und Cellularpathologie. 4. Auflage Berlin 1871. S. 201 f. Ges. Abhandlg. z. wiss. Mediz. Frankfurt a. M. 1856. S. 190 f. u. 212 f.

[2]) Ehrlich-Lazarus, Die Anämie I. Abteilung. Wien, Hölder 1898. VIII. Bd. I. Teil der Spez. Pathologie und Therapie, herausgegeben von H. Nothnagel.

Digitized by Google

wird. Aber die Leukocytenvermehrung ist bei beiden Prozessen, der Leukocytose und der Leukämie, auch auf Grund der Ehrlich'schen Angaben ihrem Wesen nach doch eine verschiedene. Während nämlich bei der Leukocytose nur eine vermehrte Zufuhr der polynukleären neutrophilen, oder der polynukleären eosinophilen oder der mononukleären Leukocyten zum Blute stattfindet, gelangen bei der einen Form der Leukämie und zwar bei der sogenannten myelogenen Leukämie die verschiedenen körnchenführenden Leukocyten gleichzeitig, darunter auch solche mononukleäre Elemente in die Blutbahn, welche sich normalerweise nicht im strömenden Blute, sondern nur in gewissen blutzellenbildenden Organen (dem Knochenmarke) vorfinden, weshalb ja gerade diese Form der Leukämie auf die Knochenmarkserkrankung zurückgeführt und nach ihr benannt wird. Auf diese Weise unterscheidet Ehrlich die sogenannten myelämischen Formen der Leukämie (Myelämie), die er als eine durch chemotaktische Reize bedingte aktive Einwanderung nicht nur der fertigen polynukleären Elemente, sondern auch ihrer mononukleären eosinophilen wie neutrophilen Vorstufen aus dem Knochenmarke in das Blut bezeichnet, und sie daher mit großer Wahrscheinlichkeit den aktiven Leukocytosen zurechnet, bei welchen vorwiegend mit amöboider Eigenbewegung behaftete Leukocyten in die Blutbahn gelangen, im Gegensatze zu den sogenannten lymphämischen Formen der Leukämie (Lymphämie), die Ehrlich von der Myelämie scharf abtrennt und den passiven Leukocytosen oder Lymphocytosen zurechnet, bei welchen die „Vermehrung der Lymphzellen durch eine passive Einschwemmung in das Blut und nicht durch eine aktive, chemischen Reizen folgende Emigration bedingt ist“ [1]), und die Ehrlich geneigt ist, auch ätiologisch von der Myelämie abzutrennen [2]) und auf eine Erkrankung der Lymphdrüsen zurückzuführen.

Die hypothetische Grundlage dieser konsequent durchgeführten Ehrlich'schen Anschauung über das Wesen des leukämischen Krankheitsprozesses liegt in der Annahme, daß bei der sogenannten Myelämie eine aktive Einwanderung verschiedener Leukocytenformen in das Blut, bei der sogenannten Lymphämie hingegen eine passive Einschwemmung von Lymphzellen in das Blut erfolgt, und daß bei der Myelämie eine primäre Knochenmarkserkrankung, bei der Lymphämie eine primäre Lymphdrüsenerkrankung vorliegt. Eine scharfe Sonderung der beiden Leukämieformen ist hiermit auch ihrer Entstehung nach jedenfalls erfolgt, ohne daß damit die differente Entstehungsart dieser beiden Leukämieformen geklärt erschiene. Im übrigen steht Ehrlich durch die Feststellung der Beziehungen zwischen Leukämie und Leukocytose auf dem Boden der ursprünglichen Annahme Virchow's, der von vorneherein beide Prozesse als zusammengehörige Erscheinung ansprach und noch in seiner Cellularpathologie folgende Abgrenzung anführt: „Die Leukämie ist demnach eine Art von dauerhafter, progressiver Leukocytose; diese dagegen in ihren einfachen Formen stellt einen vorübergehenden, an zeitweilige Zustände gewisser Organe geknüpften Vorgang dar“ [3]). Die folgenden Beobachtungen werden aber Anhaltspunkte dafür erbringen, daß allerdings die Leukocytenvermehrung beiden Prozessen gemeinsam ist, daß aber die Ursache dieser Vermehrung höchst wahr-

---

[1]) l. c. S. 117.
[2]) l. c. S. 116.
[3]) l. c. S. 204.

Digitized by Google

scheinlich bei der Leukämie eine besondere, spezifische ist, die bei der Leukocytose nicht vorhanden ist, beide Prozesse daher wohl quantitativ und funktionell miteinander verglichen, qualitativ und ätiologisch aber von einander getrennt werden müssen.

Die bisherigen Untersuchungen über die Ätiologie der Leukämie, sofern von solchen überhaupt die Rede sein kann, haben einen näheren Einblick in die Krankheitsursache und das Krankheitswesen nicht erbracht.

Noch in einer aus dem Jahre 1897 stammenden, unter Moslers Leitung gearbeiteten Inauguraldissertation von Richard Wagner[1]) wird unsere Unkenntnis in dieser Frage hervorgehoben. Nachdem ein spezifischer Erreger der Leukämie bis dahin trotz mehrfacher darauf gerichteter Untersuchungen nicht nachgewiesen werden konnte, wird die Ätiologie der Leukämie in Beziehung gebracht zu vorausgegangenen Erkrankungen und hierbei namentlich Intermittens, Lues, Skrofulose, Rhachitis und die dabei auftretenden chronischen Darmkatarrhe, Typhus, Störungen der Geschlechtsfunktion, körperliche und geistige Überanstrengung, traumatische Einflüsse und Pseudoleukämie besprochen und zum Teil mit Beispielen belegt. Die Frage, ob die Leukämie als Infektionskrankheit aufzufassen ist, wird auch von Wagner gestreift und nach einer kurzen Litteraturzusammenstellung folgendermaßen beantwortet: „Wie man aus diesen kurzen Angaben ersehen kann, ist der Erreger der Leukämie zunächst unbekannt; überhaupt wird wohl diese Frage noch lange offen bleiben, denn aus allen bisherigen Impfversuchen teils mit den Reinkulturen der angeblichen Erreger, teils mit leukämischem Blute selbst hat sich bis jetzt noch nie ein positives Resultat ergeben. Sollte sich auch wirklich im Laufe der Jahre ein spezifischer Erreger herausstellen, soviel ist sicher, daß die früher beschriebenen ätiologischen Momente zum mindesten eine Disposition des betreffenden Individuums für die Leukämie schaffen."

Die Frage der experimentellen Erzeugung der Leukämie am Tiere war nämlich bereits früher in einer gleichfalls unter Moslers Leitung gearbeiteten Inauguraldissertation von Curt Nette[2]), auf die wir noch mehrfach werden zurückzukommen haben, in negativem Sinne beantwortet worden. Nachdem bereits Mosler[3]) und Bollinger[4]) früher die Transfusion leukämischen Blutes auf Hunde und Kaninchen ohne jeden Erfolg versucht hatten, verwendete Nette zu seinen Versuchen Schweine, weil bei diesen Tieren thatsächlich Leukämie vorkommt, und Affen, als eine dem Menschen nahestehende Tierart; außerdem wurden aber auch noch Kaninchen, Mäuse und Hühner, sämtliche Tiere aber mit negativem Erfolge benützt. Die Methode der Überimpfung bestand bei Nette in der intravenösen, intraperitonealen oder subcutanen Injektion des defibrinierten leukämischen Blutes und außerdem in der intraperitonealen Einnähung leukämischer Milz bei einem Affen und zwei Schweinen. Trotz dieses negativen Erfolges giebt aber Nette der Hoffnung Ausdruck, daß bei Modifikation der Überimpfungsmethode die künstliche Übertragung der Leukämie auf Tiere doch gelingen werde und sein Lehrer Mosler „verspricht sich einen besseren Erfolg, wenn der aus der Leukämiemilz gepreßte Saft injiziert worden wäre, da man annehmen

---

1) Die Ätiologie der Leukämie. Inaugur.-Dissert.-Greifswald 1897.
2) Ist Leukämie eine Infektionskrankheit. Inaugur.-Dissert. Greifswald 1890.
3) Die Pathologie und Therapie der Leukämie. Berlin 1872.
4) Virchows Archiv etc. 1874. Bd. 59. S. 341 f.

Digitized by Google

könnte, daß in diesem der infektiöse Stoff am reichlichsten enthalten ist". Bei den später anzuführenden künstlichen Übertragungsversuchen der Leukämie auf Tiere wurde, ohne daß mir übrigens diese Notiz damals bekannt war, diese letztere Methode aus später anzuführenden Gründen ausschließlich verwendet.

Direkte Beobachtungen am Menschen hatten die Annahme bereits seit lange nahegelegt, daß die Leukämie in manchen Fällen unter dem Bilde einer Infektionskrankheit verläuft. In diesem Sinne hatten sich bereits Friedreich[1]) und Leber[2]) ausgesprochen; seit dem genaueren Studium der akuten Fälle von Leukämie durch Ebstein[3]) und durch Fraenkel[4]) hat aber diese Annahme speziell für die akute Leukämie, die sich im wesentlichen als eine in kurzer Zeit meistens mit Fieberbewegungen und hämorrhagischer Diathese zum Tode führende Lymphämie darstellt, immer mehr an Verbreitung gewonnen. Indessen konnte weder in den Fällen von Ebstein und Fraenkel noch in jenen von Eichhorst[5]), Guttmann[6]), Litten[7]), Askanasy[8]), Hinterberger[9]), Obrastzow[10]), Muir[11]), Hindenburg[12]) u. a. m. ein gesicherter Anhaltspunkt für die infektiöse Natur der Leukämie gewonnen werden.

Seitdem ich durch meine Untersuchungen[13]) am leukämischen Blute und an den Leichenorganen leukämischer Individuen zu der Anschauung geführt worden war, daß bei der Leukämie wahrscheinlich die normale Umwandlung der ein- in mehrkernige Leukocyten im Blute selbst beeinträchtigt ist, so daß die so massenhafte Ansammlung der weißen Blutzellen im leukämischen Blute teilweise wenigstens auf diese behinderte Umwandlung zurückgeführt werden kann, und seitdem ich den Nachweis führen konnte, daß zahlreiche Leukocyten des leukämischen Blutes die Fähigkeit amöboide Bewegungen auszuführen, zum großen Teile verloren haben, drängte sich mir bei jedem neuen Falle von Leukämie, den ich zu untersuchen Gelegenheit hatte, die Vermutung auf, daß die Leukocyten selbst krankhafte Veränderungen bei diesem Prozesse erfahren haben, daß möglicherweise in ihnen selbst etwas vorgeht oder enthalten ist, was die Ursache ihrer so massenhaften Gegenwart im leukämischen Blute darstellt. Dabei wurde ich vornehmlich von dem Gedanken geleitet, daß bakterielle oder parasitäre Einschlüsse überhaupt in den Leukocyten bei der Leukämie vor allem beachtet werden müßten, da diese möglicherweise selbst das veranlassende Moment für die krankhafte Vermehrung und Veränderung der Leukocyten bei der Leukämie darstellen könnten.

Ich beschränkte mich dabei zunächst ausschließlich auf die tinktorielle Untersuchung der Leukocyten und des leukämischen Blutes

---

1) Virchows Archiv etc. 1857. Bd. 12.
2) Graefes Archiv f. Ophthalmologie 1878. Bd. 24.
3) Deutsch. Archiv f. klin. Mediz. 1889. Bd. 44. S. 343.
4) Deutsch. mediz. Wochenschr. 1895. Nr. 39—43.
5) Virchows Archiv etc. Bd. 130. S. 365.
6) Berl. klinische Wochenschr. 1891. Nr. 46.
7) Verhandlungen d. Kong. f. innere Mediz. 1892.
8) Virchows Archiv etc. 1894. Bd. 137. S. 1.
9) Deutsch. Arch. f. klin. Mediz. 1891. Bd. 48. S. 324.
10) Deutsch. mediz. Wochenschr. 1890. S. 1150.
11) Journal of pathology and bacteriol. 1893. Vol. I. p. 131.
12) Deutsch. Arch. f. klinisch. Mediz. 1894. Bd. 54. S. 209.
13) Sitzungsber. d. K. Akad. d. Wiss. in Wien 1885. III. Abth. Bd. 92. S. 22 f. und ebendaselbst 1887. III. Abthlg. Bd. 95. S. 227 f.

Digitized by Google

überhaupt, da der färberische oder im frischen ungefärbten Präparate ermöglichte Nachweis etwaiger fremdartiger oder parasitärer Einschlüsse in den Leukocyten vor allem gelungen sein mußte, und als erstes Postulat der angeführten Vermutung zunächst von größter Wichtigkeit erschien. Allein ich war in jahrelang fortgeführten und immer wieder aufgenommenen Versuchen nicht glücklicher als meine Vorgänger, die entweder in gleicher Weise, oder durch direkte bakteriologische Untersuchungen am erkrankten Menschen den Krankheitserreger der Leukämie nachzuweisen versuchten (Klebs[1]), Gabbi und Barbacci[2]), Combenal[3]), Osterwald[4]), Majocchi und Picchini[5]), Bonardi[6]), Klein[7]), Weber[8]), Hinterberger[9]), Vedrella[10]), Kelsch und Vaillard[11]), Claudio Ferni[12]), Pawlowsky[13]), Salander und Hoffsten[14]), Ebstein[15]), Fraenkel[16]), Eikenbusch[17]), Litten[18]), Richter[19]), Bonvicini[20]) und viele andere.

Ebenso wenig ist durch die neueren Angaben von Verranus A. Moore[21]) über eine sogenannte infektiöse Leukämie bei Hühnern die Ätiologie der menschlichen Leukämie tangiert worden. Bei den spontan und künstlich mit dem reingezüchteten Krankheitserreger — einer neuen Species (Bacillus sanguinarium), welche gewisse Eigenschaften des Bacillus coli, Bacillus typhi und des Bacillus der Schweinecholera vereinigt — infizierten Hühnern tritt eine typische, mit starker fieberhafter Temperatursteigerung einhergehende Infektionskrankheit auf, welche innerhalb weniger Tage in der Regel letal endigt. Dabei steigt die Zahl der Leukocyten im Blute mächtig an, auf das 10—15fache der Normalzahl, während die roten Blutkörperchen beträchtlich an Zahl abnehmen. Auf diese beiden Momente hin hält sich Moore für berechtigt von einer infektiösen Leukämie bei Hühnern zu sprechen. Es ist aber nach der vorliegenden Beschreibung gar nicht zweifelhaft, daß der erwähnte Prozeß bei den Hühnern als eine infektiöse Leukocytose im Gefolge eines septischen Prozesses und nicht als Leukämie anzusprechen ist. Es kann nur zu einer Begriffsverwirrung führen, wenn in einem solchen Falle von einer infektiösen Leukämie gesprochen wird.

---

1) Virchows Archiv etc. Bd. 38. S. 199, und Eulenburgs Realencyklopädie Bd. I. S. 357.
2) Lo Sperimentale 1872 p. 407.
3) Revue de Médecin 1872.
4) v. Graefes Archiv f. Ophthalmologie 1881. Bd. 27. Abt. III. S. 203.
5) Giornale internaz. di scienz. med. 1886.
6) Riv. gen. ital. di Clin. med. 1889. Nr. 5—6. Ref. im Centrbl. für allgem. Pathol. etc. 1890. Bd. I. p. 369.
7) Berl. klin. Wochensch. 1890.
8) Mediz. Monatsschr. 1890.
9) Deutsch. Arch. f. klin. Mediz. 1891. Bd. 48. S. 324.
10) Centrbl. f. d. mediz. Wiss. 1893. Nr. 33 und Arch. ital. di clin. med. Anno XXXII. part. IV.
11) Annales de l'Institut Pasteur 1890. T. IV.
12) Centralbl. f. Bakter. etc. 1890. VIII. S. 553.
13) Deutsch. mediz. Wochenschr. 1892. S. 641.
14) Jahrb. f. Kinderheilkunde 1885. S. 202.
15) Deutsch. Archiv. f. klin. Mediz. 1889. Bd. 44. S. 343.
16) Deutsch. mediz. Wochenschr. 1895. Nr. 39—43.
17) Über Leukämie. Inaug.-Dissert. Bonn 1889.
18) Berl. klin. Wochenschr. 1883. Nr. 27 und Verhandlungen des XI. Kongr. f. innere Mediz. Wiesbaden 1892. S. 159.
19) Charité-Annalen 1896. Bd. 21. S. 299.
20) Cit. nach Centrbl. f. Bakteriol. etc. 1897. Bd. 21. S. 211.
21) Infectious leukaemia in fools; a bacterial disease frequently mistaken for fowlcholera. Twelfth and thirteenth annual reports of the Bureau of Animal Industry for the fiscal year 1895 and 1896. Washington 1897. p. 185 f.

Digitized by Google

Ähnliche Bedenken gelten auch für den von HERRICK [1]) beschriebenen Fall von akuter Leukämie beim Menschen mit gleichzeitiger Streptokokkeninfektion, der mir übrigens nur aus einem kurzen Referate bekannt ist, und für den von BUSSENIUS [2]) erwähnten Fall von Maul- und Klauenseuche beim Menschen und Hinzutritt einer sogenannten akuten Leukämie. Die ätiologische Abhängigkeit der beiden Prozesse von einander wird übrigens auch von BUSSENIUS nicht vertreten.

Hier sei auch auf die äußerst wichtige Angabe von MANNABERG [3]) hingewiesen, auf die wir noch zurückzukommen haben werden, dem zweifellos das große Verdienst gebührt, als der erste protozoenähnliche Gebilde in den Leukocyten eines Falles von Lymphämie gesehen und als solche erkannt zu haben. Es handelt sich um Einschlüsse scharf konturirter, ziemlich stark lichtbrechender, farbloser Gebilde in den Lymphocyten dieses Falles (etwa in 8 % derselben), welche unregelmäßige Formen zeigten, und häufig in Mehrzahl in den Lymphocyten enthalten waren. Ein Teil dieser Körperchen zeigte langsame aber deutliche amöboide Bewegung mit Aussendung von Fortsätzen aber ohne Ortswechsel, ein anderer Teil ließ keinerlei Bewegungserscheinungen erkennen. Eine distinkte Färbung dieser Gebilde ist MANNABERG nicht gelungen, wodurch er in seiner Auffassung derselben als Protozoen wesentlich bestärkt wurde; er hat sie bei drei Fällen von gemischter Leukämie (Myelämie) sowie in zwei anderen Fällen von Lymphämie und einem Falle von akuter Leukämie im peripheren Blute vermißt. MANNABERG giebt der Vermutung Ausdruck, daß die genannten Gebilde Protozoen sind. „Namentlich die Formveränderung bei Zimmertemperatur, die relativ schwere Färbbarkeit sind Momente, welche für diese Auffassung sprechen würden. Auch begegneten mir häufig Bilder, welche an die Sporulationen der Malariaparasiten erinnern, indem sich zahlreiche kleine Körperchen gruppenweise vorfanden.“ Die nähere Beziehung dieser Befunde zu analogen im folgenden mitzuteilenden Beobachtungen soll später noch genauer erörtert werden.

An dieser Stelle sei auch noch darauf hingewiesen, daß MONRO [4]) bei einem Falle von Leukämie im Herzmuskel eigenartige Körperchen auffand, über deren Natur ein sicherer Aufschluß nicht gewonnen werden konnte, die aber möglicherweise parasitären Ursprunges waren, und daß GRAM [5]) in vier Fällen von Leukämie vergeblich nach malariaähnlichen Parasiten im Blute gesucht hat.

Die Mitwirkung parasitärer Verhältnisse bei der Leukämie war bereits von VIRCHOW [6]) ins Auge gefaßt worden, indem er die Leukocyten als Träger eines kontagiösen Stoffes anspricht, durch welche dann als eine Art Metastase die heteroplastische Erkrankung anderer Organe hervorgerufen wird. Dieser Anschauung hatten sich MOSLER [7]) und BOLLINGER [8]) angeschlossen; allerdings handelt es sich dabei mehr um die sekundären Metastasen bei Leukämie in den verschiedenen Organen und Geweben als um die primären Veränderungen im Blute und in den

1) Journ. of Americ. med. assoc. 1897. Vol. 29. Nr. 4. p. 171.
2) Arch. f. Laryng. u. Rhinolog. 1897. Bd. VI. S. 1.
3) Verhandlungen des XIV. Kongr. f. innere Mediz. Wiesbaden 1896. S. 252 f.
4) The Glasgow. med. Journal. May 1892.
5) Hospitals-Tidende. 4 Rökke. Bd. II. p. 437.
6) Die krankhaften Geschwülste. Bd. II S. 575.
7) Die Pathologie und Therapie der Leukämie. Berlin 1872. S. 62 f.
8) VIRCHOWS Archiv etc. 1874. Bd. 59. S. 341.

Digitized by Google

blutzellenbildenden Organen, immerhin war aber dadurch doch auf die Leukocyten selbst als die Träger oder Verbreiter der Krankheit aufmerksam gemacht worden. Auch Ebstein[1]) und Pel[2]) hatten gewisse Formen von Leukämie und Pseudoleukämie geradezu als Infektionskrankheiten hervorgehoben und die mit chronischem Fieberverlauf einhergehenden Formen von Pseudoleukämie (chronisches Rückfallfieber nach Ebstein) gewissermaßen als Bindeglied zur Febris intermittens bezeichnet.

Für mich gewann die Frage der Leukämie als einer Infektionskrankheit und die Mitwirkung parasitärer Verhältnisse bei der Entstehung derselben erst dann einen festeren Boden, als es mir gelang mittelst besonderer Färbungsverfahren in und an den Leukocyten des strömenden Blutes und den lymphatischen Zellen der blutzellenbildenden Organe bei den verschiedenen Formen der Leukämie Gebilde nachzuweisen, welche bei der Beurtheilung einer parasitären Entstehung der Leukämie jedenfalls werden in Betracht gezogen werden müssen, und als es mir dann weiterhin gelang auch bei Tieren durch intravasale Überimpfung leukämischen Leichenmateriales vom Menschen künstlich einen der menschlichen Leukämie verwandten, meist chronisch verlaufenden Krankheitsprozeß hervorzurufen, der sich von Tier auf Tier übertragen ließ. Auf diese Färbungsverfahren soll nun näher eingegangen werden.

Kapitel II.

Untersuchungsmethode.

(Vgl. auch Kap. XIX.)

Färbt man die bei 110—115° erhitzten Deckglaspräparate leukämischen Blutes in der üblichen Weise mit alkalischem Methylenblau (Löfflers Blau), so ist von den im folgenden zu beschreibenden Bildern nichts oder höchstens nur Andeutungen zu sehen, die nur der mit diesen Verhältnissen bereits Vertraute aufzufassen vermag. Geht man aber in der nachstehend zu beschreibenden Weise vor, so treten Besonderheiten zu Tage, von denen man sich wundern muß, daß sie bisher der Hauptsache nach nicht gesehen und nicht beschrieben worden sind, da sie bei Befolgung der sofort anzuführenden Färbungsverfahren und bei Anwendung guter Immersionslinsen ohne besondere Schwierigkeiten sichtbar sind, der Deutung aber immerhin nicht unbeträchtliche Schwierigkeiten entgegensetzen.

Die in gebräuchlicher Weise hergestellten Deckglastrockenpräparate des leukämischen Blutes werden 1—1½ Stunden bei 110—115° gedörrt; ein zu starkes Erhitzen schädigt die Färbung, weshalb auch ein mehr-

---

1) l. c.
2) Berl. klinische Wochenschr. 1887.

Digitized by Google

maliges Durchziehen des Deckglases durch die offene Flamme nicht empfohlen werden kann; übrigens kann die Färbung auch bei dieser Art der Fixierung gelegentlich gelingen. Das abgekühlte Präparat wird nun mit der beschickten Seite nach unten in ein Urschälchen mit Löffler-schem Methylenblau gebracht und entsprechend erwärmt; je älter die Farbstofflösung ist, desto charakteristischer fällt die Färbung aus, doch gelingt sie auch mit ganz frisch hergestellten Solutionen. Da die zu beschreibenden Gebilde sich intensiv metachromatisch rot violett bis rotbraun färben, so liegt der Gedanke nahe, daß die im nicht vollständig reinen Methylenblau enthaltenen Beimengungen von Methylenrot und Methylenviolett das eigentlich färbende Prinzip darstellen. Bei der Verwendung des von Unna[1]) gerade zum Behufe metachromatischer Färbungen in die histologische Technik eingeführten polychromen Methylenblau für den vorliegenden Zweck ergab sich jedoch eine entschiedene Überlegenheit des Löfflerschen Blau. Zwar werden auch mit der erwärmten polychromen Methylenblaulösung die gleichen später zu beschreibenden Gebilde gefärbt wie bei der Löfflerschen Lösung, aber die polychrome Methylenblaufärbung fällt minder charakteristisch aus, da die spezifischen Körper von der Grundfärbung nicht so entschieden wie bei der Löffler-Blaufärbung abstechen. Für die Darstellung der bei Lymphämie nachweisbaren spezifischen Körper erwies sich das polychrome Methylenblau ganz unbrauchbar.

Die Färbung im Löffler-Blau wird nun in der Weise vorgenommen, daß die mit dem Präparate beschickte Farbenlösung über der offenen Flamme in der von Günther[2]) angegebenen Weise leicht aber nicht bis zum Aufwallen erhitzt wird. Da man ja nur mit kleinen Flüssigkeitsmengen zu arbeiten braucht, so genügt in der Regel bereits eine zweimalige Wiederholung des Annäherns und Entfernens des Uhrschälchens an resp. von der Flamme, bis deutliche Dampfwölkchen aus der Flüssigkeit aufsteigen. Dann wird das Uhrschälchen sich selbst überlassen, bis es völlig erkaltet ist, was 5—10 Minuten in Anspruch nimmt. Läßt man das Präparat kürzere Zeit in der warmen Farblösung, so fällt die Färbung unvollkommen aus, indem nur ein Teil, und zwar gerade nur granulaähnliche Formen gefärbt werden, die höchst wahrscheinlich identisch sind mit den bereits bekannten basophilen Leukocytengranulationen, während die größeren charakteristischen, im folgenden zu beschreibenden Körper in- und außerhalb der Leukocyten meistens ungefärbt bleiben. Wir haben es also bei den uns hier interessierenden Bildungen zweifellos mit schwer färbbaren Gebilden zu thun, die aber, einmal gefärbt, ihren Farbstoff auch den Entfärbungsmitteln gegenüber energisch zurückhalten. Die schwere Färbbarkeit der fraglichen Körper ist gewiß ein wesentlicher Grund dafür, weshalb dieselben bisher nicht gefärbt und gesehen wurden. Damit steht auch in Übereinstimmung, daß die Färbung der betreffenden Bildungen ebenso unvollkommen ausfällt, wenn dieselbe während 10—15 Minuten und darüber in der Kälte (bei Zimmertemperatur) vorgenommen wird als wie bei zu kurzer Einwirkung der warmen Farbenlösung.

Nach vollendeter Färbung wird das Deckglas gut mit Wasser abgespült, dann in 0,3 % salzsaurem Alkohol differenziert, neuerdings mit Wasser abgespült, getrocknet und in üblicher Weise in Lack einge-

[1]) Zeitschrift f. wissensch. Mikroskopie 1892. Bd. VIII.
[2]) Einführung in das Studium der Bakteriologie etc. 5. Aufl. Leipzig 1898. S. 136.

Digitized by Google

schlossen. Die Differenzierung des Präparates läßt sich in verschiedenem Grade vornehmen. Entfärbt man sehr lange und selbst über die Zeit hinaus, wenn keine sichtbaren Farbstoffwolken an die Flüssigkeit abgegeben werden, so findet man die roten und die weißen Blutzellen des Präparates vollständig entfärbt, in einzelnen Leukocytenkernen kann übrigens auch dann noch ein lichtmattblauer Schimmer zurückbleiben; entfärbt man aber nur bis zu dem Zeitpunkte, wenn keine Farbstoffwolken mehr an die Umgebung abgegeben werden, so bleibt eine manchmal diffuse, manchmal aber mehr distinkte Kernfärbung bestehen. Die uns im folgenden beschäftigenden Gebilde, die in den beigegebenen Abbildungen dunkelschwarz gehalten sind, bleiben in beiden Fällen der Entfärbung stark metachromatisch gefärbt. Für die Auffindung und erste Beurteilung dieser Körper ist die maximale Entfärbung des Präparates jedenfalls von sehr großem Vorteil, da sie die fraglichen Gebilde als etwas stofflich Besonderes erkennen läßt, während gleichzeitig alle übrigen Bestandteile der Zellen, speziell der Leukocyten, Protoplasma und Zellkerne, mit Ausnahme der bekannten basophilen Granula ungefärbt sind, deren Beziehungen zu den spezifischen fraglichen Gebilden uns noch eingehend beschäftigen werden.

Will man aber das Verhalten der fraglichen Körper zu den Blutzellen im allgemeinen und zu den Leukocyten im besonderen verfolgen, zu denen sie jedenfalls in innigster Beziehung stehen, so empfiehlt es sich die Entfärbung nicht bis zu dem soeben als maximal bezeichneten Grade zu treiben, sondern dieselbe zu unterbrechen, wenn die Kerne und zum Teil auch das Protoplasma der Leukocyten noch eine schwach blaue aber distinkte Färbung besitzen; die hierzu notwendige Zeit der Alkoholeinwirkung lernt man bald abschätzen, sie ist übrigens bei den verschiedenen Leukämiefällen, deren Blut untersucht wurde, eine wechselnde gewesen. Die fraglichen Gebilde traten auch dann, abgesehen von ihrer charakteristischen Gestalt und Form, durch ihre metachromatische Färbung scharf hervor.

Allerdings wird man sich stets vor einer Verwechselung mit den basophilen Leukocytengranulis, die ja gleichfalls metachromatisch gefärbt sind, ferner vor einer Verwechselung mit anderweitigen phagocytären Leukocyteneinschlüssen, an denen gleichfalls gelegentlich eine leichte Metachromasie beobachtet werden konnte, sowie vor einer Verwechselung mit den Produkten des degenerativen Kern- und Zellzerfalles zu schützen haben, die ja eingehend von Gumprecht[1]), Krönig[2]) und von anderen bei leukämischen und schweren anämischen Zuständen verfolgt worden sind. Schon im strömenden Blute sind nun diese Unterscheidungen, auf die jedenfalls ein ganz besonderes Augenmerk zu richten ist, mit grossen Schwierigkeiten verknüpft, und wir werden auf die differentiellen Merkmale bei der genaueren Beschreibung der fraglichen spezifischen Körper noch zurückzukommen haben, noch weit schwieriger aber ist die Differenzierung in den blutzellenbildenden Organen. Ein wichtiges Unterscheidungsmerkmal soll gleich an dieser Stelle angeführt werden.

Behandelt man nämlich ein Deckglastrockenpräparat des leukämischen Blutes, in welchem auf Grund diesbezüglicher Untersuchungen in anderen vom gleichen Blute zu gleicher Zeit hergestellten Präparaten

---

[1]) Deutsch. Archiv f. klinische Mediz. 1896. Bd. 57. S. 523 f.

[2]) Verhandlungen des 15. Kongresses f. innere Medizin zu Berlin. Wiesbaden 1897. S. 507.

Digitized by Google

der Nachweis der fraglichen spezifischen Körper bereits festgestellt worden ist, vor der Färbung mit Alkohol (96°), so sind die betreffenden Gebilde selbst nach kurzer Alkoholeinwirkung von 10—20 Minuten auch bei rite durchgeführter Färbung nicht mehr sichtbar, oder es sind nur Andeutungen derselben nachweisbar, die nur von dem Geübten, und auch von diesem nicht mehr mit voller Sicherheit aufgefasst werden können, während die Färbung der spezifischen basischen Leukocytengranulationen, auf die hier das Hauptgewicht zu legen ist, sowie der phagocytären Leukocyteneinschlüsse und der Produkte des degenerativen Kern- und Zellzerfalles der Leukocyten durch die Alkoholbehandlung nicht alteriert wird. In differentialdiagnostischer Beziehung ist dieses Moment gewiß von großer Wichtigkeit. Um nun bei der Beurteilung desselben die nötige Sicherheit zu erlangen, und um den Verdacht auszuschließen, daß in dem der Alkoholeinwirkung unterzogenen Präparate die fraglichen spezifischen Bildungen vielleicht überhaupt nicht enthalten waren, empfiehlt es sich in der Weise vorzugehen, daß das zu untersuchende Deckglastrockenpräparat mittelst eines feinen Diamantstriches in zwei Hälften geteilt wird, von denen die eine Hälfte ohne Alkoholeinwirkung die andere nach derselben dem beschriebenem Färbungsverfahren unterworfen wird. So wichtig nun auch dieses differentielle Merkmal ist, so ist es doch nur von relativem Werte, da dabei eine Untersuchung der zu unterscheidenden Bildungen nicht neben einander, sondern hinter einander möglich ist. Immerhin kann man durch das betreffende Verfahren einen Einblick in den Formenkreis der verschiedenen nach und vor der Alkoholeinwirkung noch färbbaren Bildungen gewinnen.

Man könnte nun zunächst glauben, daß der Verlust der Färbbarkeit der fraglichen Gebilde nach der Alkoholbehandlung auf eine Lösung derselben im Alkohol hinweist. Die Untersuchung lehrt aber, daß dem nicht so ist. Färbt man nämlich nach der Alkoholbehandlung mit konzentriertem wässerigen Methylenblau, oder mit der Friedländerschen Hämatoxylinlösung, so kann man das Vorhandensein der fraglichen Bildungen mit einiger Mühe doch noch konstatieren; sie sind dann in der Regel nur ganz blaßrosa oder blaßviolett und unvollständig angefärbt, wodurch sie eben schwer auffindbar werden, während die basophilen Leukocytengranula und auch die anderen hier in Betracht kommenden Bildungen ihre gewöhnliche metachromatische Färbung beibehalten haben. Ich halte es für das wahrscheinlichste, daß durch den Alkohol nicht die fraglichen Gebilde selbst aufgelöst werden, sondern daß nur eine in ihnen enthaltene sich metachromatisch färbende Substanz entweder teilweise oder vollständig gelöst wird, oder irgend eine nicht bekannte chemische Alteration erleidet, die ihre nachträgliche Färbung hindert, während die metachromatisch sich färbende Substanz der basophilen Granula durch den Alkohol keine Alteration erfährt, wodurch allerdings eine nicht unwesentliche Differenz dieser verschiedenen Bildungen gegeben erscheint. Man wird daher für die färberischen Darstellungen der fraglichen Körper im leukämischen Bluttrockenpräparate die Anwendung von Alkohol vor der Färbung sorgfältig vermeiden, und daher auch die Fixierung des Bluttrockenpräparates mit Alkohol-Äthermischungen umgehen müssen; dies gilt im gleichen Grade für die Gewinnung von Milzblut oder Milzsaft durch Milzpunktion am Lebenden, bei welcher die oft geübte Sterilisierung der Pravaz schen Spritze mit Alkohol und Äther nicht in Anwendung kommen darf.

Außer Methylenblau in Form des Löfflerschen Blau wurden auch

Digitized by Google

noch Dahlia und Gentianaviolett in den gebräuchlichen wässerig-alkoholischen Lösungen gleichfalls in der Wärme zur Färbung der fraglichen Gebilde mit positivem Erfolge benutzt, ohne daß aber dadurch eine Erweiterung oder Vertiefung unserer Kenntnisse über diese Körper erzielt worden wäre. Dagegen gelang die Färbung mit ebensolchen Safranin- und Fuchsinlösungen bei kurzer Färbungsdauer in der Wärme nicht; ich kann aber darüber kein Urteil abgeben, ob nicht eine geänderte Färbungsmethode, namentlich eine protrahierte Färbungsdauer, zu einem positiven Resultate auch für diese Farbstoffe führen würde. Später mitzuteilende Beobachtungen an den blutzellenbildenden Organen sprechen wohl zu Gunsten einer solchen Vermutung.

Dagegen ergaben Kresyl-Violett BB und Thionin (beide von den Farbwerken Mühlheim a/M.) etwas abweichende positive Befunde, die ich allerdings bisher nur in einem Falle von Leukämie erheben konnte, bei dem diese beiden Farbstoffe in konzentrierter wässeriger Lösung (in der Wärme) in Anwendung kamen (vergl. Kapitel XIX.). Das Kresylviolett ergab nur unvollkommene Färbungen, die betreffenden Bildungen erschienen bei Vergleichung mit Färbungen im Methylenblau auffallend klein, nicht so distinkt und scharf gefärbt, als ob eine unvollständige Färbung der fraglichen Körper vorläge; ihr Farbenton war stark metachromatisch rot, aber nicht braun, welche Farbe nach der Angabe von Ehrlich[1]) die basophilen Leukocytengranula in Kresylviolett-R (Extra) annehmen. In dem von mir untersuchten Falle zeigten auch diese Granula ungefähr die gleiche metachromatische Farbe wie die fraglichen Körper. Im ganzen möchte ich die Färbung mit Kresyl-Violett für den vorliegenden Zweck vorläufig noch nicht empfehlen, ohne indessen hierüber ein abschließendes Urteil abzugeben.

Die Anwendung von Thionin in der Wärme führte nun aber zu dem auffallenden Befunde, daß in den fraglichen Körpern sehr häufig nur eine mehr oder minder große periphere Randzone gefärbt, eine centrale, meist runde oder ovale Zone ungefärbt erschien. Hiedurch kommen äußerst charakteristische Bilder zustande (Figg. 40. 41, 44, 45, 65, 66), die eine Verwechselung mit irgend welchen anderen Bildungen nahezu unmöglich machen. An den Mastzellengranulis habe ich etwas Ähnliches bei der Thioninfärbung in diesem Umfange nicht beobachtet, und ich möchte besonders hervorheben, daß das eben erwähnte Verhalten der fraglichen Körper bei der Thioninfärbung nichts gemein hat mit der von Ehrlich[2]) und andern beschriebenen Hofbildung um die Mastzellen, die auch ich mehrfach gesehen habe, und daß ein ähnliches Verhalten der fraglichen Körper bei Methylenblau-, Dahlia-, Gentianaviolett- und Kresylviolettfärbungen niemals beobachtet wurde. Dabei möchte ich Nachdruck darauf legen, daß die Thioninfärbung, wie es scheint, auch in der Kälte zu überzeugenden Bildern führt. Die Anwendung des Thionins bei Zimmertemperatur läßt zwar gleichfalls die granulaartigen Bildungen aber daneben doch gleichfalls in charakteristischer Form und Beschaffenheit die betreffenden, hier zu erörternden Bildungen hervortreten. Immerhin haben die mit den kalten Lösungen, namentlich im Löffler-Blau erzielten Färbungen in manchen Objekten den Eindruck der Unvollständigkeit gemacht, und es erscheint deshalb die Vermutung wohl berechtigt, daß bei den bisher gebräuchlichen basophilen Färbungsverfahren ein

[1]) Die Anämie etc. l. c. S. 51.
[2]) Die Anämie etc. l. c. S. 92.

Digitized by Google

Teil dieser Gebilde als basophile Granula angesprochen wurde, deren vermehrte Anwesenheit im leukämischen Blute ja allgemein zugegeben wird. Auf die Differenz dieser beiden Bildungen kommen wir noch zurück.

Das erwähnte Verhalten bei Thioninfärbungen legt den Gedanken nahe, daß die betreffenden Gebilde aus zweierlei Substanzen bestehen, von denen die eine peripher gelagerte sich in Thionin färbt, die andere central gelagerte in Thionin jedoch vielfach ungefärbt bleibt, die jedoch alle beide sich mit Methylenblau färben lassen. Diese Vermutung gewinnt noch dadurch an Wahrscheinlichkeit, daß man auch bei der bloßen Methylenblaufärbung in den betreffenden Bildungen vielfach den Eindruck erhält, als ob sie aus einer centralen sich dunkler färbenden kernähnlichen und einer peripheren lichter metachromatisch gefärbten protoplasmaartigen Substanz bestünden (Fig. 23, 25, 28—31, 37, 38). Wir werden auf diese Verhältnisse noch genauer zurückzukommen haben, anderseits liegt aber, da auch bei der Thioninfärbung kernähnliche Bildungen im Innern der betreffenden Gebilde erkannt werden können, (Fig. 41, 65, 66, 67) die Möglichkeit vor, daß der centrale bei der Thioninfärbung lichte Teil eine vakuolenartige Bildung darstellt, die bei der LÖFFLER-Blaufärbung gedeckt erscheint.

Der Farbenton der betreffenden Körper in und an den Leukocyten bei Leukämie ist auch bei Thioninfärbung stark metachromatisch, ein dunkles Schwarzblau, das manchmal sogar einen Stich ins Braunrote aufweisen kann; die Thioninfärbung ist gleichfalls keine spezifische Färbung der betreffenden Bildungen andern sich analog färbenden Gebilden gegenüber. Immerhin treten aber gerade bei der Thioninfärbung so charakteristische Formen hervor, daß schon diese allein für den mit diesen Verhältnissen Vertrauten die Notwendigkeit einer Abtrennung derselben begründet erscheinen lassen. Ob eine der Thioninfärbung vorausgehende Alkoholbehandlung des Blutpräparates einen analogen Effekt wie bei der LÖFFLER-Blaufärbung ausübt, ist nicht näher geprüft worden, dagegen habe ich wohl den Eindruck gewonnen, daß der metachromatische Farbenton der hier als spezifische Gebilde bezeichneten Formen und der basophilen Leukocytengranula, sowie der Produkte des Kern- und Zellzerfalles der Leukocyten nicht der gleiche ist, ein Umstand, dem eine grössere Bedeutung jedenfalls nicht beizumessen ist. Ich werde für die hier in Betracht kommenden Gebilde im folgenden zunächst den Ausdruck der spezifischen Körper oder der spezifischen Gebilde gebrauchen, um dieselben anderen Formen gegenüber auch dem Namen nach abzutrennen und verweise diesbezüglich auf das folgende Kapitel.

Färbt man die Blutpräparate in Thioninlösungen und unterwirft sie nachträglich der entfärbenden Wirkung des sauren Alkohols, so nehmen diese spezifischen Bildungen einen eigenartigen rotgrünen Farbenton in stärkerer oder geringerer Intensität je nach der Dauer der Alkoholwirkung an, während an den basophilen Leukocytengranulationen und an den Produkten des Kern- und Zellzerfalles in den Leukocyten eine derartige Veränderung nicht eintritt; auch diese Differenz kann zur Unterscheidung der verschiedenartigen Bildungen im gefärbten Präparate mit herangezogen werden. Die erwähnte Farbennuance bleibt bei der Thioninfärbung nach der Alkoholeinwirkung noch bestehen, wenn Erythrocyten sowohl als auch Leukocyten, Zellprotoplasma und Zellkern derselben vollständig entfärbt sind, oder nur noch einen blaßblauen Schimmer besitzen.

Digitized by Google

Das eigenartige Bild, welches an den spezifischen Bildungen des leukämischen Blutes bei Thioninfärbungen eintritt, forderte zu Versuchen auf, den ungefärbten centralen Teil dieser Bildungen in einem anderen Farbenton zur Darstellung zu bringen und auf diese Weise vielleicht Doppelfärbungen zu erzielen, die einen tieferen Einblick in den Bau dieser fremdartigen Körper gestatten, als dies durch einfache Färbungen ermöglicht wird. Meine nach dieser Richtung hin unternommenen Versuche sind nicht sehr zahlreich, immerhin haben sie aber doch zu einem gewissen Ergebnisse bereits geführt. Zunächst sei hervorgehoben, daß die Färbung der betreffenden Bildungen in Thionin auch in der Kälte bei Zimmertemperatur gelingt; eine Färbungsdauer von 10—15 Minuten reicht dazu in der Regel schon aus, während eine Färbung im alkalischen Methylenblau ohne Erwärmen erfolglos ist. Weiterhin lag ja schon von vornherein der Gedanke nahe, nachdem ja das Methylenblau die supponierten beiden Substanzen der fraglichen Gebilde färbt, eine Doppelfärbung mit Methylenblau und Thionin zu versuchen. Thatsächlich gelang es auch, mit einer solchen Mischung am peripheren Blute nach einer Färbungsdauer von 15 Minuten bei Zimmertemperatur ganz analoge Bilder zu erhalten, wie sie das Methylenblau allein beim Erwärmen der Farbenlösung ergiebt. Dabei erscheint es auf ein bestimmtes Mischungsverhältnis der beiden Farbenlösungen nicht gerade anzukommen, doch habe ich diese Frage am peripheren Blute nicht genauer verfolgt, und möchte mich auch nicht mit Bestimmtheit darüber aussprechen, daß durch eine derartige Färbung thatsächlich auf die Gegenwart von kernartigem Körpern im Innern der betreffenden Gebilde hingewiesen wird.

Während nun eine gleichzeitige Färbung der spezifischen Bildungen des leukämischen (myeläimischen) Blutes in Löffler-Blaulösungen und der bekannten verschiedenartigen Ehrlich schen Leukocytengranulationen bei nachträglicher Anwendung der Ehrlich schen Triacidlösung in den daraufhin gerichteten Versuchen nicht gelingen wollte, konnte in den mit Thionin vorgefärbten Blutpräparaten bei nachträglicher Triacidfärbung eine solche kombinierte Färbung sehr schön erzielt werden. Zu diesem Behufe wurde nach der Thioninfärbung (in der Wärme) nur mit Wasser abgespült und das Präparat ohne Differenzierung in Alkohol neuerdings lufttrocken gemacht; hierauf wird sofort die Triacidfärbung angeschlossen, und, wenn erforderlich, kann nachträglich, um deutlichere Kernbilder zu erhalten, noch eine kurze Methylenblaufärbung vorgenommen werden. Man erhält auf diese Weise ungemein instruktive Bilder, in welchen nicht nur die Färbungsdifferenz der spezifischen Körper von den verschiedenen Leukocytengranulationen, sondern auch die Beziehung dieser Bildungen zu den verschiedenen Leukocytenformen des Blutes verfolgt werden kann. Die Präparate fallen um so instruktiver aus, je weniger sie vor der Triacidfärbung mit Alkohol in Berührung gebracht werden, weshalb ich auch die Entfärbung im sauren Alkohol für die nachträgliche Darstellung der Leukocytengranulationen ganz fallen ließ, was um so eher geschehen kann, als die Thioninlösung alle übrigen Gebilde außer den basophilen Granulationen und den spezifischen Körpern des leukämischen Blutes nur sehr schwach hellblau anfärbt, und weil diese blaßblaue Färbung bei der nachträglichen Triacidfärbung nicht stört, vielleicht sogar von diesem Farbengemisch extrahiert wird. Ich habe mich durch besondere Versuche davon überzeugt, daß eine nach der Triacidfärbung behufs besserer Darstellung der Kernformen noch hinzugefügte kurze Methylen-

Digitized by Google

blaufärbung den durch die Triacidlösung bedingten Farbenton der Leukocytengranula nicht alteriert. Der Umstand, daß bei Methylenblaufärbung der spezifischen Körper eine nachträgliche Darstellung der Leukocytengranulationen nicht gelingen wollte, ist möglicherweise darauf zurückzuführen, daß bei der Methylenblaufärbung die differenzierende Wirkung des saueren Alkohols nicht entbehrt werden kann, wodurch wahrscheinlich die Färbbarkeit der verschiedenen Granulationen in mehr oder minder hohem Grade beeinträchtigt wird. Die soeben beschriebene kombinierte Thionin- und Triacidfärbung liefert die schönsten Bilder, die ich bisher am myelämischen Blute erhalten konnte; alle Verhältnisse traten hier ungemein distinkt hervor, sie ist jedenfalls für das Studium der spezifischen Körper auf das wärmste zu empfehlen. Namentlich tritt die Unterscheidung der sog. spezifischen Körper im myelämischen Blute nach Färbung und Form von den verschiedenen Leukocytengranulationen an derartigen Präparaten mit großer Schärfe hervor. Die Löffler-Blaufärbung ist zweifellos universeller, sie färbt an den spezifischen Körpern mehr, aber sie färbt auch sonst so vielerlei, daß bei ihrer Verwendung nur mit der größten Vorsicht vorgegangen werden darf, und sie deckt durch die universellere Färbung auch manches Detail, das bei der oben erwähnten Methode hervortritt.. Jedenfalls ergänzen sich die verschiedenen angeführten Färbemethoden in mancherlei Beziehung und sie werden auch, wo es auf scharfe Unterscheidung ankommt, immer gleichzeitig verwendet werden müssen. Wir werden bei der Besprechung der Unterscheidungsmerkmale der spezifischen Körper von ähnlichen Bildungen hierauf noch näher einzugehen haben.

Alle voranstehend mitgeteilten Färbungsverfahren wurden am myelämischen Blute ausgearbeitet und durchgeprüft, von dem mir zahlreiche Präparate verschiedener Kranken zur Verfügung standen. Von der lymphämischen Leukämie stand mir weit weniger Blutmaterial zu Gebote, und ich mußte mich hier vornehmlich darauf beschränken, die bei der Myelämie erprobten Methoden in einzelnen Fällen in Anwendung zu ziehen. Selbständige in verschiedener Weise variierte Färbungsversuche konnten jedoch am lymphämischen Blute wegen der Beschränktheit des Materiales nicht vorgenommen werden. Lange Zeit blieben auch die Versuche in den Leukocyten des lymphämischen Blutes die gleichen oder ähnliche spezifische Körper wie bei der Myelämie zu finden, vollständig resultatlos, was ja auch in meinen beiden vorläufigen Mitteilungen über diesen Gegenstand zum Ausdrucke kommt[1]). Erst mit der Vervollkommnung der Färbungsverfahren und zwar sowohl der Methylenblau- als der Thioninfärbung konnten dann auch in einem Falle von Lymphämie Bildungen in den Leukocyten des strömenden Blutes, allerdings nur in beschränkter Menge, nachgewiesen werden, die wohl in Parallele zu den bei der Myelämie gemachten Befunden gesetzt werden können. Mein Urteil über die diesbezüglichen Verhältnisse bei der Lymphämie stützt sich daher nicht auf so umfassende Untersuchungen wie bei der Myelämie, ich halte mich aber doch bereits gegenwärtig zu der Anschauung für berechtigt, daß auch bei der Lymphämie in den Leukocyten des strömenden Blutes mit den für die Myelämie ausgearbeiteten Färbungsverfahren spezifische Körper, wenn auch nur in sehr beschränkter Menge nachgewiesen werden können. Ob aber alle

---

[1]) Centralbl. f. Bakteriol. etc. I. Abt. 1898. Bd. 23. S. 206 und Wien. klinische Wochenschr. 1898. Nr. 20.

Digitized by Google

im vorausgehenden für die Färbung der spezifischen Gebilde im myelämischen Blute angeführten Angaben, speziell das Verhalten gegen die Alkoholbehandlung der Blutpräparate, auch für die Lymphämie Geltung haben, vermag ich nicht anzugeben.

Dagegen stellte die Untersuchung der Leichenorgane leukämischer Individuen und vor allem der blutzellenbildenden Organe dem Nachweise spezifischer Gebilde, wie sie im peripheren Blute gefunden worden waren, sehr große Schwierigkeiten entgegen, die namentlich in der gesicherten Ausschließung differenter sich aber ähnlich färbender Bildungen gelegen waren, und die dann weiterhin auch mit dem Umstande rechnen mußten, daß die betreffenden Bildungen in den blutzellenbildenden Organen der Leiche möglicherweise eine andere Form und auch eine andere Beschaffenheit besitzen können als die zugehörigen Gebilde des strömenden Blutes.

Die Untersuchung der Leichenorgane geschah ausschließlich an Paraffinschnitten; die Organe wurden anfänglich, ehe ich über den Einfluß der Härtungsmittel auf die Färbbarkeit der betreffenden Körper orientiert war, in Alkohol, Formalin, Sublimat, Flemmingscher Lösung, Müllerscher Flüssigkeit und in 5%iger Chromsäure fixiert. Formalin und alle Härtungsmittel, die Chromsäure oder chromsaure Salze enthielten, erwiesen sich aber für die färberische Darstellung der betreffenden, später zu beschreibenden Gebilde unbrauchbar, so daß ich gegenwärtig ausschließlich Alkohol und Sublimathärtungen für diesen Zweck empfehlen kann.

Die Anwendung des alkalischen Methylenblau im erwärmten und nicht erwärmten Zustande führte nur zu Fehlerfolgen, auf die ich jedoch, da sie nicht ganz ohne Belang sind, etwas näher eingehen will.

Werden die Organschnitte mit dem Löfflerschen Blau in der Wärme gefärbt und dann im sauren Alkohol so lange entfärbt, bis keine Farbstoffwolken an die Flüssigkeit mehr abgegeben werden, hierauf in Xylol aufgehellt und in Lack eingeschlossen, so lassen sich Befunde erheben, die eine gewisse Beziehung zu den spezifischen Gebilden des peripheren Blutes erkennen lassen und thatsächlich durch einige Zeit auch in mir den Glauben erweckten, als ob damit bereits der Nachweis der spezifischen Körper allerdings in veränderter Form und Beschaffenheit innerhalb der blutzellenbildenden Organe gelungen sei. Da die besondere Art der Aufhellung der Schnitte in Xylol für diese Befunde von besonderer Wichtigkeit ist, so will ich hierauf zunächst in aller Kürze eingehen.

Weigert[1]) hat vor einiger Zeit die Aufhellung mit Xylol (statt mit ätherischen Ölen) für eine besondere Färbung der elastischen Fasern nach der von Welch angegebenen Abtupfungsmethode empfohlen. Ich verfahre in der Weise, daß die Präparate nach der Differenzierung aus dem 96%igem Alkohol sofort in Xylol gelegt werden, der aber zunächst noch nicht aufhellend wirkt. Zu diesem Behufe muß das Xylol mittelst eines Luftstromes durch Anblasen, oder durch kräftiges Hin- und Herführen des Deckglases in der Luft vollständig entfernt werden, bis die Schnitte vollständig trocken erscheinen. Je nachdem dieser Zustand sofort oder erst allmählich erreicht wird, tritt auch die Aufhellung durch

[1]) Centralbl. f. allgem. Pathol. etc. 1898. Bd. 9. S. 289.

Digitized by Google

Xylol schon nach der ersten Trocknung an der Luft oder erst nach mehrmaliger Wiederholung des Prozesses ein.

An derartig hergestellten in alkalischem Methylenblau gefärbten Präparaten aus den blutzellenbildenden Organen leukämischer Individuen, sowohl bei Myelämie als bei Lymphämie, eventuell aus anderen Organen mit sekundären Lymphombildungen, treten nun eigenartige Körper mit nicht sehr intensiver aber doch deutlicher metachromatischer Färbung hervor, während die übrigen Zellen und ihre Kerne vollständig oder nahezu vollständig entfärbt sind. Ich verweise wegen dieser Körper zunächst auf die Figuren 1—18, Taf. I. Bei der Betrachtung derselben fällt sofort auf, daß sich die dunkelgefärbten Körper den lymphatischen Zellen der verschiedenen blutzellenbildenden Organe innig anlagern und sich vielfach dem äußeren Umfange dieser Zellen, wenn auch nicht seiner ganzen Ausdehnung nach direkt anschmiegen (Fig. 5, 6, 7, 8, 11, 12, 18), oft geradezu in den Zellen selbst gelegen sind (Fig. 1, 2, 3, 4, 14b, 15), oft aber auch nur interstitiell im intercellulären Stützgewebe angetroffen werden (Fig. 7, 8, 10, 13, 14a, 17), manchmal im innigen Kontakte mit den Zellen, manchmal aber auch ohne direkte Beziehung zu ihnen. Die Form dieser Gebilde ist verschiedenartig, doch herrscht die Flaschen-, Birn- und Halbmondform vor; es kann wohl kaum einem Zweifel unterliegen, daß die Form dieser dunkelgefärbten Körper hauptsächlich durch den ihnen zur Verfügung stehenden Raum in der Zelle zwischen Zellkern und Zellenperipherie, sowie durch den intercellulären Raum zwischen den Zellen, wo sie höchstwahrscheinlich im interstitiellen Bindegewebe selbst gelegen sind, bedingt wird.

Ich war lange geneigt[1]), diese eigenartigen Gebilde mit den im peripheren Blute der Leukämiker speziell bei der Myelämie nachgewiesenen spezifischen Körpern in Zusammenhang zu bringen und sie als die Form anzusehen, in welcher diese spezifischen Körper des peripheren Blutes in den blutzellenbildenden Organen der an Leukämie verstorbenen Individuen sich wiederfinden, trotz der mehrfachen Differenzen, welche ja zweifellos zwischen diesen beiden Formen bestehen.

Diese Anschauung mußte aber fallen gelassen werden, und ich habe die betreffenden Figuren hier nur mitgeteilt, um Nachuntersuchern die Orientierung auf diesem schwierigen Terrain zu erleichtern. Maßgebend hierfür waren folgende Gründe:

Es mußte zunächst schon auffallen, daß die Färbung dieser soeben charakterisierten Gebilde nicht in jenem satten dunklen metachromatischen Farbenton ausfiel, der die spezifischen Körper des peripheren Blutes in so hohem Grade auszeichnet, und weiterhin mußte auffallen, daß die Entfärbung dieser Gebilde in den blutzellenbildenden Organen doch wesentlich leichter als jene der spezifischen Körper im peripheren Blute gelang, so daß in den Organen, alles mit Einschluß der dunkel gefärbten Gebilde entfärbt sein konnte, während die basophilen Granula der Mastzellen daselbst noch entschiedene Färbung aufwiesen, eine Erscheinung, die am peripheren Blute myelämischer Individuen niemals konstatiert werden konnte. Ebenso auffällig war es, daß derartige Bilder, wie sie in den Figuren 1 bis 18 dargestellt sind, namentlich aber die intercellulären Formen der betreffenden Gebilde nur bei der Aufhellung der Präparate in Xylol, niemals aber bei Verwendung

[1]) Vgl. Wien. klin. Wochenschr. 1898. Nr. 20.

Digitized by Google

ätherischer Öle zur Beobachtung kamen, in welchen, wie es scheint, eine weitere Entfärbung der Präparate vor sich geht.

Die Annahme aber, daß die geschilderten dunkel gefärbten Gebilde in den blutzellenbildenden Organen als etwas für die Leukämie spezifisches anzusehen sind, mußte definitiv fallen gelassen werden, als durch Kontrolluntersuchungen, denen ja für das ganze uns hier beschäftigende Gebiet eine ungemein wichtige Rolle zukommt, erkannt wurde, daß die gleichen Gebilde auch in den blutzellenbildenden Organen nicht leukämischer Individuen, und vor allem in den gleichen Organen vollständig normaler Tiere oft in gleicher, oft aber auch in etwas geringerer Reichhaltigkeit, wie beim leukämischen Individuum vorkommen.

Die Frage nun, als was diese eigenartigen dunkel gefärbten Gebilde in den blutzellenbildenden Organen leukämischer und nicht leukämischer Individuen sowie verschiedener normaler Tiere anzusprechen sind, gehört strenge genommen, nicht in den Rahmen dieser Untersuchung, ich will aber doch kurz auf dieselbe eingehen. Est ist nun wohl höchst wahrscheinlich, daß hier Verschiedenes und Verschiedenartiges durch die gleichmäßige Färbung scheinbar Zusammengehöriges vereinigt ist. Für die intracellulären dunkel gefärbten Gebilde (Fig. 1, 4, 5, 10, 14b, 15, 18) kann nun wohl die Zugehörigkeit zu der großen Gruppe der sogenannten „Plasmazellen“ kaum zweifelhaft sein. Diese von Waldeyer[1]) und später von Ehrlich[2]) im normalen Gewebe entdeckten Zellen, wurden von Unna[3]) bei pathologischen Zuständen genauer studiert, und von diesem Autor als ein pathologisches Gebilde angesprochen[4]), das zu seiner Entstehung eines auf das erwachsene Gewebe wirkenden starken Reizes, eines Substanzverlustes oder eines infektiösen nicht zu rasch vorübergehenden Reizes bedarf. Indessen wurden von Jadassohn[5]) und v. Marschalko[6]) die Plasmazellen als regelmäßige Bestandteile normaler Organe, namentlich der blutzellenbildenden Organe erkannt, eine Anschauung, die auch von Menahem Hodara[7]) vertreten wird; ebenso bringen Justi[8]) und Krompecher[9]) Anhaltspunkte für die nahe Beziehung von Plasmazellen zu den Lymphocyten bei. Ich muß mich auf Grund meiner Untersuchungen diesen Angaben anschließen und bin geneigt, diese Art von Plasmazellen in den blutzellenbildenden Organen mit regressiven Vorgängen des Zellen- und Kernzerfalles in Zusammenhang zu bringen, die in diesen Organen auch an ganz normalen Tieren neben progressiven ständig ablaufen. Ob es sich dabei um regressive Vorgänge in der betreffenden Zelle selbst handelt, oder ob die dunkel gefärbten Gebilde durch phagocytäre Vorgänge in die betreffende Zelle hineingelangt sind, soll an dieser Stelle nicht weiter erörtert werden. Wahrscheinlich sind

---

1) M. Schultzes Archiv f. mikroskop. Anatom. 1875. Bd. 11. S. 176.

2) Ebendaselbst Bd. 13 und E. Westphal, Über Mastzellen. Inaug.-Diss. Berlin 1880.

3) Monatshefte für praktische Dermatologie 1891. Bd. XII. S. 296 und Bd. XIII S. 364.

4) Arbeiten aus Dr. Unnas Klinik f. Hautkrankh. in Hamburg 1892—1893. Berlin 1894. S. 40.

5) Verhandlungen der deutsch. dermatol. Gesellsch. 1891. Berl. klinische Wochenschr. 1893. Nr. 3.

6) Archiv f. Dermatologie 1895.

7) Annales de Dermatologie et de Syphiligraphie. 3e S.e T. VI. p. 856.

8) Virchows Archiv 1897. Bd. 150, S. 197 f.

9) Zieglers Beiträge etc. 1898. Bd. 24. S. 163 f.

Digitized by Google

auch die von Benda[1]) beschriebenen „Lymphogonien“ bei der akuten leukämischen Drüsenhyperplasie, die auch von Bignami[2]) erwähnt werden, und die von Hodara[3]) sogenannten „Polyeidocyten“ aus den blutzellenbildenden Organen normaler Tiere identisch mit den typischen Plasmazellen, oder wie Hodara meint, mit „Pseudoplasmazellen“.

Was nun die intercellulär gelegenen dunkel gefärbten Gebilde innerhalb der blutzellenbildenden Organe anbelangt (Fig. 6, 7, 8, 9, 10, 11, 12, 13, 14a, 17), so dürften dieselben ihrer Hauptmasse nach wohl von den Plasmazellen abzutrennen sein, da oft zweifellos der Nachweis geführt werden kann, daß sie außerhalb der Zelle im interstitiellen Gewebe gelegen sind. Ob nun diese streng intercellulär gelegenen Bildungen auf eine Art Farbstoffretention nach Art einer natürlichen Injection zwischen den Zellen, vielleicht in einem vorgebildeten Spaltsystem zurückzuführen sind, vermag ich nicht zu entscheiden. Auch unter den intercellulär gelegenen Formen können übrigens den Plasmazellen ähnliche Bildungen vorkommen.

Erst als die Bedeutung dieser soeben erwähnten Gebilde als für Leukämie nicht spezifische Elemente erkannt worden war, konnte die färberische Untersuchung der Leichenorgane leukämischer Individuen ihren Fortgang nehmen. Allein hier stellte sich bald heraus, daß die Methylenblaumethode, die am peripheren Blute beim Auffinden spezifischer Körper so vorzügliche Dienste geleistet hatte, bei der Untersuchung der blutzellenbildenden Organe nahezu vollständig im Stiche ließ. Wohl konnte man auch da vereinzelte Bildungen erkennen, die sehr wahrscheinlich in Beziehung gesetzt werden konnten zu den spezifischen Körpern des peripheren Blutes, allein sie waren auffallend selten und sie boten doch nicht so charakteristische Merkmale, daß eine sichere Unterscheidung derselben von den basophilen Granulis der in den blutzellenbildenden Organen bei gewissen Formen von Leukämie (Myelämie) so häufig vorkommenden Mastzellen und von den Produkten des Kern- und Zellzerfalles der leukocytären Elemente daselbst vorgenommen werden konnte.

Wollte man sich nun da nicht mit der Annahme behelfen, daß die betreffenden spezifischen Körper, die ja, worauf noch zurückzukommen sein wird, intravital durch Milzpunktion in einem der blutzellenbildenden Organe wenigstens in großer Menge und in typischer Form nachgewiesen werden konnten, nach dem Tode in den Organen zu Grunde gehen, oder sich zum mindesten doch der färberischen Darstellung entziehen, eine Annahme, die mit Bezug auf naheliegende die Verhältnisse bei der Malaria betreffende Gründe, auf die wir noch mehrfach werden hinzuweisen haben, nur geringe Wahrscheinlichkeit für sich hatte, so blieb nichts anderes übrig, als sich nach anderen Färbungsmethoden umzusehen.

In dieser Beziehung hat nun die Verwendung einer basischen Farbenmischung von 30 Teilen alkalischen Methylenblaues (Löffler's Blau) mit 15 Teilen wässeriger konzentrierter Thioninlösung (Thionin Mühlheim) ganz vortreffliche Dienste geleistet, eine Mischung, die für eine breitere Verwendung empfohlen werden kann. Ich will hier nicht auf die mehr sekundäre Frage eingehen, ob sich in diesem Gemenge eine neue Farbe bildet, oder ob beide Farbenkomponenten an der Färbung in diesem

1) Verhandlgen. d. XV. Kongr. f. innere Mediz. 1897. S. 371.
2) Alcune osservazioni sulla linfenia. Il Policlinico. 1898. Vol. V—M.
3) l. c.

Digitized by Google

Gemenge beteiligt sind. Manche Momente legen die erste Vermutung nahe. Jedenfalls muß betont werden, daß die Kern- und Protoplasmafärbung in diesem Gemenge nur blaß ausfällt, dass der Farbstoff leicht wieder an den sauren Alkohol abgegeben wird, daß die Produkte des Kern- und Zellzerfalles nicht oder nur sehr schwach metachromatisch gefärbt werden, und daß auch aus diesen der Farbstoff leicht extrahiert werden kann, daß die basophilen Mastzellengranula sich metachromatisch rot färben und den Farbstoff intensiv zurückhalten, und daß spezifische Gebilde innerhalb, in einzelnen Fällen auch außerhalb der lymphatischen Zellen oder deren Kernen in den blutzellenbildenden Organen gleichfalls metachromatisch gefärbt werden können, aber tiefer und dunkler als die basophilen Granula und in einem mehr braunroten Farbenton. Diese spezifischen Gebilde halten den Farbstoff gleichfalls sehr intensiv zurück und können bei alleiniger Methylenblaufärbung überhaupt nicht dargestellt werden, wohl aber, wenn auch nicht so klar, bei alleiniger Thioninfärbung; übrigens scheinen sich in dieser Beziehung die verschiedenen spezifischen Gebilde, welche ich bei den verschiedenen Leukämieformen nachweisen konnte, nicht ganz gleichartig zu verhalten, worauf später noch genauer eingegangen werden soll. Jedenfalls wirkt aber das eben genannte Gemenge für den hier verfolgten Zweck weit besser als das alkalische Methylenblau, ja die Auffindung dieses Gemenges hat geradezu erst den Nachweis spezifischer Gebilde in den blutzellenbildenden Organen leukämischer Individuen ermöglicht, und es hat sich jedenfalls in dieser Beziehung dem Löfflerblau bei weitem überlegen gezeigt. Inwieweit den betreffenden Bildungen die Bedeutung spezifischer Gebilde im strengen Sinne des Wortes, und der eben angeführten Färbung die Bedeutung einer spezifischen Färbung zukommt, wird weiterhin noch zu erörtern sein. Hier sei nur noch betont, daß eine Färbung von 15—20 Minuten bei Zimmertemperatur in dem erwähnten Gemenge für den verfolgten Zweck vollständig ausreichend ist, und daß eine längere Färbungsdauer wegen dann eintretender unvollkommener Differenzierung nicht empfohlen werden kann. Hierauf wird in der bereits erwähnten Weise in saurem Alkohol entfärbt und das Präparat zur Beobachtung fertig gemacht.

Die gleichen Gebilde, die mit dem basischen Farbengemenge dargestellt werden können, namentlich aber die später genauer zu beschreibenden intranukleären Formen können auch mit Safranin in alkoholisch-wässeriger Lösung gefärbt werden. Dazu sind aber protrahierte Färbungen von 20—24stündiger Dauer unerläßlich, bei kurzer Färbungszeit auch in der Wärme bleiben die betreffenden Körper unsichtbar. Auch hier wird dann in der bekannten Weise entfärbt und das Präparat zur Beobachtung eingeschlossen. Die mit Safranin färbbaren und hier in Betracht kommenden Gebilde, und zwar namentlich die intranukleären Formen, aber auch die intra- und extracellulären Formen, insoweit sie durch diese Methode überhaupt darstellbar sind, weisen bei der Safraninfärbung einen eigenartigen gleichfalls metachromatischen rostbraunen bis braunroten Farbenton auf, der von der blaß oder deutlich roten Färbung der übrigen Gebilde im Präparate charakteristisch absticht. Kommt dieser Methode schon dadurch eine wichtige Rolle für die im folgenden zu beschreibenden Formen zu, so wird dieselbe noch durch zwei weitere Umstände beträchtlich erhöht. Vor allem dadurch, daß bei der Safraninfärbung die basophilen Mastzellengranulationen sich meistens gar nicht, manchmal schwach gelblich

Digitized by Google

rot färben, was für die Unterscheidung derselben von den hier in Betracht kommenden Gebilden sehr wesentlich ist; desgleichen färben sich auch die Produkte der Kern- und Zelldegeneration, die ja gerade bei den vorliegenden Beobachtungen das Bild so häufig komplizieren, nur mehr weniger hell oder dunkelrot, niemals in jenem rostfarbenen Tone, der die spezifischen Gebilde so scharf hervorhebt.

Als zweites wichtiges Moment kommt aber bei der Safraninfärbung in Betracht, daß man durch entsprechende Entfärbung im sauren Alkohol hier sehr leicht distinkte Kern- und Zellfärbung erzielen kann, wobei dann immer noch die rostbraunen Gebilde wegen ihrer eigenartigen Färbung gut erkannt werden können. Für die Beurteilung der gegenseitigen Beziehungen zwischen den Kern- und Zellenbestandteilen und den sogenannten spezifischen Gebilden ist dieser Umstand von nicht zu verkennendem Werte.

Es ist gewiß wichtig und soll daher gleich an dieser Stelle betont werden, daß die Methylenblaumethode, die sich für die Untersuchung des peripheren Blutes myelämischer Individuen so brauchbar erwies, für die Verfolgung des gleichen Zweckes in den blutzellenbildenden Organen der gleichen Individuen minder gute Resultate ergab, und ganz unbrauchbar war bei der Untersuchung der akuten und chronischen Lymphämie, während andrerseits die Safraninmethode gerade bei der Untersuchung der Organe lymphämischer Individuen so vortreffliche Dienste leistete, dagegen bei der Untersuchung des peripheren Blutes an derartigen Kranken völlig versagte. Wir werden diese Differenzen im weiteren Verlaufe klar zu legen versuchen. Ich möchte aber gleich an dieser Stelle hervorheben, daß ich wegen Mangel an Material gerade die Safraninmethode und die Methylenblau-Thioninfärbung am peripheren Blute myelämischer und lymphämischer Individuen nicht genügend ausprobieren konnte, weil die betreffenden Untersuchungen des peripheren Blutes zu einer Zeit vorgenommen wurden, da die beiden letztgenannten Färbemethoden noch nicht ausgearbeitet waren, und die Präparate daher nur der Methylenblaufärbung allein unterzogen wurden. Allerdings wurden diese Präparate dann nachträglich nochmals mit den beiden andern Färbemethoden behandelt, allein die auch hierbei in der Regel erhaltenen negativen Resultate sind denn doch nicht vollkommen einwandfrei; hier erscheinen mithin weitere Untersuchungen nötig. Jedenfalls ist wohl die Differenz des Färbungsresultates im peripheren Blute bei den beiden Gruppen der Leukämie unter Anwendung der gleichen und verschiedener Färbungsmethoden im hohen Grade bemerkenswert.

Für die Untersuchung der blutzellenbildenden Organe leukämischer Individuen auf spezifische Körper erscheinen mithin beide Färbungsmethoden, sowohl die kurzdauernde Methylenblau-Thioninfärbung bei Zimmertemperatur als die lang dauernde Safraninfärbung bei gleicher Temperatur von großer Wichtigkeit, sie ergaben stets gleichsinnige Resultate und sind namentlich wegen der distinkten Zell- und Kernfärbung bei der Safraninmethode geeignet sich gegenseitig zu ergänzen. Bei der Verwendung diffusen Tageslichtes als Lichtquelle für das Mikroskop ist jedenfalls die Methylenblau-Thioninfärbung vorzuziehen, die Farbenunterschiede zwischen Zellen- oder Kerninhalt einerseits und den dunkel metachromatisch gefärbten Körpern andrerseits treten hier mit voller Schärfe in gelungenen Präparaten hervor; bei der Verwendung künstlicher Beleuchtung aber (Auerlicht oder elektrische Glühlampen) scheint jedenfalls die Safraninfärbung für die Auffindung der genannten Körper nach meinen bisherigen Erfahr-

Digitized by Google

ungen bessere Dienste zu leisten. Selbst bei recht dunkler roter Färbung des Kern- und Zelleninhaltes treten dann noch die spezifischen Körper in ihrer charakteristischen braunroten Färbung hervor, während die mit Methylenblau-Thionin gefärbten Präparate bei künstlicher Beleuchtung weit weniger klare Bilder als bei Tageslicht geben; die mit Safranin gefärbten Präparate andrerseits sind auch bei Tageslicht gut verwertbar.

Selbstverständlich hängt bei den beschriebenen Färbungsmethoden das Gelingen des Präparates von dem richtigen Grade der Entfärbung ab. Sind die Präparate zu dunkel gefärbt, kann man mithin keinen genügenden Einblick in den Zellen- und Kerninhalt nehmen, so können die im Innern der Zellen oder Kerne gelegenen Gebilde gedeckt und daher unsichtbar bleiben, oder sie treten nur äußerst mangelhaft hervor; wird das Präparat aber zu stark entfärbt, so geben schließlich auch die hier in Betracht kommenden Körper ihre Farbe ab und werden unsichtbar; dies gilt namentlich wieder für die intranukleären Formen. Immerhin geben die geschilderten Färbungsmethoden bei einiger Übung doch brauchbare Resultate, ich muß aber von vornherein betonen, daß spezifische Färbungsmethoden für die hier in Betracht kommenden Gebilde bis jetzt nicht gefunden wurden, wodurch die Beurteilung der Befunde namentlich in den blutzellenbildenden Organen sehr leidet und erschwert wird. Nur eine große Vertrautheit mit dem Gegenstande namentlich aber ständige Kontrolluntersuchungen an nicht leukämischen Objekten gestatten unter diesen Verhältnissen ein Urteil, das aber der Sachlage nach kein abschließendes sein kann.

Am elegantesten werden die Präparate, wenn die Entfärbung namentlich bei der Methylenblau-Thioninmethode jenen Grad erreicht hat, daß alle zelligen Elemente des Präparates total oder nahezu gänzlich entfärbt sind und nur die betreffenden Gebilde und etwa noch vorhandene Mastzellen, auf deren Unterscheidung wir noch zurückkommen, gefärbt bleiben. Im weiteren Verlaufe dieser Darstellung werden noch mehrfache Winke und Anhaltspunkte für die Darstellung und Beurteilung der fraglichen Gebilde sowohl im peripheren Blute als in den blutzellenbildenden Organen leukämischer Individuen, und auch noch andere hier noch nicht besprochene Färbungsmethoden mitgeteilt werden, auf welche bereits an dieser Stelle hingewiesen sei. Wo es thunlich war, wurde übrigens außer der Alkoholhärtung der Organe auch noch eine Konservierung in Flemming scher Flüssigkeit und in Sublimat zum Studium der Zell- und Kernbeschaffenheit und zur Vergleichung mit jenen Präparaten vorgenommen, welche vorwiegend zum Studium der spezifischen Körper dienten.

Der folgenden Darlegung wird die gebräuchliche Einteilung der verschiedenen Formen von Leukämie zu Grunde gelegt. Wir werden also bestimmte Formen von Leukämie, nach Ehrlich die sogenannte Myelämie, trennen von den lymphatischen Formen, nach Ehrlich der sogenannten Lymphämie, und werden bei dieser letzteren Form die chronische und akute Lymphämie auseinanderhalten. Dies geschieht nur der besseren Übersichtlichkeit halber, ohne daß mit der gewählten Bezeichnung der herrschenden Anschauung entsprechend irgend etwas über die Entstehung des Prozesses und seine Beziehung zu den einzelnen blutzellenbildenden Organen ausgesagt sein soll. Es sind also als Myelämie jene Fälle zusammengefaßt, bei denen im Blute die schon so vielfach betonte Mannigfaltigkeit des hämatologischen Blutbildes zum

Digitized by Google

Ausdrucke kommt[1]), wo die verschiedenen Größen und Typen leukocytärer Elemente, und darunter auch die vielfach als „Markzellen“ bezeichneten abnorm großen (hypertrophischen), und die einkernigen neutrophilen Leukocyten, die „Myelocyten“ oder „Markzellen“ Ehrlich's kat'exochen vorkommen; als Lymphämie sind jene Fälle zusammengefaßt, bei denen im Blute vorwiegend die kleinen und größern mononukleären Leukocyten in großer Menge, die sogenannten polynukleären (neutrophilen) Leukocyten aber nur in verschwindend kleiner Zahl enthalten sind.

Kapitel III.

Untersuchung des peripheren Blutes myelämischer Individuen.

Es standen mir folgende Fälle zu Gebote: 1. Fall Delago (mediz. Klinik Innsbruck Prof. v. Rokitansky), der wegen längerer Beobachtungsdauer am eingehendsten an frischen und an Trockenpräparaten verfolgt werden konnte. 2. Fall Kremlicka (medizinische Klinik Innsbruck), mehrere Trockenpräparate aus dem Jahre 1896; 3. Fall Seier (medizinische Klinik Innsbruck), mehrere Trockenpräparate aus dem Jahre 1896; 4. Fall Czerczinski (Prof. Ehrlich in Berlin), Trockenpräparate aus dem Jahre 1897; 5. 6. 7. 8. (5. Joh. Renner, 6. Janos Lanczur, 7. Jvan Cserui, 8. Ambulator. Frau), vier Fälle aus der mediz. Klinik in Graz (Prof. Kraus[2])), es standen nur Trockenpräparate zur Verfügung; 9. Fall Höfer (propädeutische Klinik, Hofrat Prof. Dr. Knoll in Prag) einige Trockenpräparate; 10. ein Fall aus der medizinischen Klinik in Lemberg, zwei Trockenpräparate; 11. ein Fall durch Vermittelung des Institutes für Unfallheilkunde in Breslau[3]), ein Trockenpräparat und 12. Fall Skopan aus der medizinischen Klinik in Prag (Prof. v. Jaksch). Dieser letzte Fall, von dem gleichfalls nur Trockenpräparate zur Verfügung standen, bedarf einer kurzen Erläuterung.

Während nämlich bei den erstgenannten 11 Fällen das hämatologische Blutbild sofort als der myelämischen Form angehörig erkannt werden konnte, machte der Fall 12 bei der ersten Untersuchung der gefärbten Trockenpräparate den hämatologischen Eindruck der Lymphämie; es waren nahezu ausschließlich Leukocyten vom Charakter der sogenannten kleinen und größern Lymphocyten vorhanden, welche bei einer im Falle 12 vorgenommenen einmaligen Zählung am Trockenpräparate 92% ausmachten. Bei genauem Studium der Präparate konnten aber doch, wenn auch nur sehr selten, abnorm große Leukocyten vom Charakter

---

[1]) Vgl. Ehrlich-Lazarus a. a. O. S. 119 f. und J. Weiss Hämatolog. Untersuchungen. Wien 1896. S. 26 f.

[2]) Vgl. Th. Pfeiffer, Centralbl. f. innere Mediz. 1898. Nr. 1.

[3]) Vgl. Dr. Herrmann, Studien über Leukämie unter besonderer Berücksichtigung ihrer traumatischen Entstehung. Wissenschaftl. Mitteilungen des Instituts zur Behandlung von Unfallverletzten in Breslau im Jahresbericht für das Jahr 1896. S. 42—59.

Digitized by Google

der sogenannten hypertrophischen Leukocyten oder „Markzellen", also große voluminöse Zellen mit großem, rundem oder gelapptem, eventuell auch durchschnürtem, sich in Methylenblau blaß färbendem Kern nachgewiesen werden, deren Protoplasma ziemlich breit war, und in welchem auch verschiedenartige, zum Teil feine, zum Teil gröbere Granula enthalten waren; einzelne dieser Zellen erwiesen sich als exquisit neutrophil, so daß jedenfalls echte Myelocyten, daneben aber auch homogene hypertrophische Leukocyten und solche mit basophiler, und einzelne auch mit eosinophiler Granulation vorhanden waren. Diese Formen zusammen betrugen bei einer einmaligen Zählung 7 %.

Dieser Fall 12 ist daher wahrscheinlich als Mischform von Lymphämie und Myelämie aufzufassen, bei dem zur Zeit der von mir vorgenommene Untersuchung das lymphämische Blutbild überwog, und ich werde ihn daher auch bei der Untersuchung der lymphämischen Formen von Leukämie (vergl. später) anzuführen haben. In der Litteratur sind solche Mischformen unter anderen auch von Weiss[1]) angeführt worden, indem er bei myelogen-lymphatisch-linealen Formen das Blutbild einer Lymphämie nachweisen konnte, was in dem gleichen Grade auch von dem oben erwähnten Falle 12 (Skopan) gilt, dessen Leichenorgane ich zu untersuchen Gelegenheit hatte (vergl. später). Ich will auf die von Weiss angegebene Deutung über das Zustandekommen des hämatologischen Blutbildes bei analogen Fällen hier nicht eingehen, wir werden später diese Frage noch einmal berühren müssen; wahrscheinlich sind es solche Fälle, in denen sich ein unter anderen erst vor nicht zu langer Zeit von Hector van der Wey[2]), und auch von andern schon mehrfach beschriebener Übergang einer myelämischen in eine lymphämische Leukämie oder umgekehrt einstellen kann.

In allen nach den oben beschriebenen Methoden gefärbten Blutrockenpräparaten traten nun ganz eigenartige Gebilde, in den verschiedenen Präparaten in differenter Menge hervor, die schon durch ihre eigenartige Form und durch ihre dunkle metachromatische Form sofort in die Augen springen (Fig. 19—58). Sie sind in allen Präparaten gleichmäßig, wenn auch nicht gleich zahlreich vorhanden, und in der Regel lassen sich in dem gleichen Präparat ganz verschiedenartige Formen erkennen, wenn auch andrerseits mehrfach konstatiert werden konnte, daß in einzelnen Präparaten bestimmte Formen überwiegen; niemals aber konnte festgestellt werden, daß in einem Blutpräparate alle vorhandenen eigenartigen Gebilde einer und derselben Form angehören. Ehe an eine bestimmte Deutung und Bezeichnung dieser Gebilde herangetreten werden kann, sollen sie, wie auch bisher, bloß als spezifische Gebilde oder spezifische Körper angesprochen werden; sie sind in den hier beigegebenen Zeichnungen dunkelschwarz gehalten, die in denselben hervortretenden Differenzierungen habe ich versucht durch verschiedenartige Abschattierungen hervortreten zu lassen, was aber in der Reproduktion nicht immer in der Schärfe des Originals zu erkennen ist.

Diese spezifischen Körper liegen der Hauptsache nach in oder an den Leukocyten, vielfach entschieden in ihrem Innern, wie man bei scharfer Einstellung allein, selbst bei ganz intakten Zellen (Fig. 19, 20, 21, 25, 42, 43, 44, 47, 48, 52, 53, 54) erkennt; die oft im Zelleninnern gleichzeitig vorhandenen Vakuolen (Fig. 37, 38, 39, 45) oder Ein-

[1]) a. a. O. S. 91 f.
[2]) Deutsch. Arch. f. klin. Mediz. 1896. Bd. 57. S. 287.

Digitized by Google

stülpungen (Fig. 50) und Einrisse (Fig. 31) der Zellen erleichtern diese Erkenntnis gar nicht so selten. In anderen Fällen sind sie den Zellen entschieden nur an- oder aufgelagert und überragen dann die Zellenperipherie an manchen Stellen (Fig. 24, 26, 28, 29, 34, 40, 49, 54, 56, 57). Allerdings wird man in solchen Fällen oft nicht entscheiden können, ob es sich nicht um Ein- oder Ausstülpungen eines in der Zelle selbst gelegenen oder vielleicht in sie hineindringenden, eventuell sie verlassenden spezifischen Körpers handelt (Fig. 22, 23, 30, 31, 32, 34, 36, 38, 50, 57). In vielen Fällen ist es aber jedenfalls zweifellos, daß die spezifischen Körper in ihrer ganzen Ausdehnung den betreffenden Zellen nur aufgelagert oder unter ihnen gelegen sind, die richtige Handhabung der Stellschraube stellt diese nicht unwichtige Beobachtung vollständig sicher. Festzuhalten ist ferner, daß diese spezifischen Körper auch dann noch in ihrem charakteristischen metachromatischen Farbentone tingiert sind, wenn Zellen und Kerne unter der Einwirkung des sauren Alkohols vollständig oder nahezu vollständig entfärbt erscheinen.

Diese spezifischen Gebilde besitzen entweder eine mehr klumpige amöbenartige Gestalt von verschiedener Größe (Fig. 19—25, 28—52, 54—57), oder ein mehr granulaähnliches Aussehen (Fig. 26, 27, 53, 58); vielfach sind auch klumpige und granulaähnliche Bildungen gleichzeitig in derselben Zelle vorhanden (Fig. 20, 21, 28, 33, 34, 41, 47, 52, 53, 54, 55). Aber selbst in den Zellen, in denen die granulaähnlichen Formen allein oder gemeinschaftlich mit den klumpigen gelegen sind, fällt die Mannigfaltigkeit der Gestalt an den granulaähnlichen Formen auf (Fig. 26, 27, 28, 33), die hier vielfach in die Länge gezogene, ausgebuchtete und verbogene selten scharf runde Form besitzen, gegenüber dem bekanntlich so gleichmäßig runden Korn der spezifischen Leukocytengranula im allgemeinen und der basophilen Granula im besonderen, mit welchen gerade diese granulaähnlichen spezifischen Körper eine gewisse Ähnlichkeit besitzen; wir kommen darauf noch zurück.

Die Beziehung dieser spezifischen Körper zu den Leukocyten des Blutpräparates ist sofort in die Augen springend; sie wurden hauptsächlich in oder an den kleineren Leukocyten, den sogenannten Lymphocyten gefunden und zwar sowohl an den kleinen als an den größeren Formen derselben (Fig. 19—30, 32, 36, 47—50, 52); der Kern dieser Zellen ist in der Regel einfach und von streng runder Form, manchmal aber auch eingebuchtet (Fig. 36, 50), oder auch doppelt vorhanden (Fig. 27, 32). Auch die großen und ganz großen Leukocyten des myelämischen Blutes, die ja dem Blutbilde bei dieser Erkrankung ein so mannigfaltiges und charakteristisches Aussehen verleihen, enthalten vielfach, wenn auch nicht so häufig wie die kleinern Lymphocyten, die spezifischen Körper (Fig. 31, 33, 34, 37—46, 53—58). Es sind das jene Zellen, die ja vielfach geradezu als „Markzellen“ des leukämischen Blutes bezeichnet werden, in der Voraussetzung, daß sie aus dem Knochenmarke stammen, und als Zeichen seiner spezifischen leukämischen Erkrankung in die Blutbahn gelangen. Ich habe bereits an einer andern Stelle[1]) die Berechtigung dieser Bezeichnung angefochten, und will hier auf dieses mehr morphologische Detail nicht eingehen, zumal ja auch Ehrlich[2]) und Hirschfeld[3]) diesen Begriff in letzterer Zeit wesentlich

[1]) Centralbl. f. allgem. Pathol. etc. 1894. Bd. 5. S. 828 f.

[2]) Die Anämie etc. l. c. S. 51 f.

[3]) Beiträge z. vergl. Morphol. der Leukocyten. Inaug.-Diss. Berlin 1897 und Virchows Archiv etc. 1898. Bd. 153. S. 335 f.

Digitized by Google

eingeengt haben, und die Bezeichnung „Markzelle“ nur für die kleinen und großen mononukleären neutrophilen Leukocyten (Myelocyten) beizubehalten vorschlagen, die schon normaler Weise im Knochenmarke enthalten sind, aber nicht in die Blutbahn gelangen, bei der Myelämie jedoch als Zeichen der spezifischen Knochenmarksaffektion in das strömende Blut übertreten[1]). Ich werde im folgenden den Namen „Markzellen“ oder Myelocyten nur in dem Ehrlich schen Sinne verwerten, die andern großen Leukocytenformen aber, einer Terminologie Hayem s folgend, geradezu als hypertrophische Leukocyten ansprechen, wobei allerdings die spezifische Granulation dieser Gebilde nicht berücksichtigt erscheint, die auch für den vorliegenden Zweck von minderm Belange ist. Ich habe mich bei zahlreichen Färbungen mit Ehrlich schem Triacid von der Gegenwart der sogenannten Myelocyten Ehrlich s im myelämischen Blute überzeugt, und habe bei Kombinationsfärbungen (vgl. oben S. 15) in diesen auch gelegentlich spezifische Körper nachweisen können (Fig. 45).

In den polynukleären neutrophilen und in den eosinophilen Leukocyten des myelämischen Blutes habe ich die spezifischen Körper nur äußerst selten gesehen; bei den vielen Blutuntersuchungen, die ich in den letzten Jahren gemacht habe, finde ich den Nachweis solcher Körper in den typischen mehrkernigen Leukocyten nur einmal, in eosinophilen Zellen überhaupt nicht in meinen Notizen vermerkt. Das zeigte sich auch dann, wenn zahlreiche eosinophile oder polynukleäre neutrophile Leukocyten im Präparate vorhanden waren.

Dagegen konnten mehrfach freie d. i. außerhalb von Leukocyten, frei im Plasma gelegene spezifische Körper aufgefunden werden (Fig. 29, 30, 31b, 51), welche gleichfalls eine mannigfache Formgestaltung, wie die in und an den Zellen befindlichen Gebilde zeigten. Viele dieser freien Bildungen liegen in unmittelbarer Nähe von zerrissenen oder zersprengten und zerdrückten Leukocyten und legen die Vermutung nahe, daß sie ursprünglich in diesen enthalten waren und erst beim Ausbreiten des Blutes zwischen den Deckgläschen oder beim Antrocknen desselben aus den dabei lädierten Leukocyten herausgetreten oder herausgedrängt worden sind. Ich kann mich der Vermutung nicht entschlagen, daß die Mehrzahl der extracellulären spezifischen Gebilde auf diese Weise aus der Zelle herausgelangt sind; der Parallelismus zwischen der Menge der freien spezifischen Körper und der Menge der im Präparate enthaltenen lädierten, zersprengten oder angerissenen Leukocyten ist in dieser Hinsicht ungemein auffällig. Je vorsichtiger die Bluttrockenpräparate hergestellt werden, desto spärlicher sind die freien Körper vorhanden, ich habe sie aber niemals vollständig ver-

[1]) Myelocyten kommen auch, wenn auch in geringerer Zahl, bei andern Erkrankungen im Blute vor; vergl. die diesbezüglichen Angaben bei Ehrlich-Lazarus (l. c. S. 51 f. und 74 f.) außerdem Voswinkel K., Über das Vorkommen von eosinophilen Zellen und Myelocyten im menschlichen Blute bei Erkrankungen der inneren weiblichen Geschlechtsorgane. Inaug.-Diss. Berlin 1898. Vergl. ferner H. Strauss (Charitéannalen Bd. 23, S. 1 f.), der gleichfalls sehr spärliche Myelocyten in einem Falle von Lymphämie im Blute vorfand, wobei es sich dann wahrscheinlich in dem früher angeführten Sinne um eine Mischform von Myelämie und Lymphämie gehandelt haben dürfte. Ich selbst habe typische Myelocyten im Malariablute (maligne Form mit Halbmonden aus Rom) gesehen. Keinesfalls sind also diese Zellen spezifisch für die myelämische Knochenmarkserkrankung; sie kommen allerdings in abnorm großer Menge bei der Myelämie im Blute vor, können aber auch bei anderen Prozessen in geringer Menge in das Blut übertreten, wahrscheinlich dann, wenn durch irgendwelche Reize die blutzellenbildende Thätigkeit des Knochenmarkes gesteigert ist.

Digitized by Google

mißt, und muß daher die Möglichkeit offen lassen, daß außer dem Zelleninsult noch andere Verhältnisse beim Zustandekommen der freien Körper mitspielen. Außerdem muß hervorgehoben werden, daß man gerade an diesen freien Formen der spezifischen Körper häufig auffällige Formen und Umrisse nachweisen kann, die für den mit diesen Verhältnissen Vertrauten den Gedanken nahelegen, daß es sich um abnorme bei der Präparation erst entstandene, vielleicht durch das Antrocknen und Ausstreichen des Blutes und die dabei erfolgte Lädierung von Leukocyten bedingte Formen handelt, die übrigens vielfach auch an den den Leukocyten noch anhaftenden oder in ihnen eingelagerten spezifischen Körpern vorkommen können.

In den roten Blutzellen fehlen die spezifischen Bildungen vollständig; wohl kann es vorkommen, daß gelegentlich einmal ein frei im Plasma liegender spezifischer Körper auf oder unter einem roten Blutkörperchen gelegen ist, die Hauptmasse der Erythrocyten ist aber von solchen Gebilden frei und niemals sind an den Erythrocyten solche Bildungen zu sehen, die, wie bei den Leukocyten auf ein Eindringen der genannten Körper in die Zelle oder auf ein Heraustreten aus der Zelle bezogen werden könnten (Fig. 22—24, 28—32, 36, 38, 50, 57). Daß viele dieser spezifischen Körper den Leukocyten nur anliegen ist bereits erwähnt worden; für diese Annahme spricht der Befund, daß die betreffenden Gebilde die Peripherie der Leukocyten vielfach überragen (Fig. 26, 33, 34, 40, 41, 43, 49, 53, 56), ein Befund, der auch von Ziemann[1]) für die Malariaparasiten in ihrer Lagerung zu den roten Blutkörperchen erhoben und in gleicher Weise gedeutet wurde.

Die geschilderten spezifischen Körper sind in oder an den Leukocyten entweder nur in der Einzahl (Fig. 19, 23, 24, 25, 38, 50) oder in der Mehrzahl enthalten und hiebei trifft man am häufigsten Gebilde verschiedener Größe in der gleichen Zelle an (Fig. 21, 26, 27, 28, 29, 31, 33, 34, 36, 37, 39, 40, 41—49, 52, 53, 54, 56, 57); die kleinsten Formen können granulaähnlich erscheinen, und werden von diesen auch nicht so ohne weiteres zu unterscheiden sein; wir kommen darauf noch zurück.

Oft sieht man in den größeren und kleineren spezifischen Körpern noch weitere Differenzierungen, deren Sichtbarkeit wahrscheinlich in einer gewißen Beziehung zu dem Grade der Entfärbung steht. Diese Differenzierungen können in drei Gruppen eingeteilt werden. In der einen Gruppe sieht man im Innern der spezifischen Körper ein oder mehrere dunkler gefärbte kernartige Gebilde hervortreten, die dann von einer lichtern aber gleichfalls metachromatisch gefärbten protoplasmaartigen Partie umgeben sind (Fig. 23, 28, 29, 30, 31, 32, 46, 53); in der zweiten Gruppe zeigt sich im Innern der dunkelgefärbten spezifischen Körper eine oder mehrere helle vakuolenähnliche Partien, welche meistens streng kreisrund öfter aber auch etwas verzogen erscheinen (Fig. 39, 40, 41, 44, 45); in der dritten Gruppe endlich, die ich nach den bisherigen Methoden im Blute recht spärlich (Fig. 25, 41, 65, 66) antraf, befindet sich im Innern eines derartigen hellen Hofes noch eine dunkle mehr minder scharf umschriebene Partie, die manchmal einen kernartigen Eindruck hervorruft, manchmal aber auch ganz merkwürdige Formen zeigen kann (Fig. 66), auf deren Deutung ich vorläufig nicht in der Lage bin eingehen zu können.

[1]) H. Ziemann, Über Malaria- und andere Blutparasiten etc. Jena, Fischer 1898. S. 22.

Digitized by Google

Alle diese Differenzierungen legen den Gedanken an einen zelligen Charakter der spezifischen Körper, zum mindesten jener, welche diese Differenzierungen zeigen, nahe, der manchmal auch in besonderer Schärfe an den extracellulär gelegenen spezifischen Körpern hervortritt (Fig. 31, 35), zumal dann, wenn sich an denselben gewisse Formveränderungen eingestellt haben, welche zu geißelkörperähnlichen Bildungen Veranlassung geben (Fig. 71), wie sie auch von den Malariaparasiten schon seit lange bekannt sind und vielfach unter dem Namen der Polymitusformen zusammengefaßt werden. Ich will übrigens gleich an dieser Stelle bemerken, daß die nach den genannten Methoden gefärbten Präparate keine genügende Stütze für die Annahme kernartiger Gebilde im Innern der spezifischen Körper abgeben können, da die dunkelgefärbten Partien, auf die sich ja hauptsächlich die Vermutung gründet, daß es sich um Kerngebilde handelt, auch durch eine dichtere Ansammlung des gleichen Elementes bedingt sein könnten, das sich in den andern Teilen des spezifischen Körpers, zumal wenn es daselbst in geringerer Dichtigkeit angelagert ist, lichter färbt. Die dunklere Färbung eines Teiles des spezifischen Körpers kann mithin nicht als genügender Grund angesehen werden, diesen Teil als ein Kerngebilde anzusprechen.

Ich habe mich nun bei der Wichtigkeit der Frage bemüht distinkte Kernfärbungen dieses dunklen Teiles gegenüber den lichtern Teilen des spezifischen Körpers zu erzielen, bin aber dabei vorläufig zu keinem brauchbaren Ergebnisse gelangt. Ich habe mich dabei der in letzterer Zeit für die Untersuchung der Malariaparasiten mehrfach angegebenen Methoden bedient, mit denen bei diesen Parasiten die Gegenwart chromatinartiger Bildungen wahrscheinlich gemacht wurde. Ich muß aber gestehen, daß ich weder mit den von Ziemann[1]) angegebenen Methoden, noch mit der von Nocht[2]) angeführten polychromen Methylenblaufärbung entsprechende Resultate erzielen konnte. Mit den von Ziemann ausgearbeiteten Methoden konnte ich überhaupt keine Färbung der spezifischen Körper im leukämischen Blute erhalten, möchte hiemit aber ein definitives Urteil über die Verwertbarkeit dieser Methode für den vorliegenden Zweck nicht abgeben. Die polychrome Methylenblaulösung färbt in der Wärme die spezifischen Körper des leukämischen Blutes sehr schön, aber man sieht an derartigen Präparaten nicht mehr als an den mit Löfflerblau gefärbten[3]).

---

[1]) H. Ziemann, Über Malaria und andern Blutparasiten etc. Jena, Fischer, 1898. S. 146 f. und Centralbl. f. Bakteriol. etc. I. 1898. Bd. 24. S. 945.

[2]) Centralbl. f. Bakteriol. etc. I. 1898. Bd. 24. S. 839.

[3]) Ich möchte hier einschalten, daß ich Malariablut an Trockenpräparaten mehrfach zu untersuchen Gelegenheit hatte, und zwar verschiedenartiges Material, von dem ein großer Teil aus Italien durch die liebenswürdige Vermittelung des Herrn Prof. Dr. Achille Monti in Pavia stammte, dem ich auch an dieser Stelle für sein großes Entgegenkommen meinen ganz besonderen Dank abstatte. Die Färbungen dieser Präparate nach der ersten Methode von Ziemann gelangen nach längerer Übung meinem Assistenten Herrn Dr. Kirchmayr ganz gut; die Methode bleibt aber immerhin sehr mühevoll und insolange unzuverlässig, als man nicht die richtige Mischung der beiden Färbeflüssigkeiten gefunden hat. Aber auch an gut gefärbten Malariapräparaten konnte ich so exquisite Bilder, wie sie Ziemann und auch Gautier (Ztschr. f. Hyg. u. Infektkr. 1898. Bd. 28. S. 439 f.) abbilden, nicht erhalten, welcher letzterer im Wesentlichen die Romanovsky'sche Färbungsmethode verwendete. Es soll aber hierauf nicht weiter eingegangen werden; dagegen möchte ich hier darauf hinweisen, daß die früher angeführte Löfflerblau-Thioninfärbung mit nachträglicher kurzer Triacidfärbung eine ganz vortreffliche Darstellung der Malariaparasiten gestattet. Ich habe auf diese Weise die Parasiten der Tertiana und die ganz kleinen Parasiten bei tropischer Malaria in einem Falle, allerdings nicht in den Sporulationsstadien, untersuchen können.

Digitized by Google

Ich bin also vorläufig auf Grund der färberischen Untersuchungen nicht in der Lage mich mit Sicherheit darüber äußern zu können, ob den spezifischen Körpern im myelämischen Blute ein Kern oder ein kernartiges Gebilde zukommt, wenn ich es auch nach den mitgeteilten Färbungsresultaten für sehr wahrscheinlich halten möchte. Dagegen haben die Beobachtungen des frischen ungefärbten Blutes, die ich einige Male bei dem Kranken Delago vornehmen konnte, weitere Stützen für diese Vermutung erbracht. Die Beobachtung der spezifischen Körper im frischen, nicht fixierten und nicht gefärbten Blute ist eine äußerst schwierige, da ich bisher eine volle Sicherheit in der Unterscheidung der verschiedenartigen in Betracht kommenden Gebilde nicht erlangen konnte, und da wie es scheint die intraleukocytäre Erkennung dieser Körper durch ganz besondere Verhältnisse, unter denen höchstwahrscheinlich dem gleichen Lichtbrechungsvermögen mit den Zellenbestandteilen eine Hauptrolle zuzuschreiben ist, erschwert wird. Trotz mühevoller und lange auf diesen Punkt gerichteter Aufmerksamkeit habe ich im frischen Blute die spezifischen Körper intraleukocytär niemals mit Sicherheit erkennen können; dagegen glaube ich sie extracellulär einige Male gesehen zu haben und in einem solchen Falle (Fig. 68a—d), bei dem die Beobachtung auf dem erwärmten Objekttische in der feuchten Kammer mehrere Stunden fortgesetzt wurde, konnte mit voller Sicherheit im Innern eines solchen Körpers das Erscheinen eines runden, stark lichtbrechenden, kernartigen Körperchen konstatiert werden, das von der matten peripheren Substanz scharf abstach. Eine ganz analoge Form konnte auch ein zweites Mal im Milzsafte, allerdings nicht des Falles Delago (vgl. später, Fall Stecher, Pseudoleukämie) aufgefunden werden (Fig. 69). In derartigen Fällen ist die Annahme, daß es sich um kernartige Gebilde im Innern der beobachteten spezifischen Körper handelt eine sehr naheliegende, und die Vermutung, daß die dunkler aussehenden Partien der spezifischen Körper im gefärbten Präparate mit den stark lichtbrechenden kernartigen Bildungen im frischen Blute übereinstimmen, gewinnt bei dieser Gegenüberstellung sehr an Wahrscheinlichkeit. Allerdings kann aber auch hier die Möglichkeit nicht ausgeschlossen werden, daß die helle Partie im Innern des spezifischen Gebildes eine Vakuole oder ein vakuolenartiger Körper ist.

Was nun diese hellen vakuolenartigen Höfe anbelangt, die, wie oben erwähnt wurde, im Innern der spezifischen Körper hervortreten können (Fig. 39, 40, 41, 44, 45, 65, 67), so stehen dieselben jedenfalls in Abhängigkeit zu der angewandten Färbungsmethode. Nach meinen Erfahrungen sind die ungefärbten Höfe, wie bereits erwähnt wurde, entweder der Ausdruck einer innern Organisation der spezifischen Körper, die, wie es scheint, nur bei bestimmten Färbungsverfahren erscheint, oder sie sind der Ausdruck einer unvollständigen Färbung, die speziell bei der Verwendung der wässrigen Thioninlösung allein zustande kommen, bei der Verwendung des erwärmten Löfflerblau aber überhaupt nicht gesehen werden; bei der Untersuchung der spezifischen Körper in den Leichenorganen können sie in kleinen sporenähnlichen Bildungen angetroffen werden, auf deren Beschreibung und Bedeutung wir noch zurückzukommen haben werden. Bei der Färbung mit dem früher angeführten Löfflerblau-Thioningemenge in der Kälte sind diese Höfe bereits, wenn auch nicht so häufig wie bei der Färbung mit wässriger Thioninlösung allein nachweisbar. Bei dieser letzteren Methode trifft man die vakuolen-

Digitized by Google

artigen ungefärbten Teile namentlich in den größern spezifischen Körpern sehr häufig, minder häufig in den kleinen Formen an. Ich habe aus meinen bisherigen Erfahrungen mehr den Eindruck gewonnen, daß die erste Vermutung über die Bedeutung der hellen Höfe die richtige sein dürfte. Diese hellen Höfe sind wahrscheinlich nur in gewissen Formen, vielleicht gewissen Entwickelungsstadien der spezifischen Körper vorhanden und werden bei der Färbung mit alkalischem Löfflerblau wahrscheinlich verdeckt.

Nach alle dem gewinnt es den Anschein, als ob im Innern der spezifischen Körper, die ja an und für sich schon schwer färbbar sind, noch ein besonders schwer tingibler Teil gelegen ist, der möglicherweise dem früher erwähnten kern- oder vakuolenartigen Gebilde im Innern der spezifischen Körper entspricht, und bei dem es sich auch um ein kernartiges in einer Vakuole gelegenes Gebilde handeln könnte. Daß auch so große vakuolenartige ungefärbte Höfe, wie sie in Fig. 41 dargestellt sind, mit dieser Auffassung in Einklang stehen, werden wir später erst betonen können. Jedenfalls sprechen auch diese Beobachtungen für die Anschauung, daß die spezifischen Körper im myelämischen Blute aus zweierlei Teilen bestehen: einem protoplasmaartigen, leichter färbbaren peripheren und einem kern- oder vakuolenartigen, schwerer färbbaren centralen Teile.

Die größte Aufmerksamkeit erregen unter den verschiedenen spezifischen Körpern, die im myelämischen Blute zur Beobachtung kommen, jene eigenartigen und charakteristischen Formen, bei denen Segmentierungs- oder Teilungserscheinungen der größeren, klumpigen, amöbenartigen Körper in mehrere kleinere, dunkel gefärbte Abschnitte (Fig. 23, 25, 28, 53, 54, 58), und in denen sichel-, spindel- oder halbmondartige Bildungen mit oder ohne gleichzeitig vorhandenen kernartigen Innenkörpern sichtbar sind (Fig. 28, 29, 30, 31, 32, 33).

Was nun die segmentierten Formen anbelangt, so sind dieselben vorwiegend intracellulär oder den Zellen an- oder aufliegend vorhanden, das gilt namentlich für die Segmentierungen, die an den kleineren Formen der spezifischen Körper vorkommen. Hier kann thatsächlich geradezu eine Segmentierung in kleine granulaähnliche Bildungen vorhanden sein (Fig. 28), und eine Unterscheidung von den eigentlichen basophilen Granulis wird in einem solchen Falle nur dann noch möglich sein, wenn man die Zugehörigkeit der segmentierten granulaähnlichen Bildungen zu einem großen oder größeren spezifischen Körper nachweisen und das Hervorgehen der ersteren aus dem letzteren wahrscheinlich machen kann, was aber nur selten der Fall ist; wir kommen darauf noch zurück. Dagegen sind an den großen spezifischen Körpern Segmentierungen vielfach nachweisbar (Fig. 23, 25, 54, 58), deren Produkte schon durch ihre Größe und Gestalt von den basophilen Granulis unterschieden werden können. Diese großen segmentierten Formen können gelegentlich auch extracellulär vorhanden sein, indem auch die freien amöbenartigen Körper, die man im myelämischen Blute hie und da nachweisen kann, oft eine oder mehrere dunklere Partien als den Ausdruck einer Zusammensetzung aus mehreren Teilen aufweisen (Fig. 36, 51); auch vakuolenartige Bildungen können bei Thioninfärbung ganz analog den intracellulären Formen in den freiliegenden großen amöbenähnlichen Körpern gelegentlich zum Vorschein kommen.

Die segmentierten Formen, sowohl die großen wie die kleinen, sind nicht in jedem Falle und in jedem Präparate in gleicher Weise vor-

Digitized by Google

handen. Beim Falle Delago waren sie nahezu regelmäßig bei jeder Untersuchung nachweisbar, aber auch hier nicht immer gleich zahlreich. Die morulaähnlichen Formen (Fig. 28, 53, 54, 58), die den Eindruck machen, als ob ein großer, klumpiger, amöbenähnlicher spezifischer Körper in mehrere kleine, manchmal dicht beisammen liegende, manchmal mehr von einander getrennte Abschnitte zerfallen würde, wurden auch beim Falle Delago in einzelnen Präparaten sehr reichlich, in anderen nur in wenigen Exemplaren angetroffen, vollständig fehlten sie aber niemals; bei den anderen Fällen von Myelämie, die allerdings nicht so eingehend untersucht werden konnten, waren sie stets sehr spärlich, manchmal fehlten sie vollständig. Die großen segmentierten Körper, deren Segmentation aber nur angedeutet erschien, fanden sich dagegen auch in diesen Fällen häufiger.

Was nun die kahn-, sichel-, wetzstein- oder halbmondförmigen Körper anbelangt, die weiterhin kurzweg als Navikelformen bezeichnet werden sollen (Fig. 28—32), so sind das äußerst charakteristische Gebilde, und es war auch gerade die Auffindung dieser Formen, welche die erste Handhabe für die Deutung der spezifischen Körper des myelämischen Blutes bot. Ich fand sie sowohl cellulär, d. i. den betreffenden Zellen an- oder aufgelagert, als auch intra- und extracellulär, außerhalb von Zellen werden sie jedoch nur selten angetroffen. Ich habe auch hier den Eindruck empfangen, daß die extracellulären Formen durch mechanische Zellenläsion beim Ausbreiten und Antrocknen des Blutes am Deckglase entstanden sein dürften. Man findet wenigstens sehr häufig in unmittelbarer oder nächster Nachbarschaft derartiger extracellulärer Navikel lädierte Zellen, welche die oben ausgesprochene Vermutung zu stützen geeignet sind. Es würden dann auch diese Formen streng genommen als intracelluläre oder doch als celluläre im obigen Sinne anzusprechen sein, doch soll damit nicht gesagt sein, daß diese Navikelformen und auch die anderen Formen der spezifischen Körper des myelämischen Blutes überhaupt nur cellulär eventuell intracellulär und niemals extracellulär vorkommen.

Die Navikel enthalten, da wo sie klar hervortreten, in der Regel kernähnliche Gebilde oder doch Andeutungen davon (Fig. 28—31). Dieselben sind manchmal so klar, daß ein Zweifel über die Bedeutung dieser Gebilde als Kerne kaum statthaft erscheint (Fig. 29, 30), in anderen Fällen sind sie jedoch minder sicher als Kerne zu unterscheiden (Fig. 31). Ich möchte mich jedoch auch für diese Navikel nicht mit voller Sicherheit darüber aussprechen, ob typische Kerngebilde vorliegen oder ob nur, wie bereits angedeutet wurde, dichtere und scharf begrenzte Anhäufungen einer intensiv gefärbten Substanz überhaupt vorliegen. Teilungsfiguren oder Andeutungen davon habe ich auch in derartigen Gebilden der Navikel niemals feststellen können. Dagegen kommen zweifellos Navikel vor, die zwei und mehrere kernähnliche Bildungen enthalten (Fig. 28, 30), was geradezu als ein ziemlich häufiges Vorkommniss bezeichnet werden muß. Ob nun die Gegenwart mehrerer kernähnlicher Bildungen im Navikel bereits der Ausdruck einer vollzogenen Kernteilung ohne Protoplasmateilung darstellt, oder ob andere Verhältnisse dabei in Betracht kommen, wage ich nicht zu entscheiden.

Ausgesprochene und klare Navikelformen (Fig. 29, 30, 31, 32) wurden nur bei dem Falle Delago im Blute nachgewiesen; aber auch hier war dieser Befund kein regelmäßiger und konstanter. Bei den 11 anderen Fällen von Myelämie, deren Blut geprüft werden konnte, wurden

Digitized by Google

Navikelformen überhaupt nicht gefunden. Allerdings konnte jeder dieser 11 Fälle nur an vereinzelten Bluttrockenpräparaten untersucht werden, während gerade der Fall Delago während seines Aufenthaltes auf der Innsbrucker medizinischen Klinik nahezu täglich und an zahlreichen Präparaten beobachtet werden konnte. Ich kann mich daher über die Häufigkeit des Navikelbefundes im myelämischen Blute überhaupt nicht aussprechen. (Vergl. Kapitel XIX.)

Auch beim Falle Delago war der Navikelbefund nur an wenigen Tagen festzustellen. In der Zeit vom 13.—15. Dezember 1897 konnten sie im Fingerbeerenblute des Kranken nicht gefunden werden, wozu allerdings zu bemerken ist, daß damals zum erstenmale die ersten brauchbaren methodischen Anhaltspunkte zum Nachweise der specifischen Körper im myelämischen Blute gefunden worden waren. Am 15. Dezember wurde nun an dem Kranken Delago auf der genannten Klinik durch Bauchpunktion eine größere Menge Flüssigkeit aus dem Unterleib entleert, und in den etwa 10 Minuten später aus dem Fingerbeerenblute hergestellten Präparaten konnten die Navikel zum erstenmale nachgewiesen werden; sie waren auch noch am folgenden Tage im Blute vorhanden. Meine Vermutung, daß die Navikel als ausgeschwemmte Formen aus der hochgradig vergrößerten Milz aufzufassen sind, die infolge der Entlastung derselben nach der Punktion in die allgemeine Cirkulation übergetreten waren, wurde durch eine sofort nach der Entleerung der Ascitesflüssigkeit am Lebenden vorgenommene Milzpunktion nicht bestätigt. In fünf Blutpräparaten aus dem gewonnenen Milzsafte konnten die Navikel überhaupt nicht oder nur andeutungweise (Fig. 33) gefunden werden, während sie im Fingerblute, wenn auch nicht reichlich, so doch in vereinzelten schönen Exemplaren nachweisbar waren. Allein schon nach weiteren 24 Stunden waren die typischen Navikelformen auch aus dem Fingerbeerenblute des Falles Delago verschwunden und konnten bis zum Schlusse der Beobachtung nicht mehr in so exquisiter Weise konstatiert werden. Auch nach einer zweiten kurz vor dem Austritte aus dem Krankenhause an dem Patienten vorgenommenen Bauchpunktion traten sie nicht mehr im Blute auf.

Navikelähnliche Formen mit minder gut ausgeprägter Gestalt konnten indessen sowohl beim Falle Delago als in den übrigen 11 Fällen von Myelämie ziemlich häufig nachgewiesen werden (Fig. 26, 27, 40, 44, 45, 52, 54). Ob nun zwischen diesen navikelähnlichen Formen und den als typische Navikel- oder Sichelformen (Fig. 29, 30) bezeichneten Gebilden ein näherer Zusammenhang besteht, vermag ich nicht zu entscheiden; die Seltenheit und Spärlichkeit des Navikelbefundes ließ nach dieser Richtung ein bestimmtes Urteil nicht zu. (Vergl. Kapitel XIX.)

Digitized by Google

Kapitel IV.

Unterscheidung der spezifischen Körper des myelämischen Blutes von andern ähnlichen Bildungen.

Damit dürften wohl die Haupttypen der spezifischen Körper des myelämischen Blutes, soweit sie mit den bis jetzt bekannten Färbungsmethoden hervortreten, erschöpft sein. Trachtet man nun zu einer Beurteilung der spezifischen Körper zu gelangen, so wird man zunächst die Beziehung derselben zu bereits bekannten morphotischen Elementen der Leukocyten und des Blutes überhaupt zu berücksichtigen haben.

Vor allem muß man hierbei die Auffaserung des Protoplasmasaumes der großen und kleinen Lymphocyten in Betracht ziehen, die gelegentlich auch bis zur Abschnürung freier Plasmaelemente (Plasmolyse) führen kann, eine Erscheinung, die sowohl im myelämischen als auch im lymphämischen Blute an Trockenpräparaten ziemlich häufig zur Beobachtung kommt, und die ich, wenn auch sehr selten, am normalen Blute von Menschen und Tieren gleichfalls konstatieren konnte. Ehrlich-Lazarus[1]) geben von dieser Erscheinung bei einem Falle von chronischer Lymphämie eine sehr gute Abbildung. Wie naheliegend bei der von mir geübten Färbung mit erwärtem Löffler-Blau eine Verwechselung mit den spezifischen Körpern des myelämischen Blutes gelegen ist, lehrt ein Blick auf die Figuren 59—61; es können hierbei ganz eigentümliche Formen zu stande kommen, auf die aber nicht weiter eingegangen werden soll. Der Farbenton derartiger plasmolytischer Produkte ist manchmal dunkelblau, manchmal hellblau, manchmal aber auch metachromatisch rotviolett. Keinesfalls kann also die Färbung mit Löffler-Blau genügende Unterscheidungsmerkmale abgeben.

Wichtiger ist es schon, daß derartige plasmolytische Produkte auch nach der Alkoholbehandlung des Deckglaspräparates gut färbbar bleiben, während die spezifischen Körper sich dann nicht mehr oder nur unvollständig tingieren; ferner ist zu beachten, daß die plasmolytischen Produkte sich auch im Löffler-Blau bei Zimmertemperatur gut anfärben, was bei den spezifischen Körpern nicht oder wieder nur ganz unvollständig der Fall ist. Weiterhin muß betont werden, daß die plasmolytischen Produkte der Entfärbung durch den sauren Alkohol einen weit geringeren Widerstand entgegensetzen als die spezifischen Körper; die ersteren können bei genügender Entfärbung blaß blau oder kaum noch gefärbt erscheinen, während die spezifischen Körper noch ihren satten metachromatischen Farbenton aufweisen. Auch die Form und Gestalt der plasmolytischen Produkte zeigt gegenüber den spezifischen Körpern Differenzen, welche als unterscheidendes Merkmal dienen können. In dieser Beziehung dürften wohl die dem Zellenprotoplasma nur mehr oder weniger lose anhängenden, mit ihm nur in teilweiser Verbindung stehenden Gebilde der genannten Art, wenn sie auch navikelähnliche Gestalt aufweisen, von den spezifischen Körpern abzutrennen und den plasmo-

[1]) Die Anämie etc. S. 46. Fig. 1.

Digitized by Google

lytischen Produkten zuzuweisen sein. Eine sichere Unterscheidung wird übrigens nicht in allen Fällen auf Grund der Gestalt und Lagerung, sowie der Methylenblaufärbung allein gelingen, immerhin wird man aber schon mit den angeführten Differenzen in der Mehrzahl der Fälle das Auslangen finden; ich lasse mich dabei vorwiegend von der Form und Gestalt der betreffenden Gebilde und von der satten metachromatischen Farbe derselben nach intensiver Differenzierung, in saurem Alkohol leiten, kann aber die Bemerkung nicht unterdrücken, daß ein sicheres, in allen Fällen zutreffendes Unterscheidungsmerkmal mangels einer spezifischen Färbung bisher noch nicht gefunden ist (vgl. Kapitel XIX).

Weit sicherer übrigens als die Methylenblaufärbung gestattet die Thioninfärbung allein oder die oben angeführte Methylenblau-Thioninmischung die Unterscheidung der fraglichen Gebilde. Soweit meine diesbezüglichen Erfahrungen am myelämischen Blute reichen — wozu ich bemerken muß, daß ich die beiden letztgenannten Färbungen nicht mehr an allen oben genannten Fällen von Myelämie, sondern vorwiegend nur beim Studium der Leichenorgane verwenden konnte — so halte ich mich zu der Anschauung berechtigt, daß durch diese Tinktionen bei nachfolgender Alkoholentfärbung die plasmolytischen Produkte nicht, die spezifischen Körper jedoch ganz charakteristisch gefärbt erscheinen. In derartigen Präparaten kommen dann Bilder, die auf Plasmolyse deuten würden, nicht oder in einer Weise zum Ausdruck, die eine Verwechselung der beiden Bildungen nahezu unmöglich macht. Da die spezifischen Körper, wie früher bereits auseinandergesetzt wurde, durch thioninhaltige Lösungen in charakteristischen Formen hervortreten und da sie überdies nach der Alkoholentfärbung einen eigenartigen, in der Regel rotgrünen oder graugrünen Farbenton besitzen, so erscheinen sie auf diese Weise von den plasmolytischen Produkten scharf abgetrennt, die, wenn sie überhaupt noch eine Färbung erkennen lassen, bei dieser Methode nur mehr schwach bläulich, in der Regel aber gar nicht mehr gefärbt erscheinen.

Ich bin also der Meinung, daß die zuletzt angeführten Unterscheidungsmerkmale doch genügen, um die plasmolytischen Produkte der Leukocyten von den spezifischen Körpern im myelämischen Blute auseinander zu halten und die letzteren nicht in die Gruppe der plasmolytischen Bildungen einzureihen.

Ganz das Gleiche gilt auch von solchen Leukocyten des myelämischen Blutes, welche der Gruppe der bereits im Vorausgehenden (vgl. S. 19) erörterten „Plasmazellen“ oder plasmaähnlichen Zellen (falsche Plasmazellen) der blutzellenbildenden Organe angehören. Auch im strömenden Blute bei Myelämie kommen solche Leukocyten vor, wie sie aus den blutzellenbildenden Organen des myelämischen Menschen bereits beschrieben und abgebildet worden sind, welche bei Löffler-Blaufärbung dunkle Inhaltsmassen in der Regel der Zellenform an einem Teile ihres Umfanges angepaßt, vielfach dem Kern kappenförmig aufsitzend, enthalten (Figg. 62, 63, 64). Auch im Blute völlig normaler Kaninchen habe ich solche Formen nahezu regelmäßig auffinden können. Ich will auf die Bedeutung dieser Zellenart hier nicht weiter eingehen, am wahrscheinlichsten dürfte es sich hierbei um phagocytär aufgenommene, sich in warmer Löffler-Blaulösung dunkelblau, manchmal auch sich leicht metachromatisch färbende Inhaltskörper handeln, welche zu Verwechselungen mit den spezifischen Körpern des myelämischen Blutes Veranlassung geben könnten, wenn man einfach alles was sich bei der genannten

Digitized by Google

Färbungsart säurebeständig und metachromatisch färbt, der Reihe der spezifischen Körper zuzählen wollte. Das wäre ein Fehler, vor dem nicht genug gewarnt werden könnte, und der geeignet wäre die ganze Frage der spezifischen Körper im myelämischen Blute vollständig in Mißkredit zu bringen. Auch bezüglich dieser soeben erwähnten Inhaltskörper in den sogenannten „Plasmazellen" gelten gegenüber den spezifischen Körpern des myelämischen Blutes die gleichen Unterscheidungsmerkmale, welche im Vorausgehenden für die plasmolytischen Leukocytenprodukte angeführt wurden. Eine Unterscheidung ist auch hier, ganz abgesehen von Form und Gestalt namentlich auf Grund der Thioninfärbung und der durch sie bedingten Farbendifferenzen in den spezifischen Körpern in den meisten Fällen ohne Schwierigkeiten durchführbar.

Ein besonderes Augenmerk muß bei der Beurteilung der spezifischen Körper des myelämischen Blutes den basischen Granulationen Ehrlich's zugewendet werden, die ja bei den angewendeten Färbungsmethoden gleichfalls hervortreten müssen, die, wie durch Ehrlich[1]) und seine Schüler hervorgehoben wurde, sich in basischen Anilinfarben gleichfalls metachromatisch färben, und die daher zu Verwechselungen mit den spezifischen Körpern sehr leicht Veranlassung geben können. Jene Leukocyten des myelämischen Blutes nun, welche die großen, mehr klumpigen amöbenähnlichen Körper führen (Fig. 19—25, 34—58) kommen wohl für die Frage der Verwechselung mit den Mastzellengranulationen nicht in Betracht, da solche grosse Bildungen unter diesen Granulationen nicht vorkommen, zum mindesten bis jetzt nicht bekannt sind. Immerhin könnte aber auch da die Frage erhoben werden, ob nicht die neben den großen klumpigen Körpern in den betreffenden Zellen in der Regel vorhandenen kleinen granulaähnlichen Formen (Fig. 20, 21, 22, 28, 33, 34, 41, 47, 48, 52, 53, 54) der Reihe der spezifischen γ-Granulationen und nicht jener der spezifischen Körper des myelämischen Blutes angehören.

Hauptsächlich kommen aber in dieser Hinsicht in Betracht jene Leukocyten des myelämischen Blutes, welche ausschließlich kleine granulaähnliche Gebilde (Fig. 26, 27), und jene früher als segmentierte Formen bezeichnete Gebilde führen, bei denen eine Aufteilung oder ein Zerfall einer größeren amöbenähnlichen klumpigen Form in mehrere kleine und dicht beisammen gelagerte granulaähnliche Körper erfolgt (Fig. 28).

Will man sich nun nach dieser Richtung vor Verwechselungen schützen, so wird man zunächst zu berücksichtigen haben, daß basophile Leukocytengranula im Blute normaler Menschen und Tiere nur selten vorkommen (Canon[2]), Löwit[3])), während die betreffenden Gebilde im myelämischen Blute weit häufiger sind. Aber diese ausschließlich quantitative Differenz kann nicht ausschlaggebend sein, weil ja allgemein bekannt ist, und durch Ehrlich[4]) und seine Schüler auch zu wiederholten malen betont wurde, daß die basophilen Leukocytengranula im myelämischen Blute in vermehrter Menge vorkommen.

Man wird sich nun aber bei der Beurteilung der hier in Betracht kommenden Verhältnisse niemals auf die alleinige Färbung mit der erwärmten Löffler-Blaulösung beschränken dürfen. In diesem Falle würde

---

[1]) Farbenanalyt. Unters. zur Histologie und Klinik des Blutes I. Berlin 1891. S. 17 f.

[2]) Deutsch. mediz. Wochenschr. 1892. Nr. 10.

[3]) Studien z. Physiol. und Pathol. d. Blutes etc. Jena 1892. S. 86 f.

[4]) Vgl. die Anämie etc. l. c. S. 123 f.

Digitized by Google

man allerdings in einem auf diese Weise hergestellten Präparate mit voller Sicherheit nicht entscheiden können, ob die verschiedenen oben erwähnten granulaähnlichen Formen der Reihe der spezifischen Granulationen Ehrlich's, oder jener der spezifischen Körper des myelämischen Blutes angehören. Einige Anhaltspunkte für die Beurteilung wären aber auch in einem solchen Falle in der doch im grossen und ganzen mehr gesetzmäßigen runden Form der spezifischen γ-Granula, in ihrer geringern Größe und in ihrer doch meistens regelmäßigen Anordnung in der Zelle gegeben, während bei den spezifischen Körpern auch bei ihren kleinsten Formen, die Größe immer beträchtlicher, ihre Gestalt verschiedenartig und ihre Anordnung innerhalb der Zelle sehr unregelmäßig ist. Ein Blick auf die Fig. 26 und 27 wird das eben Gesagte zur Genüge erhärten. Immerhin ist damit eine sichere Unterscheidung nicht gewonnen, und in Löffler-Blaupräparaten wird man auch für derartige kleine Formen eine solche ab und zu nicht zu treffen in der Lage sein.

Hier greifen nun die anderen früher beschriebenen Färbungsmethoden ergänzend ein. Schon an den mit der kombinierten Thionin-Triacidfärbung hergestellten Präparaten ist eine Unterscheidung der spezifischen Körper selbst in ihren kleinsten Formen und der γ-Granulationen in der Regel sicher möglich. Der metachromatische Farbenton beider Bildungen ist hier ein verschiedener, bei den spezifischen Körpern mehr braunrot oft mit einem deutlichen grünen Farbentone, bei den γ-Granulis mehr blaurot oder violett. Die färberische Differenzierung derartiger Präparate läßt sich durch eine nicht kolorierte Zeichnung gar nicht wiedergeben, sie tritt daher auch in den beifolgenden Abbildungen nicht hervor. Aber auch bei diesbezüglichen Kolorierungsversuchen ist es mir niemals gelungen, die Mannigfaltigkeit der hier in Betracht kommenden Farbentöne halbwegs treffen zu können. Allerdings muß aber zugegeben werden, daß die Farbenunterschiede zwischen blaurot und braunrot auf absolute Zuverlässigkeit keinen Anspruch erheben können.

Begünstigend kommt noch dazu, daß gerade bei dieser kombinierten Färbung die spezifischen Körper durch die in den meisten derselben vorhandene ungefärbte centrale Partie und die in dieser vielfach vorhandenen Differenzierungen (Fig. 40, 41, 44, 45, 65, 66, 67) ein ungemein charakteristisches Aussehen annehmen, das bei den γ-Granulis, selbst bei den gröbsten Formen derselben und bei den andern hier in Betracht kommenden Bildungen nicht zur Regel gehört. Bei Berücksichtigung aller dieser Verhältnisse glaube ich gerade der kombinierten Thionin-Triacidfärbung eine gewisse Bedeutung bei der differentiellen Beurteilung der spezifischen Körper beilegen zu müssen, den Wert einer spezifischen Färbung hat aber auch dieses Verfahren nicht. Für die übersichtliche und schöne Darstellung der spezifischen Körper im myelämischen Blute, für ihre differentielle Unterscheidung gegenüber den γ-Granulationen kommt jedenfalls der Thionin-Triacidfärbung ein wesentlicher Vorzug zu.

Noch wertvoller für die angeführte Unterscheidung aber ist es, wenn man nach der Thioninfärbung kurz in saurem Alkohol differenziert und dann erst die Triacidfärbung anschließt. Die letztere fällt dann zwar nicht mehr so elegant wie in den Präparaten ohne Alkoholdifferenzierung aus, dafür bekommen aber die spezifischen Körper in ihren verschiedenen Größen und Formen einen eigenartigen Stich ins grünliche, der allerdings um so undeutlicher wird, je länger man die Alkoholentfärbung andauern läßt. Die eigenartige Grünfärbung, olivgrün bis

Digitized by Google

graugrün, ist aber auch dann noch an den spezifischen Körpern kenntlich, wenn Protoplasma und Kern der Leukocyten vollständig oder nahezu vollständig entfärbt sind. Schon in diesem Zustande geben die spezifischen Körper nach der alleinigen Alkoholbehandlung ungemein typische und charakteristische Bilder, über deren Zustandekommen ich allerdings eine bestimmte Äußerung nicht machen kann; das metachromatische braunrot der spezifischen Körper geht unter der Einwirkung des sauren Alkohols, und wie es scheint auch des neutralen Alkohols in ein metachromatisches Grün über, das an den größern und kleinern spezifischen Körpern hervortritt, und bei nicht zu starker Entfärbung manchmal als bräunlichgrün bezeichnet werden kann.

Schließt man nun nach der Alkoholeinwirkung noch die Triacidfärbung an, so kann man je nach der Dauer dieser Einwirkung manchmal noch ganz gute Granulafärbungen erhalten. Dann tritt die Gegenfärbung der grünlichen spezifischen Körper und der rotvioletten γ-Granula mit genügender Schärfe zu Tage, als ein, wie ich glaube, ausreichender Hinweis dafür, daß die spezifischen Körper des myelämischen Blutes, die bei der oben geschilderten Färbung in ihren verschiedenartigen Formen und Größen bis zu den kleinen granulaähnlichen Gebilden herunter die eigenartige Grünfärbung zeigen, von den basophilen blauviolett gefärbten Leukocytengranulis abzutrennen sind. Ich halte mich also zu dem Schlusse berechtigt, daß sowohl die großen klumpigen amöbenähnlichen Formen der spezifischen Körper (Fig. 19 bis 24, Fig. 34—52, Fig. 56, 57, 65) als auch die in Segmentierung begriffenen Formen (Fig. 25, 28, 53, 54, 58), ferner die Navikelformen (Fig. 28—33) und auch gewisse kleine granulaähnliche Formen (Fig. 26, 27) von den basophilen spezifischen Leukocytengranulationen differente Gebilde darstellen und mit ihnen nicht verwechselt werden dürfen. Der Wert der angeführten färberischen Differenzierung wird leider nur dadurch beeinträchtigt, daß es nicht leicht ist und auch nicht immer gelingt die richtige Zeit der Alkoholeinwirkung zu treffen, um die eigenartige Grünfärbung der spezifischen Körper zu erzielen, und daß bei einer zu dunklen Färbung die Farbenunterschiede sich verwischen (vgl. Kapitel XIX).

Ebenso erscheint eine Unterscheidung der spezifischen Körper des myelämischen Blutes von den Blutplättchen leicht durchführbar. Es kämen ja hiebei allenfalls nur die extracellulären Formen der spezifischen Körper in Betracht, die ja nicht allzuhäufig angetroffen werden. Hier schützt aber die geringere Intensität der Plättchenfärbung, das Fehlen des metachromatischen Farbentones an denselben, ihre leichte Entfärbbarkeit in saurem Alkohol, ihre eigenartige Form und Gestalt, die nur wenig Gemeinsames mit dem Aussehen der spezifischen Körper darbietet, und endlich die doch vorwiegend intracelluläre oder doch celluläre Lagerung dieser letztern.

Die spezifischen Körper des myelämischen Blutes können auch nicht für Fett, oder für glykogene oder amyloide Substanz angesprochen werden, da sie im ungefärbten Zustande unsichtbar und weder mit Osmium noch mit Jod darstellbar sind. Auch können sie nicht für Kerngebilde irgend welcher Art, und ebensowenig für Nebenkerne aufgefaßt werden, woran man ja bei einzelnen Figuren (45, 46) denken könnte, denn es zeigen die betreffenden Körper keinerlei Kernstruktur und keinerlei Eigentümlichkeiten von Nebenkernen, sie sind auch durch einfache Kernfärbungen nicht darstellbar und sind wohl schon wegen ihrer

Digitized by Google

metachromatischen Färbung und wegen der im Vorausgehenden näher beschriebenen Färbungseigentümlichkeiten von den Kerngebilden abzutrennen. Auch tritt ja in vielen Fällen mehr eine Beziehung der spezifischen Körper zum Leukocytenprotoplasma als zum Leukocytenkern hervor.

Eine nähere Erörterung erscheint aber über die Beziehung der spezifischen Körper des myelämischen Blutes zu den Produkten des Kern- und Zellzerfalles der Leukocyten in diesem Blute geboten, da der Verdacht nicht von der Hand gewiesen werden kann, daß gar manche der beschriebenen spezifischen Körper der Ausdruck einer cellulären oder nukleären Degeneration sein können, womit natürlich die Auffassung derselben als spezifische Körper hinfällig würde.

Die morphologische Seite der Frage des Leukocytenzerfalles ist in letzterer Zeit mehrfach bearbeitet worden, von Arnold[1]), der sich mit den progressiven und regressiven Veränderungen der Wanderzellen beim Kalt- und Warmblüter beschäftigt hat, von Botkin[2]) an Leukocyten des Menschen und der Tiere unter normalen und pathologischen Verhältnissen und speziell bei einzelnen Erkrankungen des Menschen (Typhus, Pneumonie), von Gumprecht[3]) an den Leukocyten des Menschen bei Leukämie und schweren Anämien, und von Bettmann[4]) vorwiegend an den Leukocyten des strömenden Blutes und an den verschiedenen lymphoiden Zellen des Knochenmarkes bei Kaninchen nach chronischer Arsenvergiftung; dazu kommen noch die wichtigen Beobachtungen von Schmaus und Albrecht[5]), welche bereits früher die Frage der cellulären und nukleären Degeneration bei der anämischen Nekrose der Nierenepithelien und bei anderen komplizierten Zellenerkrankungen verfolgten. Alle diese Arbeiten stehen mit einander der Hauptsache nach in guter Übereinstimmung und zeigen, daß es sich um gesetzmäßige und regelmäßig wiederkehrende Erscheinungen auch bei verschiedenem Zellenmaterial handelt, die von Flemming, soweit sie den Kern betreffen, unter dem Sammelnamen der Chromatolyse zusammengefaßt wurden. Chemische Umwandlungen im Kern spielen dabei eine Hauptrolle und führen entweder zu einem einfachen Kernschwund mit Abnahme (Schrumpfung oder Quellung) seines Chromatingehaltes (Hypochromatosen), dem sich vielfach auch ein in der Regel mit Vakuolisierung einhergehender Protoplasmauntergang anschließt (Leukocytolyse, Botkin). Oder aber es treten Umlagerungen im Kernchromatin in den Vordergrund (nukleäre Degeneration, chromatokinetische Prozesse), die entweder zur Kern- und Zellpyknose (Verdichtung und Verkleinerung des Kernes [Hyperchromatosen]) und des Protoplasma, oder zur Karyorhexis (Kernzersplitterung) führen.

Auf Grundlage dieser Studien wurde von Schmaus und Albrecht das folgende Schema für die degenerativen Prozesse des Kernes und der Zelle aufgestellt, das auch von den meisten anderen Autoren acceptiert wurde.

I. Hyperchromatosen, wobei sich das Chromatin entweder an der Kernoberfläche (Kernwandhyperchromatose), oder im Innern des Kernes ansammelt (Gerüsthyperchromatose); oder es kombinieren sich diese beiden Formen zur Totalhyperchromatose, wobei auch vielfach die diffus gefärbten Kerne von dicht gelagerten Chromatinkörnchen erfüllt sind.

---

[1]) Arch. f. mikroskop. Anat. Bd. XXX.
[2]) Virchows Archiv etc. Bd. 137, 141, 145.
[3]) Deutsch. Archiv f. klin. Mediz. 1896. Bd. 57. S. 523.
[4]) Zieglers Beiträge etc. 1898, Bd. 23. S. 377. Daselbst ausführliche Literaturangaben.
[5]) Virchows Archiv etc. 1894. Bd. 138. Suppl. und 1896. Bd. 144.

Digitized by Google

II. Oligo- und Hypochromatosen, wobei die Umordnung des Chromatins mit Schwund und geringerer Färbbarkeit desselben einhergeht.

III. Kernwandsprossungen, wobei die Verlagerungen des Chromatins die Kernwand überschreiten, ohne daß aber dabei eine Zerreißung derselben zunächst erfolgen muß.

Es braucht wohl nicht besonders betont zu werden, daß diese verschiedenen Formen der Kerndegeneration sich kombinieren, so daß oft verschiedene Formen gleichzeitig in derselben Zelle vorhanden sein können.

An den Zellen des leukämischen Blutes hat Gumprecht vorwiegend Hypochromatose am Trockenpräparat konstatiert, die er als den Ausdruck einer präexistierenden Degeneration der Leukocyten anspricht. Es handelt sich dabei um Vakuolisierung des Protoplasma mit Schwund desselben, Unebenheit des Kernkonturs, Verlust seiner Struktur, Höhlenbildung und langsam fortschreitende Chromatinabnahme. „Hierbei zerreißt der Kern in einzelne grobe Stücke oder das Chromatin ordnet sich halbmondförmig an, oder es hängen die einzelnen Chromatintropfen wie Trauben an einem gemeinsamen Stiel, und alle diese Kerngebilde stechen vermöge ihrer intensiven Affinität zu Farbstoffen sehr auffällig aus ihrer Umgebung heraus“; auch solche Leukocyten werden angeführt, die statt des chromatischen Kerngerüstes zahlreiche unzusammenhängende Chromatintropfen innerhalb der Kernhülle aber auch ohne eine solche aufweisen. In ähnlichem Sinne sprechen sich auch Krönig [1]) und Kühnau [2]) aus.

Botkin hat analoge Veränderungen als Leukocytolyse bezeichnet und ist der Meinung, daß es nicht ausschließlich pathologische Momente sein müssen, welche eine derartige Leukocytendegeneration bewirken, sondern daß dieselbe auch unter physiologischen Verhältnissen beim Untergang dieser Zellenart und auch an den überlebenden Leukocyten extra corpus in gleicher Weise auftritt. Bettmann hat die gleichen Veränderungen an den Leukocyten des strömenden Blutes bei der chronischen Arsenvergiftung des Kaninchens und in etwas geringerer Zahl und etwas veränderter Form auch an den Leukocyten innerhalb der Gefäße an Schnittpräparaten von Organen dieser Tiere feststellen können, und erwähnt auch, daß er die gleichen Resultate an Trockenpräparaten des leukämischen Blutes erzielte. In besonders eingehender Weise wurden von Bettmann die degenerativen Veränderungen der nicht granulierten, und der grob- und feingranulierten Knochenmarkszellen bei den vergifteten Kaninchen studiert, und diesbezügliche Abbildungen mitgeteilt, welche die Übereinstimmung seiner Befunde mit den oben geschilderten Degenerationsbefunden überhaupt darlegen.

Ich habe nun der Frage der Leukocytendegeneration im myelämischen Blute sowohl als auch in den blutzellenbildenden Organen bei dieser Erkrankung meine volle Aufmerksamkeit aus dem bereits erwähnten Grunde zugewendet, und habe den soeben mitgeteilten Befunden der genannten Autoren über diesen Gegenstand, denen sich auch noch analoge Angaben von A. Fraenkel [3]), Benda [4]), Bignami [5]) über degenerative Prozesse in den blutzellenbildenden Organen bei Lymphämie anreihen,

---

[1]) Verhandlungen des 15. Kongr. f. innere Mediz. Wiesbaden 1897. S. 507.

[2]) Deutsch. Arch. f. klinische Mediz. 1897. Bd. 58. S. 339 f.

[3]) Deutsch. mediz. Wochenschr. 1895. Nr. 39—43. Verhandlungen des XV. Kongr. f. innere Medizin. Wiesbaden 1897. S. 359.

[4]) Ebendaselbst. S. 371.

[5]) Il Policlinico. Roma 1898. Vol. V—M.

Digitized by Google

auf die wir noch zurückkommen werden, nichts Neues hinzuzufügen. Sowohl Hypo- als Hyperchromatosen und die verschiedenen Stadien der Karyorhexis sind im myelämischen Blute und in den blutzellenbildenden Organen leicht und mit Sicherheit bei den verschiedenen Fällen in wechselnder Zahl und in allen bekannten Abstufungen nachzuweisen. Im allgemeinen kann ich wohl sagen, daß in jenen Fällen, wo ich das periphere Blut des Kranken und post mortem die Leichenorgane untersuchen konnte, die Menge der nachgewiesenen degenerativen Prozesse in den letzteren stets bei weitem größer war als in dem ersteren, daß sie aber auch in diesem niemals vollständig vermißt wurden.

Es war aber nicht so sehr der objektive Nachweis der degenerativen Prozesse selbst, als vielmehr die Beziehung derselben zu den spezifischen Körpern, und namentlich die Frage, ob diese spezifischen Körper mit den degenerativen Produkten des Kern- und Zellzerfalles identisch sind, oder ob sie zu ihnen in irgend einen Zusammenhang gebracht werden können, welche das größte Interesse in Anspruch nahm.

Vergleicht man nun die hier bereits mitgeteilten und noch weiterhin mitzuteilenden Befunde und Abbildungen aus den blutzellenbildenden Organen bei Myelämie, mit den Angaben und zahlreichen Abbildungen Bettmanns (Taf. XX, Figg. 1—79 und Taf. XXI, Figg. 1—7), so wird man nicht leugnen können, daß viele derselben (Figg. 14—30, 35—61, 74 bis 79) eine gewisse auf den ersten Anblick oft frappante Ähnlichkeit mit den hier in Betracht kommenden spezifischen Körpern besitzen. Und doch sind beide Bildungen zweifellos nicht identisch.

Zunächst muß die große Leichtigkeit in Betracht gezogen werden, mit welcher die Produkte des Kern- und Zellzerfalles im Blute sowohl als in den blutzellenbildenden Organen färberisch dargestellt werden können. Sie treten bei Anwendung der verschiedenen Kernfarbstoffe gut und klar hervor, wobei namentlich die Stadien der Hyperchromatosen eine manchmal recht intensive Affinität zum Farbstoffe zeigen. Dagegen ist ein irgendwie beträchtlicherer Grad von Metachromasie an diesen Degenerationsprodukten weder bei Anwendung von Methylenblau, noch von Thionin und ebenso wenig von Safranin als Regel nachweisbar, wenn eine solche in einzelnen Fällen auch vorhanden sein kann. Auch ist es für die Färbung dieser Produkte durchaus nicht nötig, die Farbenlösung zu erwärmen, sie sind eben leicht färbbare Gebilde, die den Farbstoff leicht annehmen, ihn entfärbenden Reagentien gegenüber zwar energisch zurückhalten, aber doch nicht in so hohem Grade als dies bei den spezifischen Körpern der Myelämie der Fall ist. Damit sind bereits nicht unwesentliche Differenzen aufgedeckt, denn die spezifischen Körper sind schwer färbbar, sie besitzen die Eigenschaft der Metachromasie in hohem Grade, und sie halten den Farbstoff dem entfärbenden sauren Alkohol gegenüber so energisch zurück, daß bei protrahierter Anwendung desselben außer ihnen nur noch allenfalls vorhandene basophile Granula und eventuell vorhandene Spaltpilze gefärbt bleiben, alles übrige aber entfärbt erscheint.

Geben schon diese Verhältnisse ein verwertbares differentielles Moment für die Beurteilung der spezifischen Körper bei Myelämie und der Produkte des Kern- und Zellzerfalles der Leukocyten bei dem gleichen Krankheitsprozesse ab, so wird dasselbe noch wesentlich durch die oben angeführte kombinierte Thionin- und Triacidfärbung mit oder ohne gleichzeitige Alkoholentfärbung gestützt. Hier erscheinen die spezifischen Körper mit dem eigenartigen grünen Farbenton, der den Degenerations-

Digitized by Google

produkten abgeht, ihre Gestalt ist dabei von so typischer Beschaffenheit, daß sie schon dadurch allein als besondere Gebilde hervorstechen. Die Leukocytenkerne erscheinen, wenn man der Triacidfärbung noch eine kurze Methylenblaubehandlung nachfolgen läßt, im reinsten Blau, ob es sich nun um normal beschaffene, oder um mehr weniger degenerierte Leukocytenkerne handelt. Das Leukocytenprotoplasma erscheint bei dieser Methode von seinen spezifischen Granulationen besetzt, oder es treten an demselben mehr weniger deutliche Vakuolisierungen, Quellungen oder Schrumpfungserscheinungen hervor. Kurz, ich halte gerade diese kombinierte Färbungsmethode in hervorragendem Grade dafür geeignet, um die Sonderstellung der spezifischen Körper im myelämischen Blute auch den Degenerationsprodukten gegenüber zu demonstrieren, die für den Geübten auch schon auf Grund der alleinigen Methylenblaufärbung kaum zweifelhaft sein kann. Alle früher bereits erwähnten Mängel dieser Methode gelten auch der hier besprochenen Unterscheidung gegenüber, aber sie läßt doch vorläufig noch am besten die stoffliche und tinktorielle Unabhängigkeit der spezifischen Körper von den Produkten des Leukocytenzerfalles und den übrigen hier in Betracht kommenden Elementen hervortreten.

Bei der Untersuchung der blutzellenbildenden Organe, wo ja der Kern- und Zellenzerfall in der Regel mehr oder minder hochgradig nachweisbar ist, kam nun die soeben erwähnte kombinierte Färbung nicht in so ausgedehntem Maaße wie am peripheren Blute in Anwendung und sie kann daher auch in der Frage der mehrfach erwähnten Unterscheidung nicht ausschlaggebend sein, weil die Triacidlösung an Schnitten aus gehärteten Objekten nur unter besonderen Bedingungen distinkte Färbungen ergiebt. Indessen kann auch in diesen Organen die Verwechselung der spezifischen Körper mit den Produkten des Kern- und Zellzerfalles, wie wir noch später ersehen werden, auf Grund anderer Färbungsverfahren und auf Grund bestimmter Form- und Gestaltverhältnisse der spezifischen Körper daselbst, mit genügender Sicherheit ausgeschlossen werden. Die früher erwähnte Ähnlichkeit der spezifischen Körper des myelämischen Blutes mit den Produkten des Leukocytenzerfalles ist mithin eine rein äußerliche und rein formale, sie berührt das Wesen der beiden differenten Bildungen nicht; ich halte mich auf Grund meiner Erfahrungen zu dem Schlusse berechtigt, daß die beiden Bildungen nicht miteinander identifiziert werden dürfen, und daß ein Hervorgehen der einen aus der anderen Bildung in keinerlei Weise stattfindet. Die gleiche Schlußfolgerung gilt auch für die Verhältnisse innerhalb der blutzellenbildenden Organe bei Myelämie, worauf wir noch zurückkommen werden.

Untersucht man nun an passend hergestellten Präparaten des myelämischen Blutes die nähere Beziehung jener Zellen, die spezifische Körper enthalten oder führen, mit jenen Zellen, welche entweder die Zeichen des Kern- oder des Protoplasmazerfalles oder beider gleichzeitig aufweisen, so wird man sagen müssen, daß ein Zusammentreffen beider Erscheinungen vielfach vorhanden ist, in einzelnen Krankheitsfällen aber in der überwiegenden Mehrzahl der Zellen nicht konstatiert werden kann. Das letztere gilt namentlich dann, wenn, was in manchen Fällen als Regel bezeichnet werden muß, die spezifischen Körper an oder in den kleinen und mittelgroßen einkernigen Leukocyten angetroffen werden. An diesen Zellen erscheint dann Kern und Zellprotoplasma bei mehr oder minder reichlicher Anwesenheit der spezifischen Körper völlig

Digitized by Google

normal, zum mindesten ebenso, wie an den Lymphocyten des gleichen Präparates ohne spezifische Körper. Gelegentlich allerdings können auch solche mit spezifischen Körpern behaftete Lymphocyten die Zeichen der Hypo- und Hyperchromatose zeigen. Weit häufiger trifft man hingegen ein Zusammentreffen von spezifischen Körpern und von Zeichen der Kern- und Zellendegeneration in der gleichen Zelle bei den sogenannten großen mononukleären Leukocyten, von denen einzelne den Charakter der „Markzellen" aufweisen können, die vielfach auch einen gelappten und eingeschnürten Kern besitzen, und die, wie im Vorausgehenden bereits berührt wurde, am besten als hypertrophische Leukocyten bezeichnet werden. Aber auch hier ist das Zusammentreffen der beiden Erscheinungen kein absolutes, d. h. es kommen hypertrophische Leukocyten mit spezifischen Körpern ohne sichtbare Zeichen der Degeneration vor, es kommen andrerseits auch hypertrophische Zellen ohne spezifische Körper aber mit exquisiten Zeichen der Degeneration vor, und es kommen endlich auch hypertrophische Leukocyten ohne spezifische Körper und ohne erkennbare Zeichen der Degeneration vor. Immerhin ist das Zusammentreffen von spezifischen Körpern mit Degenerationserscheinungen in den hypertrophischen Leukocyten gar nicht so selten, und gerade an diesen großen Zellen kann man sich oft mit voller Sicherheit davon überzeugen, daß die spezifischen Körper vielfach nur den Zellen an- oder aufgelagert und in einer ganz anderen Ebene als die Degenerationsprodukte gelegen sind.

Auch innerhalb der blutzellenbildenden Organe bei Myelämie kann man analoge Erfahrungen machen. Die Erscheinungen der regressiven Zell- und Kernmetamorphose sind auch hier vielfach vergesellschaftet mit der Anwesenheit der spezifischen Körper in oder an der Zelle, aber ein absolutes Zusammentreffen beider Erscheinungen besteht auch hier nicht, ebensowenig wie am peripheren Blute. Es wird aber bei der Beurteilung der Beziehung der beiden Erscheinungen zu einander der Gedanke nicht von der Hand gewiesen werden können, ob sie denn doch nicht insoferne in einer gewissen Abhängigkeit von einander stehen, daß vielleicht die eine durch die andere bedingt, durch sie geradezu veranlaßt oder hervorgerufen wird. Bei der Deutung, welche wir, wie aus dem weiteren hervorgehen wird, den spezifischen Körpern geben müssen, ist es dann wohl sehr wahrscheinlich, daß die spezifischen Körper die Ursache für das Auftreten der degenerativen Erscheinungen in der Zelle sind oder doch sein können; die Annahme, daß die spezifischen Körper sich erst in solchen Zellen ansiedeln oder bilden, welche bereits die Zeichen der Degeneration darbieten, daß mit anderen Worten erst die degenerierte Zelle den günstigen Nährboden für die Bildung und Entwickelung des spezifischen Körpers darstellt, wird wohl durch den Befund hinfällig, daß spezifische Körper sich gar nicht so selten in oder an völlig normalen Lymphocyten vorfinden.

Ich halte mich mithin auf Grund der eben gemachten Ausführungen zu dem Schlusse berechtigt, daß die spezifischen Körper des myelämischen Blutes mit keinem der bekannten morphotischen Bestandteile des Blutes identifiziert werden dürfen, daß sie auch nicht identisch sind mit den Produkten der regressiven Kern- und Zellmetamorphose der Leukocyten, und daß sie daher nach dieser Richtung hin auf die Bezeichnung spezifische Körper mit Recht Anspruch erheben können. Auf eine Verwechselung derselben mit roten Blutkörperchen

Digitized by Google

und deren Derivaten braucht wohl, da die spezifischen Körper des myelämischen Blutes zu den Erythrocyten so gut wie gar keine Beziehung besitzen, nicht näher eingegangen zu werden.

Kapitel V.

Kontrolluntersuchungen am Blute von Menschen und Tieren.

Wenn nun auch durch die vorausgehenden Untersuchungen die Annahme wahrscheinlich geworden ist, daß die spezifischen Körper des myelämischen Blutes nicht identifiziert werden dürfen mit sonstigen morphotischen Elementen des normalen Blutes und mit den Produkten des degenerativen Kern- und Zellzerfalles, so muß nun doch noch sofort die Frage berücksichtigt werden, ob die genannten Körper nur dem myelämischen Blute und insbesondere den Leukocyten bei Myelämie eigen sind, oder ob analoge Gebilde auch unter anderen normalen und pathologischen Bedingungen im Blute von Menschen und Tieren vorkommen?

Zur Beantwortung dieser Frage wurden nach den angeführten Methoden eine große Anzahl von Kontrolluntersuchungen am Blute von Menschen und Tieren vorgenommen, über welche ich, da sie sämtlich negativ ausfielen, nur in Kürze berichten will.

Im Blute gesunder Menschen wurden analoge Bildungen niemals gefunden, ebenso wenig bei normalen Tieren (Kaninchen, Meerschweinchen, Maus, Schaf, Hund, Katze). Ein besonderes Augenmerk wurde der Untersuchung des Blutes bei leukocytotischen Zuständen zugewendet, und zwar kam hierbei ausschließlich die polynukleäre neutrophile (amphophile) Leukocytose in Betracht, da ich keine Gelegenheit hatte, eine eosinophile Leukocytose untersuchen zu können. Da aber, wie sich später ergeben wird, die spezifischen Körper in und an den eosinophilen Leukocyten bei Myelämie niemals angetroffen werden, so hat wohl auch die Kontrolluntersuchung bei eosinophiler Leukocytose nur eine geringere Bedeutung.

Am Menschen konnte das Blut einer entzündlichen Leukocytose (Pneumonie aus der Innsbrucker Kinderklinik des Herrn Prof. Loos) untersucht werden; spezifische Körper oder ihnen anologe Gebilde wurden bei wiederholter Untersuchung nicht gefunden.

Bei Kaninchen wurde durch Injektion filtrierter (steriler) Typhusbouillon in die Blutbahn eine so hochgradige polynukleäre amphophile Leukocytose erzeugt, wie ich sie bei keiner der sonst gebräuchlichen und häufig von mir in Anwendung gezogenen Methoden (Albumosen, Nucleïn, Blutegelextrakt etc.[1]) beobachtet habe. In der Regel wurde die Typhusbouillonkultur einige Tage im Thermostaten belassen, dann durch Chamberland'sche Kerzen filtriert und je nach der Größe des Tieres 1—1,5 ccm direkt in die Ohrvene injiziert. Die Leukocytose entwickelt sich nur langsam, hat nach 12—20 Stunden ihren Höhepunkt erreicht, und

[1]) Löwit, Studien zur Physiol. und Pathol. des Blutes etc. Jena 1892. S. 24 f.

Digitized by Google

klingt auch langsam wieder ab. Die Versuche wurden schon vor längerer Zeit zu anderen Zwecken unternommen, auf das Detail derselben soll hier nicht weiter eingegangen werden; mit eintägiger unfiltrierter Typhusbouillon selbst erzielt man die gleichen, wenn auch etwas geringgradigere Resultate. Es wurden auf diese Weise elf Kaninchen behandelt und von jedem mehrere Blutpräparate nach der Löffler-Blau- und nach der kombinierten Thioninmethode untersucht. Ich führe hier als Beispiel nur drei sehr hochgradige Fälle an:

3. XI. 1894. Kaninchen II hat im Ohrvenenblut

Lc[1]) = 9417
E. = 29%
M. = 71%;

erhält 1 ccm filtrierte Typhusbouillon in die Ohrvene; nach 24 Stunden in der Ohrvene der anderen Seite

Lc. = 200 573
E. = 15%
M. = 85%
Ec. = 4 850 000 = 1 : 24.

12. XI. 1894. Kaninchen IV hat im Ohrvenenblut

Lc. = 8909
E. = 44%
M. = 56%;

erhält 1,5 ccm filtrierte Typhusbouillon; nach 18 Stunden in der Ohrvene der anderen Seite

Lc. = 170 544
E. = 22%
M. = 78%
Ec. = 6 410 000 = 1 : 38.

21. XI. 1894. Kaninchen VI hat im Ohrvenenblut

Lc. = 10 321
E. = 37%
M. = 63%;

erhält 1 ccm filtrierte Typhusbouillon; nach 16 Stunden in der Ohrvene der anderen Seite

Lc. = 235 343
E. = 8%
M. = 92%
Ec. = 5 040 000 = 1 : 22.

Niemals wurde bei diesen Untersuchungen weder in noch an den Leukocyten noch frei im Plasma irgend etwas den spezifischen Körpern analoges gefunden, während basophile Leukocytengranula und auch Zeichen des Leukocytenzerfalles ziemlich häufig nachgewiesen werden konnten.

Ebenso negative Resultate ergab die bei zahlreichen Meerschweinchen vorgenommene Untersuchung der an Leukocyten so reichen Peritoneal- oder Pleuraflüssigkeit, welche durch Aleuronatbrei (nach der Methode von Buchner) in den betreffenden Körperhöhlen erzeugt werden kann. Die Untersuchung dieser Flüssigkeiten war deshalb von besonderem Interesse, weil sie doch immerhin recht zahlreiche mononukleäre Leuko-

[1]) Lc. = Leukocyten; E. = Einkernig; M. = Mehrkernig; Ec. = Erythrocyten.

Digitized by Google

cyten und auch solche mono- und polynukleäre Leukocyten mit phagocytären Einschlüssen enthält (Zellenreste von roten und weißen Blutkörperchen, und wahrscheinlich auch Pflanzencaseïnreste). Außer basophilen Granulationen und Produkten des Zellenzerfalles, die hier gar nicht so selten sind, konnten auch hier keinerlei Formelemente gefunden werden, die den spezifischen Körpern aus dem myelämischen Blute an die Seite gestellt werden könnten.

Außerdem wurde an Trockenpräparaten das Blut verschiedener kranker Menschen untersucht, die zum Teil von der Innsbrucker medizinischen Klinik des Prof. v. Rokitansky, zum Teil von der Prager Klinik des Prof. v. Jaksch stammten. Es waren dies zwei Fälle von Chlorose, ein Fall tuberkulöser Anämie, ein Fall von Anämie nach Magenblutungen, ein Fall von progressiver perniciöser Anämie, zwei Fälle von Anämie bei Magenkrebs, ein Fall von sogenannter Anaemia splenica (Pseudoleukämie, durch Herrn Dr. Gottstein in Berlin zur Untersuchung übersandt). Das Resultat war nach der angegebenen Richtung hin stets negativ. Außerdem wurden noch zahlreiche Kontrolluntersuchungen gelegentlich anderer Beobachtungen vorgenommen, über welche im vorausgehenden zum Teil bereits berichtet wurde, zum Teil in folgenden noch berichtet werden wird.

Ich halte mich also für berechtigt, die sogenannten spezifischen Körper thatsächlich als spezifisch für das myelämische Blut anzusprechen; die Frage der Lymphämie wird später in Betracht gezogen werden.

Kapitel VI.

Weitere Beschreibung der spezifischen Körper im myelämischen Blute.

Nachdem nun durch die vorausgehenden Untersuchungen darauf hingewiesen war, daß die spezifischen Körper des myelämischen Blutes als eigenartige und nur dieser Krankheit zukommende Bildungen aufzufassen sind, erschien für die Deutung derselben der Gedanke gewiß naheliegend zu sein, daß sie parasitäre Gebilde darstellen, die in diesem Falle dann als echte leukocytäre Parasiten, oder nach der Terminologie von Danilewsky[1]) als Leukocytozoen aufzufassen wären, wobei zunächst der Umstand weniger in Betracht fällt, ob die vermeintlichen Parasiten in den Leukocyten oder ihnen nur angelagert sich vorfinden. Diese Vermutung drängte sich mir gleich von vorneherein auf, ich habe sie aber immer wieder zurückgewiesen, bis ich nicht die Überzeugung gewonnen hatte, daß die spezifischen Körper nur dem myelämischen Blute eigen sind und mit den normalen spezifischen Granulationen oder anderen normalen morphotischen Elementen des Blutes und auch nicht mit Produkten des Leukocytenzerfalles identifiziert werden dürfen. Wesentlich gestützt wurde diese Vermutung schon beim Studium

1) Centralbl. f. Bakteriol. etc. I. 1891. Bd. IX Nr. 12 und La parasitologie du sang. I. 1889 (war mir im Original nicht zugänglich).

Digitized by Google

der groben klumpigen amöbenartigen Körper in und an den Leukocyten des Bluttrockenpräparates, deren sporn- und hakenartige kürzere oder längere Fortsätze (Fig. 20, 22, 23, 24, 36, 38, 47, 48, 49, 50, 52, 55) der Ausdruck von Bewegungsvorgängen dieser klumpigen Körper sein konnten; gestützt wurde sie ferner durch den bereits erwähnten Nachweis der eigenartigen Segmentations- und Differenzierungserscheinungen an den spezifischen Körpern (Fig. 23, 25, 28, 53, 54, 58, 67), welche der Ausdruck von Teilungs- und Neubildungsvorgängen sein konnten, und gestützt wurde sie endlich und hauptsächlich durch den Nachweis eigenartiger sichel- oder kahn- oder wetzsteinähnlicher Gebilde (Fig. 28—33), der sogenannten Navikelformen, welche sofort an ähnliche Bildungen bei gewissen Zellschmarotzern aus der Gruppe der Coccidien und Hämosporidien erinnern mußten.

a) Untersuchung des nicht fixierten Blutes.

Um nun der Frage näher zu treten, ob die spezifischen Körper des myelämischen Blutes parasitäre Gebilde darstellen, wurde das Blut des Leukämikers Delago (Nr. 1) (medizinische Klinik Innsbruck) im möglichst frischen, nicht fixierten und ungefärbten Zustande untersucht, nachdem ich über Form und Beschaffenheit dieser Körper im fixierten und gefärbten Zustande bereits einige Erfahrungen gesammelt hatte. Ich hatte die Möglichkeit gerade an diesem Kranken, dessen Blut nahezu konstant einen sehr hohen Gehalt an spezifischen Körpern aufwies, in der Zeit vom 13.—30. Dezember 1897 täglich Blutuntersuchungen vornehmen und einige Male darunter auch das frische Blut beobachten zu können. Ende Dezember 1897 verließ er das Krankenhaus, um in seine Heimat zurückzukehren. Durch das freundliche Entgegenkommen des Gemeindearztes von Cortina d'Ampezzo, Herrn Dr. Angelo Majoni, erhielt ich auch später (5. I. 98) nochmals Bluttrockenpräparate zugesandt. Der Kranke starb am 15. I. 98; die Sektion wurde am nächsten Tage durch Herrn Dr. Majoni vorgenommen, und Organstücke wurden mir in Eis und Schnee verpackt in entgegenkommendster Weise zugesandt. Diese dienten nicht bloß zur mikroskopischen Untersuchung, sondern sie bildeten auch den Ausgangspunkt für die Tierversuche, über welche später berichtet werden wird.

Außerdem konnte ich auch noch das Blut des $1^1/_2$jährigen an Anaemia pseudoleukaemica infantilis erkrankten Kindes Stecher (Kinderklinik in Innsbruck), das später gesondert behandelt werden wird, in dessen Blut gleichfalls, wenn auch lange nicht so zahlreiche spezifische Körper nachgewiesen wurden, einigemale im frischen Zustande untersuchen.

Aber derartige Beobachtungen sind mit sehr großen Schwierigkeiten verbunden, da Verwechselungen mit anderen Elementen des Blutes im ungefärbten Zustande sehr leicht eintreten können. Bei dem Fehlen strikter Anhaltspunkte nach dieser Richtung hin werden derartige Irrtümer selbst bei guter Vertrautheit mit dem Gegenstande nicht vollständig ausgeschlossen werden können, und ich habe mir wenigstens bis jetzt eine absolute Sicherheit darüber nicht verschaffen können, ob die am frischen Objekt gesehenen und als spezifische Körper angesprochenen Formen auch thatsächlich jenen am fixierten und gefärbten Präparate entsprechen. Gewisse Anhaltspunkte können ja jedenfalls für eine diesbezügliche Beurteilung in den Beweglichkeits-, Lagerungs- und Formverhältnissen gewisser morphotischer Bestandteile des frischen ungefärbten myelämischen Blutes gegeben sein, aber man überzeugt sich bei ent-

Digitized by Google

sprechenden Kontrolluntersuchungen immer wieder, daß das nur äußerst unzuverlässige Kriterien für die Erkennung der fraglichen Körper im ungefärbten Zustande darstellen.

Dazu kommt noch die gewiß auffällige und frappierende Erscheinung, daß man am ungefärbten frischen Blute, selbst wenn man sich an gleichzeitig hergestellten Trockenpräparaten von der reichlichen Anwesenheit der spezifischen Körper und auch von großen Formen derselben, vergewissert hat, in der Regel nichts sehen kann, was mit einiger Wahrscheinlichkeit als den spezifischen Körpern entsprechend bezeichnet werden könnte. Es bleibt da, soweit ich sehe, nur die Annahme übrig, daß die betreffenden Körper sich im frischen ungefärbten Zustande durch besondere Lichtbrechungsverhältnisse vom Leukocyteninhalte oder vom umgebenden Medium nicht abheben und daher sich von diesen nicht unterscheiden lassen. Außer ihrer schweren Färbbarkeit dürfte gewiß gerade dieser letzte Umstand dafür verantwortlich zu machen sein, daß sich diese Gebilde bisher der Beobachtung gänzlich entziehen konnten.

Trotz mehrfacher Untersuchungen am frischen ungefärbten Blute glaube ich nur zweimal, je einmal am Falle Delago und einmal beim Falle Stecher, Gebilde gesehen zu haben, welche mit einiger Wahrscheinlichkeit den spezifischen Körpern der fixierten und gefärbten Präparate an die Seite gesetzt werden dürfen; eine völlige Sicherheit hierfür habe ich aber auch in diesen beiden Fällen nicht erlangen können und ich kann auch nicht angeben, welche Verhältnisse auf die Sichtbarkeit der betreffenden Gebilde in den beiden Fällen eingewirkt haben. Die Annahme, daß die spezifischen Körper des myelämischen Blutes im möglichst frischen und ungefärbten Zustande doch unter gewissen zunächst noch unbekannten Verhältnissen sichtbar sein und dann erkannt werden können, hat daher vorläufig nur den Wert einer Vermutung, immerhin ist es gewiß bemerkenswert, daß die im frischen ungefärbten Zustande gesehenen und mit Wahrscheinlichkeit als spezifische Körper angesprochenen Gebilde außerhalb von Leukocyten lagen. Gewisse später zu besprechende Beobachtungen am Blute der infizierten Kaninchen stehen damit wahrscheinlich in näherer Beziehung.

Für die Untersuchung des Blutes im möglichst frischen und ungefärbten Zustande wurden 5—6 Tropfen Fingerbeerenblutes des Leukämikers Delago in ca. 5 ccm vorher auf 38—40° erwärmter steril aufgefangener Ascitesflüssigkeit des gleichen Kranken übertragen, gut durchgeschüttelt und dann dauernd bei 38° im Thermostaten gehalten. Bei dem pseudoleukämischen Kinde Stecher erfolgte die Verdünnung des Blutes oder des durch Punktion entleerten Milzsaftes in 0,7% erwärmter und steriler Kochsalzlösung. Die weitere Untersuchung geschah dann nach Übertragung des verdünnten Blutes in beiden Fällen in das unmittelbar an das Krankenhaus anschließende Institut auf dem heizbaren Objekttische bei 38—40° C.

Jene Gebilde nun, welche ich beim Falle Delago im ungefärbten Zustande mit den früher beschriebenen spezifischen Körpern identifizieren zu dürfen glaube, sind in Fig. 68 a, b, c, d, abgebildet. Es handelt sich um zwei ganz eigenartige Körperchen, die im Stadium a um 12^h Mittags in der Nähe eines Leukocyten im hängenden Tropfen gesehen wurden, nachdem das Präparat vorher bereits über eine halbe Stunde durchsucht worden war, ohne etwas fremdartiges in demselben wahrnehmen zu können. Diese beiden Körperchen erschienen von einem ganz andern

Digitized by Google

Lichtbrechungsvermögen als die Blutplättchen, mit denen sie noch am ehesten hätten verwechselt werden können, sie waren viel matter, besaßen keinen gelblichen Schimmer und zeigten anfangs auch keinerlei Strukturdetails; nur in dem größeren birnförmig gestalteten Körperchen war gleich von vornherein an dem zugespitzten Ende ein kleines etwas stärker lichtbrechendes Pünktchen zu sehen; eine Granulierung oder sonstige Strukturverhältnisse waren nicht kenntlich, und es kostete große Mühe und Anstrengung, sowie scharfe Belichtung bei enger Blende, um diese an der Grenze des Sichtbaren stehenden Körperchen bei der fortlaufenden Beobachtung festzuhalten.

Diese beiden Körperchen zeigten nun auf dem heizbaren Objekttische deutliche Molekularbewegung, amöboide Beweglichkeit konnte jedoch nicht konstatiert werden, weder auf dem geheizten noch auf dem ungeheizten Objekttische, dagegen waren Formveränderungen deutlich vorhanden, die nicht auf Rechnung der Molekularbewegungen gesetzt werden konnten. Diese Form- und Gestaltveränderungen vollzogen sich äußerst langsam und träge, sie führten zu verschiedenartigen rundlichen und eckigen Figuren, die in der Abbildung nicht wiedergegeben erscheinen, manchmal waren kleine aber deutliche Fortsätze an der Peripherie kenntlich, die wieder verschwanden, also wohl eingezogen wurden. Weitere Strukturdetails waren in der nächsten Stunde nicht sichtbar.

Um 1 Uhr (Fig. 68b) hatte eine zweifellose Annäherung des größeren früher birnförmigen Körperchens an den in der Nähe liegenden Leukocyten stattgefunden; diese Annäherung war zweifellos auf Rechnung des Körperchens und nicht des Leukocyten zu setzen, wie die fortlaufende Beobachtung ergeben hatte. Dabei hatte dieses Körperchen eine mehr kugelige Gestalt angenommen, und es war eine scheinbare Verdichtung seiner Peripherie aufgetreten, die als etwas schärfer konturierter Rand kenntlich wurde; ein kleiner Fortsatz schien sich an den Leukocyten herangebegeben zu haben, doch war darüber eine volle Sicherheit nicht zu erhalten. Das kleinere mehr links von dem Leukocyten im Bilde gelegene Körperchen hatte inzwischen seinen Abstand von der Zelle nicht, wohl aber seine Gestalt verändert und war zu einem eckigen mit einem stärkeren gegen die Zelle gerichteten Fortsatze versehenen Gebilde umgewandelt.

Um 1 Uhr wurde die Beobachtung abgebrochen und um 2 Uhr 30 Minuten wieder aufgenommen (Fig. 68c). Um diese Zeit war das dicht an dem Leukocyten gelegene Körperchen entschieden größer geworden; in seinem Inneren trat jetzt mit voller Schärfe ein stark lichtbrechendes kernartiges Gebilde hervor, das früher zweifellos nicht vorhanden war, und das auch bis an das Ende der Beobachtung gut sichtbar blieb. Sonstige Strukturveränderungen, namentlich eine Granulierung des Körperchens, waren nicht kenntlich, dagegen war zweifellos ein verhältnismäßig langer Fortsatz vorhanden, der sich in fester Verbindung mit der Zelle befand, denn es gelang nicht durch leichte Flottierungen des Deckglases das Körperchen von der Zelle zu entfernen. Ich muß es jedoch unentschieden lassen, ob der Fortsatz des Körperchens in die Zelle eingedrungen oder nur mit ihrer Oberfläche fest verbunden war. Auch das kleinere links von der Zelle gelegene Körperchen lag jetzt der Zelle näher, es war entschieden vergrößert, hatte Birnform angenommen mit einem zarten gegen die Zelle zu gerichteten Fortsatze, und zeigte in seinem Inneren gleichfalls, wie das große Körperchen, ein verhältnismäßig großes stärker lichtbrechendes Gebilde, das ebenso wie

Digitized by Google

DEC 5 - 1928

das analoge Gebilde des großen Körperchens weniger den Eindruck einer Vakuole als eines kernartigen Innenkörpers machte. In dem kleineren frei liegenden Körperchen war bereits um diese Zeit eine schwache Granulierung, namentlich in seinem linken Teile, kenntlich.

Die Veränderungen, welche sich an diesen beiden Körperchen nun in der nächsten Zeit einstellten, bestanden im wesentlichen darin, daß beide noch mehr an Volumen zunahmen, und daß in beiden außer dem stark lichtbrechenden Innenkörper noch eine zarte Granulierung auftrat. Das kleinere frei gelegene Körperchen nahm nun etwa von 4 Uhr angefangen immer undeutlichere Konturen an, die Begrenzung war nicht mehr allseitig geschlossen, es sah um 5.30^{h} wie stark verquollen aus und konnte als solches nur mehr schwer erkannt werden; auch der stark lichtbrechende Innenkörper war um diese Zeit (Fig. 68d) nur mehr undeutlich kenntlich. Das größere an der Zelle gelegene Körperchen war noch näher an die Zelle herangerückt und machte den Eindruck, als ob es mit einem Teile seines Leibes in der Zelle verschwunden wäre. Eine gewaltsame Trennung der beiden Elemente nach der früher angegebenen Methode gelang auch jetzt nicht. Von diesem Zeitpunkte trat eine weitere Veränderung nicht mehr ein und die Untersuchung wurde um 7 Uhr Abends abgebrochen.

Bei der Beobachtung dieser beiden Körperchen drängte sich sofort die Vermutung auf, daß man es mit veränderlichen Lebewesen zu thun habe; ich könnte mir das Auftreten der langsamen Gestaltveränderungen, des stark lichtbrechenden Innenkörpers, der zarten Granulierung, sowie die durch einen während der Beobachtung erst entstandenen Fortsatz hergestellte Verbindung des einen Körperchens mit der Zelle kaum anders erklären, bin aber nicht in der Lage, für diese Vermutung zunächst wenigstens einen weiteren Beweis beibringen zu können. Da ich nun trotz mehrfacher Wiederholung des Versuches eine analoge Beobachtung beim Falle Delago nicht mehr machen konnte, so bin ich auch nicht in der Lage, über die Beweglichkeit der vermeintlichen Körperchen im frischen Blute eine bestimmte Aussage machen zu können. Stellen die gesehenen Körperchen wirklich parasitäre Bildungen dar, so wird man dieselben unter den gewählten Versuchsbedingungen als nur schwer oder träge bewegliche bezeichnen müssen, denen eine amöboide Beweglichkeit nicht zukommt, die aber doch die Fähigkeit langsamer Gestaltveränderung besitzen. In diesem Falle könnten dann manche der in den beigegebenen Abbildungen befindlichen Formen, namentlich jene mit den kürzeren oder längeren Fortsätzen (Fig. 20, 22, 23, 36, 38, 49, 50, 51, 52, 57) als durch Eigenbewegung bedingte und im Präparate fixierte Formveränderungen aufgefaßt werden.

Es kann übrigens aus den hier mitgeteilten Beobachtungen über die Beweglichkeit der beiden beschriebenen Körperchen gewiß kein allgemein bindender Schluß auf die Beweglichkeit der betreffenden Gebilde überhaupt gezogen werden. Handelt es sich wirklich um Parasiten, so würde gewiß mit dem Umstande gerechnet werden müssen, daß die Beweglichkeit durch die Versuchsanordnung beeinflußt sein, und daß die betreffenden Gebilde gerade nur in den durch die beiden gesehenen Körperchen repräsentierten Stadien eine geringe Eigenbewegung zeigen, während sie in anderen Entwickelungsstadien eine weit lebhaftere Beweglichkeit besitzen könnten. Ist es doch auch von den Malariaparasiten bekannt, die ja, wie sich aus dem folgenden ergeben wird, manche Analogie mit den spezifischen Körpern des myelämischen Blutes erkennen lassen, daß selbst der

Digitized by Google

so lebhaft eigenbewegliche Tertianparasit nur in seinem Jugendstadium intensive Lokomotionserscheinungen darbietet, während der ausgewachsene Parasit dieselben in weit geringerem Maße zeigt.

Übrigens gewinnt man auch bei dem Studium der spezifischen Körper am fixierten und gefärbten Präparate den Eindruck, daß sofern es sich dabei um belebte Gebilde handelt, nicht sehr hochgradige Bewegungserscheinungen bei den verschiedenen Formen derselben mitgespielt haben dürften.

Bei der Beobachtung des myelämischen Blutes in der feuchten Kammer trat, namentlich wenn dieselbe bereits einige Zeit gedauert hatte, einigemale eine äußerst auffällige Erscheinung zu Tage, welche gleich an dieser Stelle erwähnt werden soll. Ohne daß irgend eine äußere Veranlassung eingewirkt hätte, namentlich aber ohne daß eine Eintrocknung des Präparates in der feuchten Kammer hätte Platz greifen können, wurde plötzlich der Bluttropfen wie durch eine ruckartige oder peitschenartige Bewegung erschüttert; rote und weiße Blutkörperchen wirbelten in unregelmäßiger Bewegung durcheinander und es dauerte eine Zeit lang, ehe sich wieder vollständige Ruhe eingestellt hatte. Alle meine Bemühungen, die Ursache dieser ruckartigen Bewegung ausfindig zu machen, waren vergeblich, sowohl am geheizten als am ungeheizten Objekttische, und ich kann nur der Vermutung Ausdruck geben, daß sie in Abhängigkeit steht von Bewegungserscheinungen der supponierten Parasiten im myelämischen Blute. Da ich nun, wie sich später noch zeigen wird, an den spezifischen Körpern des myelämischen Blutes gelegentlich, bei den infizierten Kaninchen jedoch sehr häufig „Geißelformen“ (Fig. 71, 253, 254, 258—264) nachweisen konnte, die mit den geißeltragenden Parasiten des Malariablutes eine gewisse Verwandtschaft besitzen, so bin ich geneigt, das Auftreten der beschriebenen ruckartigen Bewegungen auf die Ausstreckung der erwähnten Geißeln zu beziehen, die, wie es scheint, ebenso wie im Malariablute, nur unter bestimmten Bedingungen aus den Parasiten hervortreten. Wir werden auf diese „Geißelformen“ noch näher einzugehen haben; bei der Beurteilung der Bewegungserscheinungen der spezifischen Körper des myelämischen Blutes müssen jedenfalls auch die beschriebenen ruck- oder peitschenartigen Bewegung erwähnt werden.

Vergleicht man die hier gemachten Angaben über die Beweglichkeit der beschriebenen Körperchen mit dem früher bereits erwähnten Befunde von Mannaberg über die von ihm gesehenen und als Parasiten gedeuteten intracellulären Gebilde, so wird man wohl zweifellos zu der Überzeugung gelangen müssen, daß die von Mannaberg und die von mir gesehenen Gebilde nicht identifiziert werden dürfen. Thatsächlich hat ja auch Mannaberg Parasitenbefunde bei Myelämie nicht erheben können. Wir kommen auf Mannabergs Beobachtung bei Besprechung der Lymphämie noch zurück.

Ob das früher erwähnte Auftreten des stark lichtbrechenden kernartigen Innenkörpers und der zarten Granulierung in den beiden anfangs völlig homogenen Körperchen mit Wachstums- und Neubildungs-, also vielleicht regenerativen Vorgängen im Zusammenhange mit dem scheinbaren Eindringen des einen Körperchens in den Leukocyten steht, oder ob diese Erscheinungen, was mir wahrscheinlicher ist, der Ausdruck degenerativer Vorgänge in den Körperchen darstellt, wage ich nicht zu entscheiden, möchte aber hier darauf hinweisen, daß an ausgewachsenen Malariaparasiten ganz analoge Erscheinungen auftreten und als degenera-

Digitized by Google

tive Veränderungen aufgefaßt werden (MANNABERG)[1]). Für die Beurteilung der beschriebenen Körperchen als Lebewesen, sind auch die genannten Phänomene gewiß von Wichtigkeit.

Bei dem pseudoleukämischen Kinde Stecher (vergl. später), in dessen Blute analoge spezifische Körper, wenn auch lange nicht so zahlreich, wie beim Falle Delago nachgewiesen werden konnten, hatte ich gleichfalls Gelegenheit, einige Beobachtungen am nicht fixierten und nicht gefärbten, in erwärmter 0,7 % Kochsalzlösung suspendierten Blute sowie an dem durch Punktion am Lebenden gewonnenen Milzsafte, ebenfalls in Kochsalzlösung suspendiert, anstellen zu können. Auch hier konnte nur einmal eine Form gefunden werden (Fig. 69), die ich mich für berechtigt halte, den spezischen Körpern des Falles Delago an die Seite stellen zu dürfen. Es handelt sich um eine ziemlich große, rundliche, amöbenähnliche Form mit drei schmalen Fortsätzen, deren Ausstrecken und Einziehen in langsamer Aufeinanderfolge zweifellos verfolgt werden konnte; eine Gestaltveränderung trat bei zweistündiger Beobachtung am erwärmten Objekttische nicht auf. Das Körperchen lag von leukocytären Elementen ziemlich fern, frei im Plasma und zeigte in seinem Innern, sofort als es zur Beobachtung kam, einen stark lichtbrechenden, kernartigen Innenkörper, im übrigen aber keinerlei weitere Stukturdetails, die auch während der angeführten Beobachtungszeit nicht hervortraten. Der besseren Vergleichung halber füge ich gleich hier ein gleichfalls extracelluläres spezifisches Körperchen des Falles Stecher aus dem fixierten und gefärbten Milzsafte bei (Fig. 70), das mit großer Wahrscheinlichkeit als ein völlig analoges Stadium der Fig. 69 bezeichnet werden darf. Die Erscheinung eines hier (metachromatisch) gefärbten kernartigen Innenkörpers, von einem lichten Hofe allseitig umschlossen, innerhalb eines strukturlosen protoplasmaartigen Leibes, tritt hier mit großer Klarheit zu Tage.

b) Form und Größe der spezifischen Körper.

Die Beobachtungen am möglichst frischen, nicht fixierten Blute verfolgten neben dem bereits erwähnten Ziele, Aufschluß über die Beweglichkeit der spezifischen Körper zu erhalten, auch noch jenes, die Form und Größe der betreffenden Gebilde am nicht fixierten Präparate festzustellen. Gewiß war hier der Gedanke ein sehr naheliegender, daß so eigenartige und zarte Gebilde, wie es doch die spezifischen Körper nach allem über sie bis jetzt Mitgeteilten zu sein scheinen, durch die Ausbreitung des Bluttropfens zwischen den Deckgläschen und durch das Antrocknen wesentliche Veränderungen in ihrer Größe und Gestalt gegen ihr normales Aussehen im frischen Blute erleiden müssen. Dieses Ziel konnte nun, weil die spezifischen Körper im frischen Blute nicht mit genügender Sicherheit erkannt werden konnten, nicht erreicht werden, und ich habe es wegen des soeben angeführten Bedenkens auch unterlassen, Größenbestimmungen der spezifischen Körper am fixierten Blute vorzunehmen; dieselben können nach meinem Dafürhalten nur am frischen Blute oder am fixierten Blute nach Auffindung einer spezifischen Färbungsmethode von Wert sein (vgl. Kapitel XIX). Daß bei diesen Körpern jedenfalls sehr verschiedenartige Größen von den kleinen scheibchenartigen

[1]) Die Malariakrankheiten. Aus v. NOTHNAGELS spezieller Pathologie und Therapie. Wien, Hölder, 1899. S. 37.

Digitized by Google

Formen (Fig. 26, 28, 43, 53, 58, 67) bis zu großen, klumpigen, amöbenartigen Formen (Fig. 24, 35, 36, 37, 38, 41, 44—46, 49—51, 56, 57) in Betracht kommen, geht übrigens auch aus dem Studium des fixierten und gefärbten Objektes, auch bei Anwendung der bisherigen Methoden hervor. Inwieweit bei der Beurteilung dieser verschieden großen und verschieden gestaltigten Formen die Methode der Antrocknung des Blutes am Deckglase in Betracht zu ziehen ist, werden erst weitere Untersuchungen ergeben können.

c) Segmentation (Sporulation) an den spezifischen Körpern.

Die Vermutung nun, daß die beschriebenen spezifischen Körper des myelämischen Blutes parasitäre Gebilde darstellen, konnte allerdings durch das Studium des frischen Blutes nicht sicher erwiesen werden, aber sie erhielt durch diese Beobachtungen doch insoweit eine Stütze, als die betreffenden Gebilde als schwach oder träge bewegliche Formen erkannt werden konnten, an welchen ganz bestimmte Differenzierungserscheinungen hervortraten. Weitere Stützen dieser Vermutung sind, wie bereits bemerkt 1. der Nachweis eigenartiger, segmentierter Körper, welche gelegentlich Morulaform besitzen und als der Ausdruck einer Vermehrung und Neubildung der spezifischen Körper aufgefaßt werden können; 2. der Nachweis von sogenannten Navikelformen im Blute, welche eine auffallende Ähnlichkeit mit den sogenannten Sichelkeimen mancher Protozoen darbieten, und an denen selbst wieder auf Teilung und Neubildung hinweisende Erscheinungen konstatiert werden konnten, und 3. endlich der Nachweis besonderer spezifisch färbbarer Formen in den blutzellenbildenden (Leichen) Organen und in den sogenannten sekundären (metastatischen) Lymphomen myelämischer Individuen, die, wie sich später ergeben wird, höchstwahrscheinlich als Dauerformen angesprochen werden dürfen. So läßt sich also, wenn erst einmal die zum färberischen Nachweise dieser schwer darstellbaren spezifischen Körper nötigen Untersuchungsmethoden ermittelt sind, die ich selbst nur schrittweise und auf mühevollen und zeitraubenden Umwegen auffinden konnte, eine Formenreihe zusammenstellen, welche als der Ausdruck einer bestimmten Entwickelung und Vermehrung der spezifischen Körper angesehen werden kann, wodurch die Auffassung derselben als parasitäre, belebte Gebilde sich auch beim Studium des fixierten und gefärbten Präparates aufdrängt. Diese Formenreihe soll nun im folgenden auf Grund der gesehenen Bilder herzustellen versucht werden.

Die Segmentierung stellt sich, da wo sie konstatiert werden kann, als ein Zerfall größerer, klumpiger, amöbenähnlicher Körper in kleinere entweder distinkt oder gehäuft liegende scheibchen- oder kreisförmige Gebilde dar (Fig. 28, 53, 54, 58, 67), wodurch gelegentlich der Eindruck echter Morulaformen erzeugt werden kann (Fig. 28 im unteren Abschnitte, 58 und 67). Im allgemeinen muß aber gesagt werden, daß solche distinkte Bilder nicht allzu häufig gesehen wurden; liegen die Segmente sehr dicht beisammen, so ist ein klarer Einblick in die Figur nicht zu erhalten, gerade solche Bilder sind aber gar nicht selten. Hier hängt alles davon ab, daß bei der Ausbreitung und Fixierung des Bluttropfens am Deckglase keinerlei Zellenläsion aber auch keinerlei Verzerrung und Zerreissung der spezifischen Körper zu Stande kommt. Anderseits liegt aber gerade beim Studium der segmentierten Formen, wenn sehr kleine Segmente vorhanden sind, die Gefahr einer Verwechse-

Digitized by Google

lung mit basophilen Granulis nahe, und eine sichere Entscheidung ist, wie bereits erwähnt wurde, auf alleiniger Grundlage der bisher geübten färberischen Darstellung, bei den ganz kleinen spezifischen Körpern nicht immer möglich; alle derartige Formen wurden aber von vorneherein von den spezifischen Körpern ausgeschlossen.

Wo aber klare Bilder, wie namentlich in den Figuren 28, 58 und 67 vorliegen, wird der Eindruck nicht von der Hand gewiesen werden können, daß ein Zerfall größerer in kleinere Elemente vorliegt. Namentlich der Umstand, daß in solchen Bildern die einzelnen Segmente teilweise wenigstens mit voller Schärfe hervortreten (Fig. 28 und 67 im obern Teile), als ob sie von dem noch nicht ganz segmentierten untern Teile der betreffenden Figuren sich ablösen, sich von ihr entfernen würden, spricht zu gunsten dieser allerdings nicht direkt zu erweisenden Auffassung. Wo die einzelnen Segmente klar erkannt werden können, stellen sie entweder scheibchen- oder kugelförmige Gebilde dar, an denen vielfach eine Differenzierung in einen kernartigen, dunkler gefärbten und einen protoplasmaartigen, lichteren Teil hervortritt (Fig. 28, 67), doch kann diese Differenzierung auch oft fehlen (Fig. 53, 54, 58) und gelegentlich kann sie in einzelnen Segmenten sichtbar, in andern der gleichen Figur jedoch unsichtbar sein (Fig. 28, 67); hierbei spielt die mehr oder minder günstige Lagerung der einzelnen Segmente, sowie der Grad der Färbung eventuell Entfärbung gewiß eine sehr wesentliche Rolle. An Thioninpräparaten tritt auch an derartigen kleinen Formen mehrfach bereits der centrale lichtere Teil in einzelnen Segmenten hervor (Fig. 67).

Diese kleinen Segmente wären dann als die Jugendformen des Parasiten, als junge Keimlinge (Sporozoiten), zu bezeichnen, die durch einfachen Zerfall aus den größeren Formen hervorgehen; eine amitotische oder mitotische Teilung scheint dabei nicht in Betracht zu kommen, doch ist zu berücksichtigen, daß eine weitere Vervollkommnung der Methode auch hier zu neuen Erfahrungen führen dürfte. Da man nun die größeren klumpigen Formen in Ein- oder Mehrzahl in oder an der Zelle sehr häufig, auf Segmentation hinweisende Formen aber bei einzelnen Fällen wenigstens nur verhältnismäßig selten vorfindet, so wird dadurch der Gedanke nahegelegt, daß die Segmentierung sich vielleicht an einem anderen Orte als im peripheren Blute abspielt, oder daß sie im peripheren Blute nur zeitweise oder verhältnismäßig rasch abläuft, so daß in der Regel nur wenige auf Segmentierung hinweisende Formen zur Beobachtung gelangen. Ich möchte mich, ganz abgesehen von später zu berichtenden Erfahrungen, vorläufig deshalb für die letztere Annahme aussprechen, weil ich in dem durch Punktion am Lebenden gewonnenen Milzsafte sowohl beim Myelämiker Delago als beim pseudoleukämischen Kinde Stecher ganz anloge Verhältnisse wie im peripheren Blute nachweisen konnte.

Die Figur 28 und zum Teile auch die Figur 67 scheinen auf einen zur Zeit der Fixierung des Präparates ungleichmäßigen Ablauf der Segmentierung hinzuweisen, indem namentlich in Fig. 28 im oberen Teile derselben bereits gut entwickelte Sporozoiten gelegen sind, während im unteren Teile der Figur die Segmentierung noch nicht so weit gediehen zu sein scheint; ob hierin der Ausdruck verschiedener Entwickelungsphasen oder Entwickelungsperioden des vermeintlichen Parasiten gegeben ist, wage ich nicht zu entscheiden. Immerhin wird man bei dem gegenwärtigen Stande der zur Verfügung stehenden Färbungsmethoden der Erwägung Raum geben müssen, daß, wie das ja auch im vorausgehenden bereits betont wurde, einzelne dieser kleinen Formen,

Digitized by Google

an denen manchmal bestimmte Charaktere nicht erkennbar sind, der Reihe der basophilen Granulationen angehören können.

Es erscheint wichtig hervorzuheben, daß sich bei den verwendeten Methoden weder in den sogenannten segmentierten Formen, noch in den als junge Keimlinge bezeichneten Gebilden, noch in den ganz großen, klumpigen, amöbenähnlichen Körpern, noch in den verschiedenen mittelgroßen Formen (Fig. 40, 42, 43, 65) irgend etwas vorfindet, was als Membran oder Hüllenbildung derselben angesprochen werden konnte, wenn auch manchmal eine dunklere Färbung der Randpartie namentlich bei den größeren amöbenähnlichen Formen auffiel; auch an den wenigen am frischen Blute gesehenen hierher gerechneten Gebilden wurde nichts derartiges konstatiert. Haben wir es mithin mit einem Parasiten zu thun, so ist er wahrscheinlich hüllenlos, was von dem Gesichtspunkte, daß hauptsächlich die Leukocyten als Aufenhaltsort der betreffenden Körper anzusprechen sind, wohl als eine Anpassungserscheinung aufgefaßt werden kann, die sich bei zahlreichen echten Zellschmarotzern wiederfindet. Hier übernimmt höchstwahrscheinlich die Zelle selbst die Rolle des Hüll- oder Schutzorganes, weshalb die Ausbildung einer eigenen Membran überflüssig geworden sein dürfte.

Stellt nun die beschriebene Segmentierung thatsächlich den Modus der Neubildung und Vermehrung des betreffenden Parasiten dar, so ist es streng genommen nicht statthaft, denselben als einen Sporulationsvorgang und den betreffenden Parasiten als einen sporulierenden zu bezeichnen, da eben wegen des Mangels einer Membran von einer Sporenbildung nicht gesprochen werden kann. Der Name der Sporulation hat sich aber bei den Malariaparasiten, für welche ja im wesentlichen die gleichen Verhältnisse gelten, so eingebürgert, daß er nicht mehr zu eliminieren ist und daher wohl auch für die spezifischen Körper bei der Myelämie wird beibehalten werden müssen. Man hat daher gerade bei den Malariaparasiten und bei den in die gleiche Familie gehörigen anderen Arten von nackten Sporen (Gymnosporen nach Labbe[1]) gesprochen, und dieses Merkmal geradezu als Einteilungsprinzip für die ganze Familie acceptiert, die nach v. Wasielewski[2]) als Acystosporidien bezeichnet wurden; wir kommen darauf noch zurück.

Die für die spezifischen Körper des myelämischen Blutes beschriebene Sporulation, die ihren hervorstechendsten Ausdruck in dem Auftreten der sogenannten Morulaform findet, habe ich vorwiegend nur intracellulär oder cellulär, ganz ausnahmsweise auch extracellulär gesehen, wobei noch dazu unentschieden gelassen werden muß, ob diese extracellulären Formen nicht erst bei dem Verstreichen und Antrocknen des Präparates aus ihrem Zusammenhange mit den Zellen gelöst wurden. Eine mehr regelmäßige Form der Sporulation, wie sie der bekannten Rosetten- oder Gänseblümchenform der Malariaparasiten entspricht, habe ich bei den spezifischen Körpern des myelämischen Blutes bisher nicht beobachten können. Dagegen ist die Ähnlichkeit der hier beschriebenen Morulaform mit der analogen Sporulationsform bei dem Tertianparasiten der Malaria gewiß bemerkenswert, wie die diesbezüglichen Abbildungen bei Gautier[3]), Ziemann[4]), Mannaberg[5]) und anderen zur Genüge erkennen lassen.

---

[1]) Archives de zoologie expérimentale. III. Série T. I, II.
[2]) Sporozoenkunde. Jena, Fischer 1896. S. 71 f.
[3]) Zeitschr. f. Hygiene und Infektionskrankh. 1898. Bd. 28. S. 438 f. Taf. V.
[4]) Über Malaria- und andere Blutparasiten etc. Jena, Fischer 1898.
[5]) Die Malariaparasiten. Wien, Hölder 1893 und die Malariakrankheiten. Wien, Hölder 1899. Spezielle Pathol. und Therap. v. Nothnagel II. Band, II. Teil.

Digitized by Google

Allerdings macht sich aber hier auch sofort wieder ein Unterschied in dem Fehlen jeglicher deutlichen Andeutung eines sogenannten „Restkörpers“ bei den spezifischen Körpern des myelämischen Blutes geltend, während er bei den pigmentbildenden Malariaparasiten hauptsächlich durch das an der Sporulation nicht teilnehmende Pigment gebildet wird. Ein tiefgreifender Unterschied ist dadurch nur insofern gegeben, als eben die spezifischen Körper in den Leukocyten des myelämischen Blutes niemals mit Pigment vergesellschaftet vorkommen, was wohl in der Natur der Zellen, in denen sie sich befinden (Wirtszellen), begründet ist. Übrigens muß bemerkt werden, daß bei den auf Sporulation hinweisenden Bildern des myelämischen Blutes zwischen den einzelnen kleinen Teilstücken (Keimlingen) häufig eine eigenartige, sich dunkelfärbende, nicht näher zu differenzierende Substanz gefunden wird (Fig. 53, 54, 67), welche wohl kaum als Leibessubstanz des vermeintlichen Parasiten gedeutet werden kann und möglicherweise als Analogon eines „Restkörpers“ aufzufassen ist (vgl. Kapitel XIX).

In den großen, klumpigen, amöbenähnlichen Körpern des myelämischen Blutes, treten, wie bereits bemerkt wurde, häufig Differenzierungen hervor, welche wahrscheinlich gleichfalls zu Segmentations- eventuell Sporulationsvorgängen in Beziehung gebracht werden müssen: ich meine den Nachweis eines oder mehrerer kernähnlicher Bildungen im Innern derselben, wie sie in den Figuren 23, 24, 36, 37, 38, 50, 51, 57 zu Tage treten. Ob wir bei diesen großen, also wohl reifen, erwachsenen Formen eine Vereinigung mehrerer spezifischer Körper mit je einem Kerngebilde, also ein wahres Plasmodium im Sinne der Zoologen vor uns haben oder einen einzigen spezifischen Körper, der im ausgebildeten Zustande mehrere kernähnliche Gebilde besitzt, wage ich nicht zu entscheiden. Ich neige mehr der letzteren Vermutung zu und glaube, daß es sich bei diesen großen Formen um ein Vorstadium oder ein Vorbereitungsstadium zur nachfolgenden Teilung oder Sporulation in kleine Keimlinge handelt. In dieser Beziehung wird man wohl auch die Figur 25 kaum anders auffassen können als den Ausdruck einer solchen Sporulation oder Segmentierung einer großen amöbenähnlichen Form in drei Segmente oder Keimlinge. Ich bin geneigt, auch den großen lichten Hof, der in Fig. 41 im Innern eines großen spezifischen Körpers bei der Thioninmethode hervortritt, im dem Sinne aufzufassen, daß hier wahrscheinlich mehrere ungefärbt gebliebene kernähnliche Gebilde, wie sie etwa in den Fig. 36, 38 oder 57, nach der Löffler-Blaumethode gefärbt vorhanden sind, die scheinbare Vacuole bedingen.

Man wird aber bei der Beurteilung derartiger Verhältnisse nicht vergessen dürfen, daß die beiden hauptsächlich benützten Färbemethoden (erwärmtes Löffler-Blau und Thioninfärbung) doch nicht ganz gleichwertig sind, und daß wir über die durch dieselben bedingten Differenzierungen in den spezifischen Körpern noch nicht genügend orientiert sind. Im allgemeinen fällt es auf, daß bei der Thioninfärbung die Peripherie der spezifischen Körper in der Regel glatt begrenzt und der ganze scharf umschriebene Körper von meistens ausgesprochen rundlicher Form erscheint, wodurch eine gewisse Einheitlichkeit des Bildes hervorgerufen wird (Fig. 40—46, 65—67). Bei der Methylenblaufärbung kommen zwar solche Bilder gleichfalls vor, in vielen Präparaten erscheinen aber die Körper nicht so scharf begrenzt, man sieht mehr oder weniger deutliche Zacken und Fortsätze an ihnen (Fig. 20, 22—24, 47—52), und jene Bilder, welche geradezu als der Ausdruck von Bewegungs-

Digitized by Google

erscheinungen an den spezifischen Körpern aufgefaßt werden können (Fig. 32, 33, 36, 38, 57), treten bei der Methylenblaufärbung viel klarer hervor. Jedenfalls macht sich bei beiden Methoden eine große Formgestaltung der spezifischen Körper geltend, die leicht den Verdacht erwecken könnte, daß verschiedenartige, nicht zusammengehörige Gebilde hier zusammengefaßt erscheinen, oder daß, wenn es sich um ein Lebewesen handelt, diesem ein nicht unbeträchtlicher Polymorphismus zukommt.

Ich möchte mich über diese Verhältnisse vorläufig noch nicht aussprechen, glaube aber wohl darauf hinweisen zu dürfen, daß ein Teil des Polymorphismus auf Rechnung der Fixierungsmethode zu setzen sein könnte. Keinesfalls aber bin ich der Meinung, daß dieser Polymorphismus in dem von LAVERAN[1]) für die Malariaparasiten von Anfang an und auch heute noch vertretenem Sinne von Artverschiedenheiten des Parasiten aufzufassen ist, sondern bin geneigt denselben, außer auf den bereits berührten Umstand auch noch auf die, wenn auch nur geringgradige Beweglichkeit der spezifischen Körper zurückzuführen.

d) Differenzierung in Ecto- und Entoplasma.

Bei den nach beiden Methoden gefärbten Präparaten gewinnt man den Eindruck, daß außer den im Innern der spezifischen Körper hervortretenden und bereits beschriebenen Differenzierungen auch noch in manchen Fällen an der Peripherie Verschiedenheiten zu Tage treten, welche auf ein Ecto- und ein Entoplasma hinzuweisen scheinen (Fig. 30, 38, 71), und daß es gerade das an der Peripherie gelegene Ectoplasma ist, welches an den Bewegungserscheinungen der spezifischen Körper vorwiegend beteiligt ist. Ob nun die äußere Schichte geradezu als „Bewegungsplasma“ anzusprechen ist, mag dahingestellt bleiben, aber es kann nicht verkannt werden, daß durch eine solche Sonderung an den spezifischen Körpern in die genannten zwei Schichten die Beziehung derselben zu parasitären Bildungen, speziell zu den einzelligen Tieren, an Wahrscheinlichkeit gewinnt, an denen gleichfalls Ectoplasma, Entoplasma und Kern unterschieden wird.

Diese äußere Schichte kommt nur bei der Methylenblaufärbung in vielen Fällen sehr gut zur Darstellung, indem sie entweder wie in den letztangeführten Figg. 30, 38, 71 als gesonderte Schichte hervortritt, oder es sind, wie in den meisten Fällen nur dunkel gefärbte Fortsätze an der Peripherie der spezifischen Körper vorhanden, ohne daß eine besondere Abgrenzung gegen andere Teile des spezifischen Körpers hervortreten würde. Alle diese Differenzierungen an der Peripherie sind bei der Thioninfärbung schwächer entwickelt, doch wurden auch bei dieser Andeutungen der gleichen Verhältnisse wie bei der LÖFFLER-Blaufärbung konstatiert. Die beiden Färbemethoden sind daher, wie aus den verschiedenen diesbezüglichen Angaben hervorgeht, durchaus nicht gleichwertig, und es wird bei weiteren Untersuchungen wohl die Frage zu berücksichtigen sein, ob nicht jede der beiden Methoden für differente Entwickelungsstadien besonders günstige Resultate giebt.

e) Geißelformen der spezifischen Körper.

Solche Fälle, wie sie in Figur 71 dargestellt sind, weisen geradezu auf „Geißelformen“ und „Geißelfäden“ der Malariaparasiten hin,

[1]) Vgl. die Literaturangaben bei MANNABERG l. c.

Digitized by Google

die bereits von LAVERAN und seither allerdings mit verschiedener Deutung von vielen Beobachtern gesehen und beschrieben worden sind. LAVERAN hielt die Geißelfäden für die höchsten Entwickelungsstufen des Parasiten, die aus den sogenannten sphärischen Körpern hervorgehen und zur Fortpflanzung des Parasiten dienen, GRASSI und FELETTI [1]) halten die Geißelfäden für Absterbeerscheinungen, und ihrer Anschauung haben sich auch LABBÉ und WASIELEWSKI [2]) angeschlossen. DANILEWSKY [3]) hat Geißelformen an gewissen, den Malariaparasiten nahe verwandten Blutparasiten bei Vögeln, namentlich in den Leukocyten der Nachteule, sehr reichlich angetroffen, er hält sie für eine besondere Species (Polymitus avium) und bringt die Geißelformen der Malariaparasiten des Menschen (Polymitusformen) in innige Beziehung zu ihnen. MANNABERG [4]) nimmt für die Entstehung und Deutung der Geißelfäden bei den Malariaparasiten eine gewisse Sonderstellung ein. Er weist zunächst nach, daß die Geißelfäden bei allen Malariaparasiten vorkommen, womit die Annahme LAVERAN's, daß sie aus den bloß bei den malignen Malariaformen nachweisbaren sphärischen Körpern und den ihnen nahe verwandten Halbmonden (corps en croissant) entstehen, hinfällig wird. Nach MANNABERG bilden sich die Geißelfäden aus den großen entwickelten Körpern der Malariaparasiten manchmal schon wenige Augenblicke nach der Blutentnahme, manchmal erst nach 10—30 Minuten; er hält die Fäden durchaus nicht ausschliesslich als Agonieprodukte, sondern ist der Ansicht, „daß wir in den Geißelfäden Organe zu erblicken haben, welche die Anpassung der Parasiten an saprophytische Verhältnisse vermitteln. Ich vermute, daß die Geißelkörper den ersten Beginn einer Lebensweise außerhalb des menschlichen Körpers darstellen und daß infolge des nicht zusagenden Nährbodens das Absterben der jungen Saprophyten eintritt." MANSON [5]) hat diese Anschauung dahin erweitert, daß die Geißelfäden als geißelführende Sporen anzusprechen sind, welche außerhalb des menschlichen Organismus in nicht näher bekannte Zellen eindringen und auf diese Weise die Fortexistenz des Parasiten in einem andern Wirte sichern. SACHAROFF [6]) weist in den Geißelfäden Chromatin in Klumpen oder Fibrillenform nach, er hält sie geradezu für freigewordene Chromosomen, während ZIEMANN [7]) zwar gleichfalls in einzelnen Fällen Chromatinreste in den Geißelfäden nachweisen konnte, er glaubt aber, daß es sich bei den Geißeln um chromatische oder achromatische Substanz handelt, die aus dem steril werdenden Parasiten herausgetreten sind.

Was nun die Geißelformen der spezifischen Körper im myelämischen Blute anbelangt, so habe ich die direkte Entstehung derselben unter dem Mikroskope nicht verfolgen können, ich kenne sie hier nur nach den Bildern der fixierten Blutpräparate. Ich habe bereits erwähnt, daß am nicht fixierten Blutpräparate gelegentlich eigenartige ruckartige, wie durch kurze Peitschenhiebe bedingte Bewegungen der roten und weißen Blutkörperchen gesehen werden können, die ich geneigt bin zu den Bewegungen der Geißelfäden an den spezifischen Körpern in Beziehung

---

1) Riforma med. 1890. p. 62.
2) a. a O. S. 74.
3) Annales de l'Institut Pasteur 1890. T. IV. pg. 753 f.
4) Die Malariaparasiten etc. S. 33. Die Malariakrankheiten etc. S. 40 f.
5) British med. journal 1897. p. 68. July 10. und The Lancet 1896. II. p. 1715.
6) Centralbl. f. Bakteriol. etc. I. 1895. Bd. 18. S. 374.
7) a. a. O. S. 30 f.

Digitized by Google

zu bringen. Die Geißelfäden selbst stellen, nach dem was ich bisher darüber gesehen habe, eigenartige meist schmale, gerade oder gewundene, ab und zu auch klobig am Ende oder während ihres Verlaufes angeschwollene Fortsätze dar, welche manchmal nur in der Einzahl, in der Regel aber in der Mehrzahl und zwar stets endständig an den spezifischen Körpern vorhanden sein können. Ich kann sie auf Grund meiner Erfahrungen nur als Teile des Ectoplasma ansprechen (Fig. 71) und glaube auch, daß die kleinen dorn- oder hackenartigen Fortsätze, die man so häufig an den spezifischen Körpern konstatiert, zu ihnen in sehr naher Beziehung stehen. Mit der soeben ausgesprochenen Anschauung steht es nicht im Widerspruche, daß manchmal auch Teile des Entoplasma in den Geißelfäden erscheinen, entweder größere Partikelchen desselben oder nur feinere Granula, ebenso wie ja auch in die Geißelfäden der Malariaparasiten gelegentlich Pigment oder Chromatinteile des Parasitenleibes übertreten können.

Die Geißelfäden der spezifischen Körper des myelämischen Blutes sind an guten Ausstrichpräparaten keine gar zu häufige Erscheinung, ja sie können vielfach wohl auch ganz fehlen. Ich habe nach meinen Beobachtungen den Eindruck gewonnen, daß sie um so reichlicher im Präparate gefunden werden, je mehr lädierte und schlecht fixierte Leuko- und Erythrocyten vorhanden sind, je schlechter also die Ausstreichung und Fixierung des Bluttropfens am Deckglase erfolgt ist, und daß sie in gut fixierten Präparaten recht selten angetroffen werden. Ich habe gerade von diesem Gesichtspunkte aus, die verschiedenen Methoden, welche für das Ausstreichen des Bluttropfens angegeben worden sind, auch für den vorliegenden Zweck geprüft, ich kann aber nicht finden, daß bei guter Handhabung das Auseinanderziehen zweier dünner Deckgläschen sich gegenüber dem bloßen Ausstreichen durch die Kante des obern Deckglases schlechter bewährt hätte. Am vorteilhaftesten für den vorliegenden Zweck erscheint mir die Ausbreitung eines kleinen Bluttropfens auf dem Deckglase durch eine gewöhnliche Platinnadel, wobei jeglicher Druck und Zug auf die verschiedenen Elemente des Bluttropfens vermieden wird. Thatsächlich habe ich bei dieser Methode der Blutverteilung immer nur vereinzelte Geißelfäden im Präparate angetroffen, vollständig vermißt habe ich sie auch hiebei nicht. Die Ausbreitung des Bluttropfens mit der Platinnadel kann übrigens, weil man das Blut dabei doch nicht in so dünner und gleichmäßiger Schichte verteilen kann, die Ehrlich'sche Methode des Auseinanderziehens zweier dünner Deckgläschen in keinerlei Weise ersetzen. Wo es darauf ankommt die Beziehung der spezifischen Körper zu den Leukocyten des myelämischen Blutes zu verfolgen, wird man diese letztere Methode nicht entbehren können.

Ich kann mich zunächst in bestimmter Weise darüber nicht aussprechen, ob die Geißelfäden bereits intravital in geringer Zahl vorhanden sind und außerhalb des Organismus unter gewissen Bedingungen an Zahl zunehmen, oder ob sie nur bestimmten Stadien der spezifischen Körper angehören. Jedenfalls erscheint in dieser Beziehung bemerkenswert, daß ich sie bisher nur an den großen klumpigen also ausgewachsenen Formen der spezifischen Körper, niemals an den kleinen Keimlingen gesehen habe, was ja mit gewissen Erfahrungen über die analogen Gebilde bei den Malariaparasiten in guter Übereinstimmung steht. Mit der Neubildung der spezifischen Körper scheinen mir die Geißelfäden in keiner Beziehung zu stehen, hiefür dürften die beschriebenen Erscheinungen der Segmentierung und Sporulation allein aufzukommen

Digitized by Google

haben. Ich habe in keinem meiner Präparate weder beim myelämischen Blute des Menschen, noch auch beim leukämisch infizierten Kaninchen (vgl. später Kapitel XIV c.) irgendwelche Bilder gesehen, die auf eine Beziehung der Geißeln zur Fortpflanzung der Parasiten hinweisen würden, wie das Manson[1]), Mac Callum[2]) und Ziemann[3]) für die Malariaparasiten und verwandte Arten angeführt haben. Ich möchte die Geißelfäden auch nicht geradezu als Agonieprodukte bezeichnen, sondern neige am meisten der von Mannaberg ausgesprochenen Vermutung zu, daß sie Anpassungserscheinungen an saprophytische den eigentlichen Lebensbedingungen der spezifischen Körper nicht mehr vollkommen zusagende Verhältnisse darstellen. Ich werde in dieser Annahme, ganz abgesehen von den oben erwähnten Erscheinungen am meisten dadurch bestärkt, daß die Geißelfäden an den spezifischen Körpern des leukämisch infizierten Kaninchens (vgl. später) sowohl im peripheren Blute als in den inneren Organen in sehr großer Zahl auftreten unter Verhältnissen, die, wie wir später sehen werden, kaum eine andere Deutung zulassen, als daß diese Gebilde im Kaninchenorganismus doch nich so entsprechende und zur Entfaltung ihrer pathogenen Eigenschaften so zusagende Lebensbedingungen wie im menschlichen Organismus vorfinden.

Ob übrigens die Geißelfäden, welche an den spezifischen Körpern der Figuren 51 und 56 zu Tage treten, in die gleiche Kategorie wie die bisher besprochenen gehören, soll hier nicht weiter erörtert werden, meine Erfahrungen reichen dazu nicht aus. Ich habe aber doch gegenwärtig bereits den Eindruck empfangen, daß Geißelfäden an verschiedenartigen Formen und wahrscheinlich auch Geißelfäden von verschiedener Wertigkeit auftreten können. Dabei möchte ich hier noch auf die Figur 55 hinweisen, in welcher ja gleichfalls fortsatz- und geißelartige Gebilde an den ganz auffallend deformierten spezifischen Körpern vorhanden sind. Ich bin jedoch geneigt solche Formen, die man gar nicht so selten antreffen kann, als durch Druck und Zug verzogene daher abnorm veränderte Formen anzusprechen und möchte bei dieser Gelegenheit nochmals betonen, daß man bei der Feststellung der Form und Größe der spezifischen Körper des myelämischen Blutes am fixierten Objekte immer wird berücksichtigen müssen: 1. die Methode der Fixierung und Färbung, 2. die auf Beweglichkeit hinweisender Vorgänge am Ectoplasma, welche auf die Formgestaltung von ausschlaggebenden Einfluß sein dürften, und 3. die Erscheinungen, welche durch ungünstige Einflüsse, als abnormer Druck, Zerrungen und ähnliches, die Form der spezifischen Körper zu verändern imstande sein dürften.

f) Sichel- oder Navikelformen der spezifischen Körper; dimorpher Entwicklungsgang.

Es ist bereits mehrfach hervorgehoben und früher auch genauer erörtert worden, daß bei dem Myelämiker Delago im peripheren Blute an zwei Tagen der etwa einen halben Monat währenden Beobachtung deutliche Sichelformen mit kernartigen Inhaltskörpern nachgewiesen werden konnten (Fig. 28, 29, 30, 31, 32), die später an dem gleichen und an allen übrigen Fällen von Myelämie in solcher Prägnanz nicht mehr aufzufinden waren. Thatsächlich war es auch die Auffindung dieser und

[1]) British med. journ. 1898 N. 1909.
[2]) The journal of experim. medicine. Vol. III.
[3]) Arch. f. Schiffs- und Tropenhygiene 1898. Bd. II. S. 345.

Digitized by Google

ähnlicher Formen am 15. Dezember 1897, welche sofort den Gedanken nahe legte, daß hier ganz spezifische und höchstwahrscheinlich parasitäre Bildungen vorliegen, da die Ähnlichkeit dieser Gebilde mit den sogenannten Sichelkeimen bei den Sporozoen, sowie zum Teile wenigstens mit den bekannten Halbmonden und Sphären der Malariaparasiten in die Augen springend ist.

Bei den Sporozoen, nach Bütschli[1]) der zweiten Klasse der Protozoen, ist die Verbreitung der Sichelkeime eine sehr große. Die jungen meist in derben Hüllen (Sporen) eingeschlossenen Keimlinge (Sporozoiten) zeigen entweder Sichel- oder Amöboidform, die in einander nicht überzugehen scheinen. Bei der ersten Ordnung der Sporozoen, den Gregarinen, sind Sichelkeime bisher in allen oft sehr vielgestaltigen Sporen nachgewiesen worden; bei der zweiten Ordnung, den Hämosporidien, zeigen die kleinen Keimlinge, die sogenannten Mikrosporozoiten, gleichfalls regelmäßig die Sichelform, während sie bei den großen Keimlingen, den sogenannten Makrosporozoiten, in der Regel fehlt; bei der dritten Ordnung, den Coccidien, geht die Bildung der Keime in Cysten vor sich, welche entweder Sichelform oder Kugelform besitzen (kugelige Sporoblasten); bei der vierten Ordnung, den Acystosporidien (Gymosporidien nach Labbé) sind die stets hüllenlosen Keime entweder amöboid oder sichelförmig, die überwiegende Mehrzahl der hieher gehörigen Gattungen, namentlich die Blutzellenschmarotzer (Haemamöbiden) zeigen nahezu ausschliesslich Amöboidkeime, nur bei gewissen zu den Acystiden gerechneten Epithelzellenschmarotzern (Karyophagus Steinhaus) kommen Sichelkeime vor; bei der fünften Ordnung, den Myxosporidien, sind Sichelkeime nicht bekannt, während sie bei den gleichfalls den Sporozoen zugerechneten Sarkosporidien (bei Schneidemühl die vierte Ordnung der Sporozoen) reichlich bei den verschiedenen Familien, namentlich den sogenannten Miescher'schen Schläuchen (als Rainey'sche Körperchen bekannt) vorkommen. Jedenfalls sind nach den bisherigen Beobachtungen die Sichelkeime, da wo sie vorkommen, als jugendliche Keime aufzufassen, die zur Verbreitung und Vermehrung der betreffenden Parasiten in innigster Beziehung stehen. Auf die wichtigen von Schaudinn und Siedlecki aufgedeckten Beziehungen der Sichelkeime zur geschlechtlichen Fortpflanzung bei gewissen Sporozoen werden wir sofort einzugehen haben.

Was nun die Halbmonde (corps en croissant) der Malariaparasiten anbelangt, so kann hier unmöglich in das Detail dieser vielumstrittenen Frage eingegangen werden, nur das Wichtigste sei hier kurz berührt. Laveran[2]) hielt die Halbmonde ursprünglich für ein Attribut der Malariaparasiten überhaupt, für ein bestimmtes Stadium ihrer Entwickelung, er beobachtete den Übergang derselben in eine Spindel, ein Oval und schließlich in einen sphärischen Körper; er faßte die Halbmonde und die aus ihnen hervorgehenden Sphären für Cysten auf, von denen die Geißelfäden abgehen, welche nach seiner Auffassung für die Entwickelung und Neubildung der Parasiten in Betracht kommen. Diese Anschauung von Laveran darf wohl heute als verlassen bezeichnet werden, da als feststehend angesehen werden kann, daß Halbmonde nur bei den malignen Formen der Malaria, also durchaus nicht bei allen Malaria-

[1]) Bronn's Klassen und Ordnungen des Tierreiches I. Band Protozoa. II. Abt. Leipzig 1882. S. 479 f. Ich richte mich bei den folgenden Angaben hauptsächlich nach v. Wasielewski, Sporozoenkunde. Jena 1896 und nach G. Schneidemühl, Die Protozoen als Krankheitserreger des Menschen und der Haustiere. Leipzig, Engelmann 1898.

[2]) Du paludisme et son hématozoaire. Paris 1891. Masson.

Digitized by Google

parasiten vorkommen, und da die Neubildung der Parasiten auf dem Wege der Sporulation vor sich geht, die LAVERAN ursprünglich nicht bekannt war.

Als eine der LAVERAN'schen Anschauung nahe verwandte darf jene von COUNCILMAN[1]) bezeichnet werden, der die Halbmonde als Sporen ansprach; ANTOLISEI[2]) war der erste, der sie als erwachsene dem Untergange bestimmte Formen bezeichnete. BIGNAMI nnd BASTIANELLI[3]) erklärten sie geradezu als sterile Deviationsprodukte der amöboiden Parasiten, auch ZIEMANN[4]) hielt sie für sterile Produkte, da er in ihnen kein oder nur Reste von Chromatin mit der von ihm ausgearbeiteten Färbemethode nachweisen konnte. GAUTIER[5]) konstatiert gleichfalls das Fehlen des Chromatins in zahlreichen Sichelformen, allein er fand auch chromatinhaltige, die übrigens auch von ZIEMANN beschrieben worden sind; GAUTIER ist aber geneigt das Fehlen des Chromatins nur als ein vorübergehendes Stadium anzusehen, so daß aus einer chromatinfreien Sphäre wieder eine chromatinhaltige hervorgehen kann. GAUTIER drückt sich dahin aus, daß die Sichelformen „ein Übergangsstadium des Parasiten darstellen, in welchem derselbe einerseits seine pathogene Eigenschaften einbüßt, anderseits in seiner Widerstandsfähigkeit erhöht wird".

Eine gesonderte Stellung in der Auffassung der Halbmonde, nehmen GRASSI und FELETTI[6]) sowie MANNABERG[7]) ein. Die ersteren sind der Meinung, daß die Halbmonde einer besonderen Parasitenart der Malaria angehören, welche der direkten Sporulation überhaupt nicht fähig ist, sondern nur Halbmonde bildet; sie sehen diese Parasitenart als eigenes Genus an und bezeichnen sie als Laverania malariae; CANALIS[8]) glaubte geradezu Sporulationsvorgänge an den Halbmonden beobachten zu können, was aber bisher ohne Bestätigung geblieben ist. MANNABERG's Anschauung geht dahin, daß die Halbmonde durch Konjugation zweier Parasiten der malignen Malaria hervorgehen, er spricht sie daher nicht als sterile Formen an, sondern bezeichnet sie als Syzygien, die durch eine Art geschlechtlicher Vermengung (Kopulation) zweier oder mehrerer Individuen gebildet werden. Er benützt das Auftreten der Halbmonde geradezu als Artmerkmal und unterscheidet dementsprechend a) Malariaparasiten mit Sporulation ohne Syzygienbildung und b) Malariaparasiten mit Sporulation und mit Syzygienbildung (Halbmonden). Diese Auffassung hält MANNABERG auch in seiner letzten Monographie aufrecht, sie hat jedoch weder auf Seite der Zoologen noch der Pathologen allgemeinen Anklang gefunden (v. WASIELEWSKI, SCHNEIDEMÜHL, LABBÉ,[9]) LE DANTEC und BÉRARD[10]). v. WASIELEWSKI[11]) läßt die Entstehung und Bedeutung der halbmondförmigen Körper überhaupt unerörtert und reproduziert nur eine Reihe von Abbildungen nach LABBÉ, welche mit MANNABERG's Auffassung in guter Übereinstimmung stehen; SCHNEIDEMÜHL[12]) bezeichnet die Annahme

1) Fortschr. d. Mediz 1888. Nr. 12/13.
2) Riforma med. 1890. p. 590.
3) Riform. med. 1890 p. 1334 und 1891 pg. 817.
4) l. c. S. 23 und 55.
5) a. a. O. S. 471.
6) Centralbl. f. Bakteriol. etc. I. 1891. Nr. 14.
7) a. a. O.
8) Rif. med. 1889. p. 241 und Fortschr. d. Mediz. 1890. Nr. 8/9.
9) Arch. de Zool. éxperim. 1894 p. 54.
10) Les sporozoaires et particulièrement les coccidies pathogènes. Paris, Masson 1895.
11) a. a. O. S. 86.
12) a. a. O. S. 127.

Digitized by Google

als die wahrscheinlichste, daß die Halbmonde unschädliche Residuen des Infektionsprozesses, eine abgebrochene Entwickelungsrichtung der Parasiten darstellen, während Le Dantec und Bérard[1]) die Halbmonde als den Ausdruck einer dimorphen Entwickelung ansprechen, indem gewisse Malariaparasiten, wie auch andere acystide Blutschmarotzer (Proteosoma) einen doppelten, dimorphen Entwickelungsgang aufweisen können. Sie vermehren sich nämlich entweder blofs durch amöboide kleine Keimlinge oder sie vermögen sich zu einer Cyste umzuwandeln, aus welcher die sichelförmigen Sporozoiten wie bei den monocystiden Coccidien (Eimeria) hervorgehen. In ähnlichem Sinne haben sich auch Grassi und Feletti[2]) für die Halbmonde der Malariaparasiten ausgesprochen, Steinhaus[3]) hat einen analogen dimorphen Entwickelungsgang für den von ihm beschriebenen Karyophagus salamandrae, einen Parasiten des Darmepithels aus der Ordnung der Acystosposidien angenommen, und R. und L. Pfeiffer[4]) statuieren auch für das Coccidium oviforme, das namentlich bei Kaninchen eine als Coccidiose bekannte Infektionskrankheit hervorzurufen imstande ist, gleichfalls einen dimorphen Neubildungsmodus. In letzterer Zeit haben sich Legér[5]), Simond[6]), Caullery und Mesnil[7]), v. Wasielewski[8]) und andere für eine allgemeinere Verbreitung dieses doppelten Entwickelungsmodus bei den Sporozoen ausgesprochen und Geißelformen der Sichelkeime nachgewiesen.

Es sei hier ferner noch auf die wichtigen Mitteilungen von Schaudinn und Siedlecki[9]) und von Siedlecki[10]) hingewiesen, welche geeignet erscheinen eine neue Auffassung der Sichelkeime zu begründen. Bei drei Coccidienarten (Adelea ovata, Eimeria schneideri und Klossia octopiana) wurde die Bedeutung der Sichelkörper und ihre Beziehung zur Fortpflanzung genauer festgestellt. Auf Grund dieser Untersuchung ist, was ja auch für die Malariaparasiten bereits ausgesprochen wurde (Manson, Mac Callum) für die Coccidien eine geschlechtliche Befruchtung und Fortpflanzung, ähnlich wie bei den Metazoen, sehr wahrscheinlich, indem zwei verschiedene Formen von Sichelkörpern nachgewiesen und als Makro- und Mikrogameten bezeichnet werden. Die Makrogameten können sich zu lebensfähigen geschlechtslosen Individuen entwickeln und zu einer Autoinfektion des Wirtes (Lithobius forcipatus und Octopus vulgaris) Veranlassung geben, während die Mikrogameten sich spontan nicht zu entwickeln vermögen, dagegen sind sie imstande, die aus den Makrogameten hervorgegangenen Individuen nach Art einer männlichen Geschlechtszelle zu befruchten, worauf dann die Entwickelung von widerstandsfähigen Dauersporen vor sich geht, die für die Erhaltung des Individuums außerhalb des Wirtes von Belang sind und im Wirte zur Infektion der Darmepithelien führen.

Was nun die Bedeutung der Sichel- oder Navikelformen der spezifischen Körper des myelämischen Blutes anbelangt, so habe ich einige

1) a. a. O. S. 141.
2) Centralbl. f. Bakteriol. etc. 1891. Nr. 14.
3) Virchows Archiv etc. 1889. Bd. 115. S. 176.
4) R. Pfeiffer, Beiträge zur Protozoenforschung I. Die Coccidienkrankheit des Kaninchens. Berlin 1892. L. Pfeiffer, Die Zellenerkrankungen und die Geschwulstbildungen durch Sporozoen. Jena 1893.
5) Compt. rend. de la soc. de biol. 1897 Nr. 15. Compt rend. de l'acad. d. sciences 1897. T. 124. Nr. 18.
6) Annales de l'Institut Pasteur 1897. pg. 545.
7) Compt. rend. de l'acad. des sciences. 1898. T. 126. pg. 262.
8) Centralbl. f. Bakteriol. etc. I. 1898. Bd. 24. S. 71.
9) Verhandlungen der deutsch. zoologischen Gesellschaft 1897. S. 192 f.
10) Annales de l'Institut Pasteur 1898. T. XII. pg. 799 s.

Digitized by Google

nähere Verhältnisse ihres Erscheinens im Falle Delago bereits im vorausgehenden besprochen; sie machen wegen der Seltenheit des Befundes auch in diesem Falle nicht den Eindruck als ob sie einem bestimmten regelmäßig wiederkehrenden Stadium in der Formen- oder Entwickelungsreihe dieser Körper entsprechen würden, wobei aber immerhin die Möglichkeit offen zu lassen wäre, daß andere geeignetere Färbungsverfahren sie vielleicht häufiger zur Darstellung zu bringen gestatten werden (vgl. Kapitel XIX). Ich will auf den Umstand kein allzu großes Gewicht legen, daß sie in keinem andern der noch untersuchten (11) Fälle von Myelämie in so klarer Weise wiedergefunden wurden, da keiner dieser Fälle während einer so langen Zeit, wie der Fall Delago untersucht werden konnte. Andeutungen von Sichel-, Wetzstein-, Kahn- und Halbmondformen wurden übrigens sowohl beim Falle Delago als auch bei den andern Fällen von Myelämie nahezu in jedem Präparate beobachtet und ich verweise diesbezüglich auf die Figuren 21, 26, 27, 33, 44, 54; ich will aber für die Beurteilung der uns hier beschäftigenden Navikelformen von diesen letztern nur andeutungsweise ausgeprägten Bildern zunächst ganz absehen. Jedenfalls wird aus der Seltenheit des Befundes der typischen Navikelformen im myelämischen Blute vorläufig geschlossen werden dürfen, daß es sich um relativ selten auftretende Gebilde handelt, die in dem normalen Formenkreis der spezifischen Körper keinem regelmäßig wiederkehrenden Stadium entsprechen dürften. Wenn die Sichelformen bei den Gregarinen, Coccidien, Sarkosporidien und einigen Acystosporidien zur Neubildung und Vermehrung der betreffenden Parasiten in innigster Beziehung stehen, so tritt diese Beziehung bei den analogen Formen der spezifischen Körper des myelämischen Blutes, ihre Natur als parasitäre Bildungen vorausgesetzt, nach den bisherigen Erfahrungen nicht in besonderm Grade hervor, zum mindesten konnte bisher eine solche Beziehung, zu den sogenannten Sporulations- oder Segmentationsformen, nicht konstatiert worden.

Es wäre nun immerhin möglich, daß die Navikelformen nur in einem bestimmten Stadium der Myelämie im peripheren Blute auftreten, daß sie sich aber vielleicht in den innern Organen reichlicher und regelmäßiger vorfinden. Ich habe nun aber bereits erwähnt, daß diese Formen im Falle Delago, und ebenso auch bei dem später genauer zu erörternden Falle von Pseudoleukämie bei einem Kinde (Stecher), im Milzsafte nicht häufiger als im peripheren Blute angetroffen wurden. Es erscheint mir daher unwahrscheinlich, daß die Navikelform mehr den innern Organen als dem peripheren Blute bei Myelämie angehört, ganz abgesehen davon, daß sie auch in den Leichenorganen myelämischer Individuen nicht gefunden wurde, worauf wir noch zurückkommen. Aber auch die Vermutung, daß die Navikelform blofs in einem bestimmten Stadium der Myelämie im Blute auftritt, erscheint mir unwahrscheinlich, da es doch jedenfalls als auffällig bezeichnet werden müßte, daß bei dem doch immerhin recht reichlichen Blutmaterial, das von verschiedenen myelämischen Individuen aus verschiedenen Krankheitsstadien untersucht werden konnte, der Befund der Navikelformen in so prägnanter Weise nicht mehr erhoben werden konnte.

Anderseits muß aber betont werden, daß die Navikelformen der spezifischen Körper des myelämischen Blutes, soweit ich sie bisher beobachten konnte, durchaus nicht den Eindruck von degenerierten, sterilen oder dem Untergange bestimmten Formen machten. In dieser Beziehung braucht ja nur darauf verwiesen zu werden, daß gerade an den Navikel-

Digitized by Google

formen (Figg. 28, 29, 30, 31) die Trennung in einen protoplasma- und einen kernähnlichen Teil vielfach mit großer Schärfe hervortrat, und daß diese Körper mit ihrem homogenen, gleichmäßig gefärbten und scharf begrenzten Leibe und ihrem meist gut sichtbaren und manchmal in der Mehrzahl vorhandenen kernähnlichen Innenkörper durchaus nicht den Eindruck degenerierender Gebilde hervorriefen; ist dieser oft scharf begrenzte kernähnliche Innenkörper wirklich als Chromatin, wie bei den höher entwickelten tierischen und pflanzlichen Zellen anzusprechen, dann könnte dieser Umstand gewiß nicht als eine Stütze der Annahme bezeichnet werden, daß in diesen sichelförmigen Körpern degenerierende oder degenerierte Bildungen vorliegen.

Mit weit größerm Rechte könnte der Nachweis mehrerer kernähnlicher Innenkörper in der gleichen Navikelform, wofür die Figuren 28 und 30 ein Beispiel geben, als Stütze dafür angeführt werden, daß diese Formen in Neubildung oder Teilung begriffen sind oder doch zu diesen Vorgängen in sehr naher Beziehung stehen; ja die Figuren 32 und 33 scheinen geradezu der Ausdruck einer Teilung oder Durchschnürung derartiger Navikelformen zu sein, wobei weitere Differenzierungen im Innern der Teilstücke, welche auf den Modus der Teilung hinweisen würden, nicht konstatiert werden konnten. Im Sinne Mannabergs könnten derartige Navikelformen mit mehreren kernähnlichen Innenkörpern als Syzygien zweier oder mehrerer Einzelindividuen wohl kaum aufgefaßt werden, viel eher könnte aus den vorliegenden Bildern auf eine Teilung und Neubildung der uns hier beschäftigenden Sichelkörper geschlossen werden. Ich habe nun keinerlei Anhaltspunkte dafür gesehen, daß diese Sichelkörper, wie bei den analogen Bildungen der Gregarinen und Coccidien, in beschalten Cysten liegen würden, und daß, wie bei den genannten Ordnungen die sichelförmigen Mikrosporozoiten durch Zersprengen der Cyste frei werden.

Wenn die Sichelformen der spezifischen Körper des myelämischen Blutes zu Neubildungsvorgängen in Beziehung stehen, was ja auf Grund der Figuren 32 und 33 immerhin in Betracht zu ziehen ist, so wird man auf Grund unserer gegenwärtigen Kenntnisse diese Beziehung vorläufig nur darin suchen können, daß diese Sichelformen sich gelegentlich durch Teilung selbst wieder vermehren können, womit allerdings bis zu einem gewissen Grade ein dimorpher Entwickelungsgang auch für die spezifischen Körper des myelämischen Blutes statuiert wäre, indem die allerdings nur in seltenen Fällen auftretenden Sichelformen sich einerseits durch Teilung vermehren können, andrerseits aber noch der häufiger zur Beobachtung kommende Fall der Neubildung durch Segmentation oder Sporulation besteht. Es wäre das allerdings ein dimorpher Entwickelungsmodus, der aber mit dem, was gewöhnlich unter diesem Begriffe bei gewissen Ordnungen der Sporozoen verstanden wird, nicht zusammenfällt. Es wäre möglich, daß die Sichelformen und ihre Teilung nur in solchen Fällen von Myelämie im peripheren Blute zu finden sind, bei denen die spezifischen Körper im Blute in großen Mengen auftreten, was ja bei dem Kranken Delago zeitweise und gerade (vgl. später) an dem Tage (15. Dez. 1897) der Fall war, an welchem Sichelformen im Blute gefunden worden waren. Dabei muß, wie bereits erwähnt wurde, betont werden, daß kein anderer Fall von Myelämie in so eingehender Weise, wie gerade dieser untersucht werden konnte, und es ist nicht ausgeschlossen, daß andere Untersucher bei entsprechender Gelegenheit

Digitized by Google

diesen Befund werden öfter erheben können. Auch muß, wie bereits erwähnt wurde, mit dem Umstande gerechnet werden, daß die Darstellung der Sichelformen mit anderen Färbungsmethoden besser und sicherer als mit den hier verwendeten gelingt. (Vgl. Kapitel XIX.)

Andrerseits wäre immerhin zu erwägen, ob diese hier beschriebenen Sichelformen nicht einer andern Reihe von spezifischen Körpern, also vielleicht einer andern Parasitenreihe angehören, als die großen, klumpigen, amöbenähnlichen Gebilde, sowie die doch höchstwahrscheinlich hieher gehörigen kleinen durch Sporulation entstandenen mehr kugeligen oder scheibchenförmigen Gebilde (Figg. 26, 27, 53, 54, 58, 67), die wohl den Sichelkeimen gegenüber als junge Amöboidkeime bezeichnet werden dürfen. Selbstverständlich kann eine solche Frage in solange nicht strikte beantwortet werden, als es nicht gelingt, den bestimmten Nachweis zu führen, daß die spezifischen Körper des myelämischen Blutes thatsächlich parasitäre Bildungen darstellen, und als nicht ihre Reinkultur außerhalb des Organismus durchgeführt sein wird, wozu allerdings, ebenso wie bei den Malariaparasiten, keine allzu große Hoffnung vorhanden ist.

Indessen scheint mir doch die oben angeführte Erwägung, daß die Sichelformen einer anderen Parasitenreihe angehören, gegenwärtig bereits keine große Wahrscheinlichkeit für sich in Anspruch nehmen zu können, gerade deshalb, weil ja durch die direkte Beobachtung bei andern Sporozoen und darunter auch bei einzelnen Blutschmarotzern auf Grund der früher angeführten Arbeiten von Steinhaus, R. und L. Pfeiffer, Legér, Simond und andern der Nachweis erbracht wurde, daß Sichelkeime und Amöboidkeime bei dem gleichen Parasiten vorkommen können. Es würde sich dann nur darum handeln, zu ermitteln, unter welchen Verhältnissen die eine Form und unter welchen die andere Form auftritt, und welche Bedeutung speziell der Sichelform zukommt. Darüber sind wir aber zunächst noch vollständig im unklaren. Jedenfalls erscheint der Nachweis typischer Sichelformen, wenn auch vorläufig nur in sehr seltenen Fällen, bei den Acystosporidien geeignet eine nähere Beziehung derselben zu den Coccidien zu vermitteln, worauf auch von v. Wasielewski und anderen hingewiesen wurde, und die Stellung der betreffenden Parasiten im zoologischen System noch nicht als völlig geklärt anzusehen, was ja übrigens gleichfalls bereits von anderer Seite mehrfach betont wurde.

Ich möchte übrigens bei dieser Gelegenheit nicht unterlassen etwas genauer auf die Figur 28 einzugehen, sie spricht nach meiner Auffassung nicht dafür, daß die sogenannten Amöboidkeime und die Sichelkeime scharf von einander zu trennen sind und verschiedenen Parasitenspezies angehören, insofern hier die beiden Gebilde in oder an der gleichen Zelle vorhanden sind. Im linken Teile der Zelle liegen drei schön ausgebildete Amöboidkeime, an zweien derselben ist der kernähnliche Innenkörper deutlich ausgeprägt; im mittleren Teil der Zelle liegt ein keilförmiger Körper mit drei gut kenntlichen kernartigen Innenkörpern, und im rechten unteren Teile der Zelle liegt ein Haufen grober bis feiner granulaähnlicher Gebilde, die im einzelnen nicht mit voller Schärfe hervortreten. Außerdem liegt im rechten oberen Teil der Zelle, zum Teil innerhalb zum Teil außerhalb derselben ein sichelförmiger Körper, dessen Gestalt zwar keine typische Sichelform aufweist, die ihr aber doch sehr nahe kommt.

Will man nun hier nicht die Annahme machen, daß die gleiche Zelle von zum mindesten zwei verschiedenen Parasitenarten, einer in

Digitized by Google

Amöboidform, und einer in Sichel- eventuell Keilform, befallen ist, wozu man sich auf alleiniger Grundlage der Form wohl kaum wird entschließen können, so bleibt hier, sofern man überhaupt an der parasitären Auffassung der spezifischen Körper festhält, nur die Annahme übrig, daß die verschiedenen Formen der gleichen Parasitenart angehören, die imstande ist in verschiedener Gestalt zu erscheinen. Man wird dann diese Figur 28 wohl dahin interpretieren dürfen, daß hier vielleicht ein Segmentations- oder Sporulationsvorgang vorliegt, der in dem unteren Teile der Zelle noch nicht vollständig abgelaufen ist und hier nur zu einer nicht gut zu differenzierenden Haufenbildung geführt hat, in welcher möglicherweise auch einzelne basophile Granula enthalten sein können, während im oberen Teile der Zelle bereits neugebildete Keimlinge enthalten sind, von welchen einer eine annähernde Sichelform, drei die exquisite Amöboidform zeigen und einer in Keilform vielleicht eine Vereinigung (Syzygium) von drei Einzelindividuen darstellt.

Selbstverständlich sind ja derartige Beobachtungen für die gegebene Deutung im strengen Sinne des Wortes nicht beweisend, aber sie legen doch den Gedanken nahe, daß die Form der spezifischen Körper, und damit auch die Sichelform, nichts feststehendes ist, sondern wechseln kann, und daß möglicherweise die Amöboid-, Sichel-, Keil- und Kahnform zusammengehörige unter wechselnden Bedingungen auftretenden Formen des gleichen Parasiten darstellen, wobei noch daran gedacht werden könnte, daß die verschiedenen Formen vielleicht durch Anpassungserscheinungen der spezifischen Körper an intracelluläre Raumverhältnisse zu Stande kommen, durch diese bedingt und eventuell wieder aufgehoben werden, sobald die formbedingenden Raumverhältnisse nicht mehr einwirken, oder sich überhaupt ändern. Allerdings setzt auch diese Auffassung voraus, daß die spezifischen Körper sich verändernden Einwirkungen gegenüber verschieden verhalten. Von diesem Gesichtspunkte aus würde sich dann über die Sichelformen folgendes ergeben:

Die aus der Sporulation der größeren klumpigen Amöbenformen hervorgehenden jungen Amöboidkeime können, wahrscheinlich durch intracelluläre Raumverhältnisse veranlaßt, Sichelform oder eine verwandte Form annehmen, die sie auch extracellulär vorübergehend beibehalten, und die sie entsprechend geänderten Raumverhältnissen sowohl intra- wie extracellulär wieder verlassen können. Auf diese Weise könnte ein Übergang von Amöboidform in Sichelform stattfinden, was allerdings seitens der Zoologen bisher nicht acceptiert wird. Daß übrigens auch größere amöbenähnliche Formen als Sicheln oder Navikeln oder als verwandte Gestalten erscheinen können, geht aus den Figuren 29, 31, 32, 33 hervor; einzelne Beobachtungen (Fig. 31a) scheinen gerade darauf hinzuweisen, daß die spezifischen Körper beim Eintritte in die Zelle oder beim Austritte aus derselben, eine Frage, die sich am fixierten Objekte ja nicht entscheiden läßt, Navikelform oder eine verwandte Gestalt annehmen können.

Auf Grundlage dieser Auffassung wäre dann die Sichelform kein Attribut eines bestimmten Entwickelungsstadiums der spezifischen Körper und sie dürfte dann auch nicht in Parallele gebracht werden zu den Sichelkeimen anderer Sporozoen, sondern sie wäre nur eine durch äußere Verhältnisse bedingte Gestaltanpassung an wechselnde Raumverhältnisse der Wirtszelle, die in den verschiedenen Größenstadien auf die spezifischen Körper, namentlich aber auf die sogenannten jungen Keimlinge derselben, aber auch auf größere Formen einwirken können.

Ich bin vorläufig nicht in der Lage ein abschließendes Urteil über

Digitized by Google

die Entstehung und Bedeutung der Sichelformen an den spezifischen Körpern des myelämischen Blutes geben zu können, dazu ist das vorliegende Material nicht ausreichend genug und ich möchte auch der eben ausgesprochenen Anschauung nur den Wert einer nur für einzelne Formen giltigen Vermutung beilegen. Ich habe auch keine Anhaltspunkte dafür auffinden können, ob die Sichelkörper im myelämischen Blute des Menschen, nach Analogie der von Schaudinn und Siedlicki beschriebenen Befunde, vielleicht als Mikrogometen in nähere Beziehung zu einer geschlechtlichen Fortpflanzung der spezifischen Körper zu bringen sind. Mir kam es nur darauf an, jene Gesichtspunkte hier zu erörtern, welche bei der Beurteilung anologer Formen an den Malariaparasiten und an anderen Sporozoen im Vordergrund des Interesses stehen, und damit die nahe Beziehung der uns hier beschäftigenden spezifischen Körper des myelämischen Blutes mit den eben genannten Zell- und Blutschmarotzern zu betonen, die kaum ohne Bedeutung für die Auffassung der spezifischen Körper sein dürfte. Die Seltenheit der typischen Sichelformen im myelämischen Blute, das Auftreten von Andeutungen derartiger Formen an manchen Figuren (26, 44, 46, 54), bilden vorläufig sehr wesentliche Schwierigkeiten bei der Beurteilung der genannten Gebilde und ihrer Beziehung zu andern Formen der spezifischen Körper. (Vergl. Kapitel XIX.)

Kapitel VII.

Die spezifischen Körper in den Leichenorganen bei Myelämie

Die Gegenwart oder Abwesenheit der spezifischen Körper in den blutzellenbildenden Organen bei Myelämie erscheint für die ganze Auffassung dieser Gebilde von großer Bedeutung, da ja gerade diese Organe nach der herrschenden Auffassung als der eigentliche Sitz und Ausgangspunkt der Krankheit angesehen werden. Sind nun thatsächlich die spezifischen Körper parasitäre Bildungen und stehen sie, was ja gewiß in diesem Falle dann sehr naheliegend ist, zu der Krankheit und ihrer Entstehung in näherer Beziehung, so müßte man erwarten, diese Körper innerhalb der blutzellenbildenden Organe reichlich, vielleicht sogar reichlicher als im peripheren Blute anzutreffen.

Die an dem Kranken Delago intravital vorgenommene mehrmalige Milzpunktion hatte denn auch ergeben, daß man mit den oben angeführten Methoden thatsächlich große Mengen der gleichen Formen von spezifischen Körpern wie im peripheren Blute des gleichen Kranken nachweisen konnte. Die Zahlenangaben über die Mengenverhältnisse dieser Körper im peripheren Blute und im Milzsafte folgen später. Der Nachweis und die Darstellung dieser Gebilde im Milzsafte bietet keine weiteren Schwierigkeiten, für ihre Beurteilung gelten dieselben Verhältnisse wie am peripheren Blute, weshalb hier nur der Hinweis auf das früher diesbezüglich Auseinandergesetzte genügen möge.

Als nun mit den gleichen am peripheren Blute und am Milzsafte des Lebenden geübten Methoden die blutzellenbildenden Organe von an

Digitized by Google

Myelämie verstorbenen Individuen in entsprechender Weise untersucht wurden, war das Ergebnis ein völlig negatives. Trotz viel aufgewendeter Zeit und Mühe, trotz mannigfacher Modifikation der Härtungs- und Färbungsmethode konnte nichts aufgefunden werden, was den spezifischen Körpern des strömenden Blutes, und den im Milzsafte des Lebenden gefundenen Formen entsprochen hätte; aber es konnten auch keinerlei andere Gebilde in den Organen nachgewiesen werden, die als Residua oder vielleicht in irgend einer Weise modifizierte Formen der spezifischen Körper hätten angesprochen werden können. Alles was bei den diesbezüglichen zeitraubenden Untersuchungen gefunden wurde, konnte einer strengen Kontrolle nicht standhalten.

Das verwendete Leichenmaterial konnte nicht als die Ursache dieses Mißerfolges angesehen werden, denn es entstammte, wie ja die Provenienz und die Untersuchung selbst ergab, typischen Fällen von Myelämie, und es konnte vor allem schon deshalb die Ursache nicht sein, weil ja inzwischen bereits gerade durch passende Verwendung des Leichenmateriales (vgl. später) eine leukämische Infektion des Kaninchens gelungen war. Es war damit der biologische Beweis erbracht, daß das infektiöse Agens, das ich mit den spezifischen Körpern identifizieren zu können glaube, jedenfalls in lebensfähigem, infektionstüchtigem Zustande in den Leichenorganen vorhanden war, daß es sich jedoch der tinktoriellen Darstellung daselbst aus unbekannten Gründen entzog.

Das von mir zu Untersuchung der Leichenorgane verwendete Material setzte sich aus folgenden Fällen von Myelämie zusammen, die Organe wurden stets in Paraffin eingebettet: 1. Der oben erwähnte Fall Delago, von welchem mir durch Herrn Kollegen Dr. Majoni sofort nach der Sektion, gut in Eis verpackt, ein großes Stück Milz, Lymphdrüsen, Knochenmark und Leber frisch zugesandt wurde. 2. Der in der frühern Zusammenstellung (S. 24) unter 9. genannte Fall Höfer, der auf der propädeutischen Klinik des Herrn Hof. R. Knoll in Prag gelegen, und von dem Herr Hof. R. Chiari mir Alkoholhärtungen von Milz, Lymphdrüsen, Niere und Leber überlassen hatte. 3. Der in der frühern Zusammenstellung unter 12 genannte Fall Skopan, der aus der medizinischen Klinik des Herrn Prof. v. Jaksch in Prag stammte, und von welchem gleichfalls Herr Hof. R. Chiari mir Formalinhärtungen von Milz, Lymphdrüsen, Knochenmark und Leber zuzusenden die Freundlichkeit hatte. 4. Ein Fall Janowski (Nr. 13), dessen Blut intravital von mir nicht untersucht wurde, von dem Herr Prof. A. Fraenkel in Berlin mir durch Herrn Prosektor Benda Alkoholhärtungen von Milz und Knochenmark überlassen hat; der Fall war als chronische Leukämie bezeichnet und erwies sich auch nach der anatomischen Untersuchung als zur Gruppe der Myelämie gehörig.

Von diesen vier Fällen muß der sub 3 genannte Fall Skopan, dessen Organe in Formalin gehärtet waren, ausgeschlossen werden, weil Kontrolluntersuchungen ergeben hatten, daß die Formalinhärtung die Darstellung der hier in Betracht kommenden Gebilde innerhalb der Leichenorgane überhaupt unmöglich macht, während Alkoholbehandlung sich bis jetzt als die günstigste Härtungsart erwies. Die in Formalin gehärteten Organschnitte geben bei der Entfärbung im sauren Alkohol nahezu sämmtliche Farbe ab, und es gelingt auf diese Weise überhaupt nicht irgend eine differenzierende Färbung zu erzielen, da in der Regel dann nur wenige hyperchromatische Kerne gefärbt bleiben. Trotzdem ich mir viele Mühe gab, die Färbung und Entfärbung verschiedenartig

Digitized by Google

zu modifizieren, blieb das Resultat immer das gleiche, so daß die folgenden Angaben sich bloß auf die in Alkohol gehärteten Organe der drei anderen Fällen von Myelämie stützen. Bei der großen Übereinstimmung des gemachten Befundes dürfte dieses Material trotz seiner geringen Zahl, doch für die ersten orientierenden Untersuchungen als ausreichend bezeichnet werden.

Es wurden anfänglich mit diesem Leichenmaterial verschiedene Härtungsversuche (Alkohol, Formalin, Flemmingsche Flüssigkeit, Sublimat, Müllersche Flüssigkeit und 5% Chromsäure) vorgenommen; mit Ausnahme der Alkoholhärtung erwiesen sich die übrigen Härtungsmethoden der Methylenblaufärbung gegenüber, auf welche doch auch hier vorläufig ein Hauptgewicht gelegt werden mußte, als minder brauchbar. Sublimatpräparate färben sich nur bei langer Einwirkung der warmen Farbenlösung mit genügender Intensität und sind dann nur schwer durch den sauren Alkohol zu differenzieren; die in Formalin, Flemming-, Müllerscher Flüssigkeit und in Chromsäure gehärteten Objekte nehmen aber die Farbe entweder nur schwer auf, oder sie geben sie, was häufiger der Fall ist, im sauren Alkohol so rapid und so energisch ab, daß eine differentielle Färbung nicht stattfindet. So konnten also nur Alkoholhärtungen bei Verwendung der zum Nachweis der spezifischen Körper am peripheren Blute so brauchbaren Löfflerblaulösung mit Aussicht auf Erfolg für den Nachweis dieser Gebilde in den Leichenorganen verwendet werden.

Werden nun in Alkohol gehärtete Organschnitte der Behandlung mit erwärmter Löfflerblaulösung unterzogen und dann in entsprechender Weise differenziert, so treten vornehmlich jene Gebilde hervor, die bereits früher (vgl S. 18) beschrieben und auf Tafel I abgebildet wurden. Sie können die spezifischen Körper in den myelämischen Leichenorganen vortäuschen und sie haben mich auch lange in dieser Täuschung gehalten, bis sich durch ausreichende Kontrolluntersuchungen jene Deutung dieser Formen ergab, die ich bereits im Vorausgehenden (vgl. S. 19/20) mitgeteilt habe.

Setzt man die Organschnitte über jene Zeit hinaus, wo kein Farbstoff an die Umgebung in Form deutlicher blauer Wölkchen abgegeben wird, noch länger der Einwirkung des entfärbenden Alkohols aus, so kann man sich leicht davon überzeugen, daß diese bereits früher erörterten, den Zellen an- und aufsitzenden oder in den Intercellularäumen zwischen ihnen gelegenen eigenartigen und verschiedengestaltigen dunkelblau oder rotviolett gefärbten Gebilde je nach der Länge der Entfärbung mehr oder minder stark abblassen und schließlich bis auf einen schwach metachromatischen blaßroten Farbenton, in welchem dann oft die ganze Zelle gefärbt erscheint, nahezu ganz verschwinden. Die Zelle und ihre Kerne sind dann in der Regel ganz ungefärbt, einzelne Nukleoli können noch blaß blau erscheinen, die hyperchromatischen und karyorhektischen Produkte des Kernzerfalles können aber auch dann noch mehr oder weniger intensiv blau gefärbt hervortreten, ebenso wie die basophilen Granulationen, die ja gerade bei Myelämie in den blutzellenbildenden Organen so reichlich an kleineren und größeren lymphatischen Zellen angetroffen werden, auch dann noch tiefdunkel metachromatisch gefärbt bleiben.

Untersucht man nun derartig stark entfärbte Präparate genauer, ferner aber Alkoholschnitte, die mit der oben erwähnten basischen Farbenmischung gefärbt und entsprechend entfärbt worden sind, so findet man (beim Falle Delago und Höfer sehr reichlich, beim Falle Janowski

Digitized by Google

nur spärlicher angedeutet) in der Regel gruppenartig beisammen vereinigt eigenartige klumpige, meist streng runde Bildungen, deren Zugehörigkeit zu den Produkten des Kernzerfalles einerseits wegen der in ihnen nachweisbaren Struktur- und Differenzierungsverhältnisse, deren Zugehörigkeit zu den basophilen Granulis, andrerseits aber wegen ihrer auffallenden, die größten Formen der Granula bedeutend überragenden Größe auf den ersten Anblick fraglich erscheint. Ich verweise als Beispiele auf die Figuren 72, 73, 74, 98, 99. Sie finden sich in sämtlichen blutzellenbildenden Organen, am häufigsten fand ich sie in Milz und Knochenmark.

Es handelt sich um meistens streng runde, stark metachromatisch gefärbte, große granulaähnliche Körper, die entweder in größeren oder kleineren lymphocytären Elementen liegen oder ihnen nur angelagert sind (Fig. 72a, b, c, d, Fig. 73a) manchmal aber auch außerhalb von Zellen angetroffen werden (Fig. 72e, Fig. 73b, Fig. 74a, b, c, d). In diesem letzteren Falle trifft man gelegentlich Bilder, wo die dunkeln Gebilde zwar keine direkte Beziehung zu zelligen Elementen zeigen, wo aber doch die ganze Anordnung dieser Körper an einen Zellenkontur erinnert (Fig. 73b, Fig. 74a, c, d), als ob sie ursprünglich doch mit einer Zelle in Verbindung gestanden wären. In vielen dieser dunkeln Kugeln sieht man häufig ein bis zwei oft auch mehr kernähnliche Innenkörper, in einzelnen Fällen zeigen sie auch einen lichten, centralen, schwächer gefärbten Hof (Figg. 98, 99) und erinnern dann auffallend an gewisse auch im peripheren Blute gefundene Formen (Fig. 40). Ihre Größe ist sehr verschieden, und manchmal kann man selbst in den kleinen Formen noch deutliche Innenkörper nachweisen. Daneben finden sich auch solche Zellen vor, welche außer diesen Gebilden noch gleichzeitig typische basophile Granula enthalten (Fig. 72d). Da nun aus später anzugebenden Gründen die Annahme verfolgt werden mußte, daß in den blutzellenbildenden Organen myelämischer Individuen das infektiöse Agens mit den Eigenschaften von Dauerformen behaftet sei, so lag der Gedanke gewiß sehr nahe, die soeben beschriebenen größeren und kleineren runden Gebilde mit dem dunkeln oder lichten Innenkörper als den morphologischen Ausdruck dieser Dauerformen anzusprechen, zumal diesen Gebilden doch im allgemeinen ein sporenähnliches Aussehen nicht wird abgesprochen werden können. Allerdings hätte dann auch sofort, wegen der verschiedenen Größe dieser Gebilde die Annahme gemacht werden müssen, daß die spezifischen Körper, die ja auch in vivo in den verschiedenen Wachstums- und Größenverhältnissen innerhalb des Milzsaftes und des strömenden Blutes nachgewiesen worden waren, nach dem Tode sich auch in den verschiedenen Wachstums- und Entwickelungsstadien versporen können, wenn ich diesen Ausdruck hier gebrauchen darf, so daß kleine und große sporenartige Gebilde entstehen würden.

Diese Annahme erwies sich jedoch deshalb bald als unzulänglich, weil zwar nicht vollständig gleichwertige, aber doch ähnliche Bildungen auch in blutzellenbildenden Organen von an anderen Krankheiten verstorbenen Individuen[1]) und in den gleichen Organen vollständig normaler Kaninchen nachgewiesen werden konnten (Fig. 75). Allerdings muß ich sagen, daß sie in diesen Fällen im allgemeinen nur recht spärlich, manchmal aber als recht große, kugelige Ballen mit hellem Hofe angetroffen

[1]) Von solchem Materiale wurde mir durch die Güte des Herrn Prof. Pommer zur Verfügung gestellt: 1. eine Typhusmilz mit hämorrhagischen Infarkten ($\frac{4576}{25}$ 31. I. 98) 2. ein Milztumor bei septischer Rachen- und Kehlkopfdiphtheritis ($\frac{4818}{129}$ 6. V. 97) und 3. ein Milztumor bei Tuberkulose von Lunge, Leber und Milz ($\frac{4583}{32}$ 7. II. 98).

Digitized by Google

wurden, daß sie aber in den blutzellenbildenden Organen um so reichlicher sich vorfanden, je reichlicher überhaupt die Zeichen des Kern- und Zellzerfalles sich nachweisen ließen. Niemals läßt sich aber eine volle Übereinstimmung dieser auf Zellzerfall hinweisenden Formen mit den erstern konstatieren. Die aus Kern- und Zellzerfall hervorgehenden Klumpen und Klümpchen zeigen in der Regel keinen metachromatischen Farbenton, es fehlen auch innere Differenzierungen in ihnen nahezu vollständig; es geht ihnen auch die regelmässige Anordnung und die doch immerhin bemerkenswerte Übereinstimmung der Größenverhältnisse ab, welche die hier in Frage kommenden Bildungen in manchen Fällen auszeichnen. Ich will aber ein bestimmtes Urteil über diese Gebilde nicht abgeben, möchte jedoch die Aufmerksamkeit anderer Untersucher auf diese ganz charakteristischen basophilen Klumpen hinlenken, von denen übrigens die ganz großen Formen (Fig. 75) wahrscheinlich auch von Ehrlich und Unna bereits bei anderen Beobachtungen gesehen wurden. Ich bemerke noch weiterhin, daß ich bei einigen darauf hin gerichteten Versuchen die gleichen Gebilde auch mit Safranin leuchtend rot anfärben konnte, daß aber diese Färbung aus mir nicht näher bekannten Gründen, nicht in allen untersuchten Fällen gelang, daß ferner die Färbung der sporenähnlichen Gebilde mit Löfflerblau allein nicht oder nur unvollständig positiv ausfällt. Im großen und ganzen geht aus diesen Befunden neuerdings hervor, mit welcher Vorsicht die alleinigen Färbungsresultate in der uns hier beschäftigenden Frage verwertet werden müssen. Wenn überhaupt, so sind hiebei Irrungen bei Verwendung von Färbungen allein, worauf wir ja zunächst noch ausschließlich angewiesen sind, nur bei fortwährender und kleinlichster Kontrolle vermeidbar. Ich kann aber doch auf Grund derartiger Beobachtungen nicht umhin der Vermutung Ausdruck zu geben, daß sehr wahrscheinlich in der Gruppe der verschiedenen basophilen Gebilde, die sich bei der Leukämie im Blute und in den blutzellenbildenden Organen vorfinden, bisher sehr verschiedenartige und verschiedenwertige Gebilde miteinander vereinigt wurden.

Es war also bei den bisherigen Untersuchungen mit Sicherheit nicht gelungen trotz vieler darauf verwendeter Zeit und Arbeit die spezifischen Körper in den blutzellenbildenden Organen myelämischer Individuen nachzuweisen, und doch mußten sie in irgend welcher Form in denselben enthalten sein. Denn 1.) konnten sie mit Leichtigkeit in dem dem Lebenden entnommenen Milzsafte gefunden werden und 2.) gelang ja, wie später noch genauer beschrieben werden wird, gerade durch passende Verwendung der blutzellenbildenden Organe von an Myelämie verstorbenen Individuen die Übertragung einer analogen Erkrankung auf empfängliche Tiere. Ehe nun die Annahme gemacht werden durfte, daß der Infektionsstoff in diesen Organen zwar enthalten sei, daß er sich aber mit unseren gegenwärtigen Methoden der färberischen Darstellung entziehe, mußten die diesbezüglichen Versuche noch weiter geführt und modifiziert werden.

Aber alle Bemühungen mit verschiedenartigen basischen Farben, mit mannigfachen Kombinationen derselben, mit verschiedenartigen anderen Färbungsmethoden blieben lange Zeit resultatlos, und ich begann bereits an einem positiven Ergebnisse zu zweifeln als eine ganz unscheinbare Modifikation der Färbungsmethode zu einem Erfolge führte.

Bei der Verwendung der Löffler-Blaulösung, sowie der übrigen basischen Farben, hatte ich mit Vorliebe die Färbung in der Wärme in Anwendung gezogen, von dem Gedanken ausgehend, daß die zur

Digitized by Google

Darstellung zu bringenden spezifischen Körper schwer färbbare Gebilde darstellen. Als nun auch mit kalten LÖFFLER-Lösungen die Organe myelämischer Individuen untersucht wurden, traten bei Einhaltung der folgenden Methode ganz eigenartige Bildungen hervor, die ich bisher, trotzdem alle Organe schon mehrfach nach verschiedenen Methoden untersucht worden waren, noch nicht gesehen hatte, und die bisher auch, so weit mir bekannt ist, von anderer Seite noch nicht beschrieben worden sind.

Legt man nämlich die Organschnitte für 15—20 Minuten in LÖFFLER-Blaulösung bei Zimmertemperatur, spült dann den Farbstoff gehörig ab, und entfärbt in saurem Alkohol bis kein Farbstoff mehr abgegeben wird, oder auch über diesen Zeitpunkt hinaus und schließt dann in gewöhnlicher Weise in Nelkenöl und Lack ein, so treten schon bei schwacher Vergrößerung (REICHERT Obj. 5) sichtbare, eigenartige, schwärzlichgrüne Gebilde hervor, welche einer näheren Beschreibung bedürfen.

Bei schwacher Vergrößerung sieht man zerstreut im Gewebe liegende oft haufenweise neben einander befindliche zellige Elemente verschiedener Größe, die durch ihren schmutzig grünen Farbenton auffallen, während das ganze übrige Gewebe total entfärbt sein kann, oder auch noch bei der gewählten schwachen Vergrößerung typisch gefärbte Mastzellen und einzelne blaue oder blaurote klumpige Gebilde erkennen läßt, welche höchstwahrscheinlich Kernen oder degenerierten Kernresten angehören. Bei stärkerer Vergrößerung erkennt man ganz typische Bilder, von denen einige Beispiele in den Figuren 76—81 wiedergegeben sind; sie bieten in der Zeichnung allerdings nicht viel Typisches und gleichen ja hier im wesentlichen mehr weniger basophilen Gebilden überhaupt, die ja reichlich vorhanden sind, oder auch den spezifischen Körpern aus dem peripheren Blute der myelämischen Individuen. Ihre typische Beschaffenheit ist aber vorwiegend durch ihre Färbung bedingt, die sich in der Zeichnung nicht wiedergeben läßt.

Es handelt sich bei diesen Gebilden (Figg. 76—81) um lymphocytäre Elemente der kleineren oder größeren Form mit dem kleineren oder größeren streng runden oder lappigen Kern, deren Protoplasma als leicht granulierte Masse um den Kern herum in der Regel deutlich kenntlich ist, ab und zu aber nur auf einen kleinen Saum um den Kern herum beschränkt ist, Gebilde, wie sie in sämtlichen blutzellenbildenden Organen (Lymphdrüsen, Milz und Knochenmark) auch normalerweise vorkommen und als lymphatische oder lymphocytäre Elemente derselben bekannt sind. In diesen Zellen erkennt man nun eigenartige meist streng runde oft aber auch etwas verzogene, schmutzig grün gefärbte Kugeln oder blasige Bildungen, die vielfach die ganze Zelle erfüllen (Figg. 76, 77), oft aber nur einen Teil derselben einnehmen (Figg. 78—81), der Kern der Zelle selbst ist in der Regel gut sichtbar und sticht wegen seiner blauen oder blaugrünen Färbung scharf von den oben erwähnten Gebilden ab. Namentlich wenn es sich um Zellen mit degeneriertem, hyperchromatischem oder karyorhektischem Kern handelt ist die tinktorielle Differenz der beiden Gebilde eine sehr scharfe, weil dann der Kern oder seine Fragmente eine mehr weniger dunkelblaue oder schwach rotblaue Färbung zeigen, welche von der schmutzig grünen Färbung der eigenartigen Inhaltsmassen ganz charakteristisch absticht. Gerade diese ganz typische Färbung schützt vor einer Verwechselung der erwähnten schmutziggrünen Inhaltskörper mit den Produkten des Kernzerfalls, den man ja in der Regel sehr häufig in den blutzellenbildenden Organen antrifft, und mit den basophilen Granulationen der Mastzellen, sowie mit den auch in den größeren

Digitized by Google

lymphoiden Zellen in der Regel reichlich vorhandenen basophilen Granulationen verschiedener Größe, die beide bei Myelämie in den genannten Organen geradezu regelmäßig in großer Zahl angetroffen werden. Es kann übrigens gelegentlich auch vorkommen, daß einzelne basophile Granula neben den schmutzig grünen Inhaltskörpern in der gleichen Zelle enthalten sind, so daß Kerndegeneration, basophile Granulation und die grün gefärbten Inhaltskörper neben einander vorhanden sein können. Derartige Befunde sind namentlich mit Bezug auf die beiden letzteren Bildungen doch recht selten, und nach dem was ich bisher gesehen habe, halte ich die Annahme, daß die genannten verschiedenen Körper aus einander hervorgehen, für ausgeschlossen.

Außer den kleinen, kugeligen, grünen Inhaltskörpern findet man in vielen Zellen (Figg. 78—81) noch größere ebenso gefärbte Gebilde vor, die vielfach ganz gleichmäßig grünlich gefärbt sind, oft aber auch vakuolenartige lichtere Höfe enthalten (Figg. 78, 79). Es erinnern diese Figuren an die analogen Bilder der Figg. 40, 41, 44, 45, 65, 66 aus dem peripheren Blute myelämischer Individuen. Man empfängt aber doch den Eindruck, daß die starren Rundformen hier bei diesen Inhaltskörpern überwiegen, nur selten kommen Formen mit kurzen hakenförmigen Fortsätzen vor. Wichtig ist, daß diese Körper eine sehr lange Entfärbung in saurem Alkohol aushalten und ihren schmutzig grünen Farbenton noch beibehalten, wenn alle übrigen Elemente bis auf die violetten Mastzellengranula entfärbt sind.

Die schmutzig grüne nicht zu intensive Färbung dieser Inhaltsmassen ist ungemein charakteristisch, ich habe sie sonst an keinem Gewebsbestandteil der blutzellenbildenden Organe myelämischer oder anderweitig erkrankter oder gesunder Individuen wiedergefunden. Es handelt sich dabei zweifellos um eine Art Metachromasie, indem die betreffenden Gebilde aus dem verwendeten Löffler-Blau eine Färbung annehmen, die entweder an und für sich, oder erst nach der Alkoholeinwirkung, oder erst nach der Aufnahme in die betreffenden Inhaltskörper als grün oder schmutziggrün erscheint. Wodurch diese Färbung zustande kommt, was die chemische Grundlage derselben ist, darüber fehlt mir ein eigenes Urteil. Jedenfalls muß eine besondere Affinität dieser Inhaltskörper zu der betreffenden Färbung bestehen, und ich werde sie daher auch weiterhin, um einen kurzen Namen für die betreffenden Bildungen zu haben, kurzweg als grüne Körper oder grüne Zellen bezeichnen. Gerade in dieser eigenartigen schmutzig grünen Färbung liegt das Typische und Charakteristische der mit dieser Methode erhaltenen Bilder, die in den beigegebenen Zeichnungen (Figg. 76—81) nicht zu Tage tritt.

Welche Bedeutung kommt nun diesen grünen Körpern zu? Für die Beantwortung dieser Frage muß vor allem betont werden, daß die betreffende Färbung nur an den in Alkohol gehärteten Organen in klarer Weise gelingt; bei Sublimathärtungen sind die entsprechenden Bilder für den Kundigen noch kenntlich aber wegen des viel blasseren Farbentones leicht zu übersehen; an Organschnitten aus Formalin, Müllerscher, Flemmingscher Flüssigkeit und an Chromsäurepräparaten sind die grünen Körper überhaupt mit der angeführten Methode nicht darstellbar. Bei Verwendung der warmen Löffler-Blaulösung bleiben die grünen Körper wahrscheinlich wegen einer Überfärbung der Präparate unsichtbar, sie treten aber auch nicht hervor, wenn man auch noch so lange entfärbt; es kann also nicht gesagt werden, welche Faktoren hiebei überhaupt mitspielen. Ebensowenig sind die grünen Körper durch Thionin-

Digitized by Google

färbung bei Zimmertemperatur oder in der Wärme darstellbar. Ich muß die oben beschriebene Färbung der grünen Körper durch kalte Löffler-Blaulösung nach dem oben erwähnten Verfahren zunächst als eine spezifische Färbung ansprechen.

Die grünen Körper finden sich in den blutzellenbildenden Organen myelämischer Individuen stets in großer Menge vor, sie konnten in allen drei untersuchten Fällen (Delago, Höfer, Janowski) in Lymphdrüsen, Milz und Knochenmark sehr reichlich nachgewiesen werden. Beim Falle Delago waren sie am zahlreichsten im Knochenmark, beim Falle Höfer waren sie in Lymphdrüsen und Milz gleich massenhaft vorhanden, das Knochenmark dieses Falles stand mir nicht zu Gebote; beim Falle Janowski waren sie in der Milz massenhaft, im Knochenmark minder zahlreich vorhanden, die Lymphdrüsen dieses Falles standen mir nicht zur Verfügung. Die Zellen mit den grünen Körpern lagen in dem lymphatischen Gewebe dieser Organe oft zerstreut und isoliert, viel häufiger lagen sie jedoch gehäuft in Gruppen von 10—20 im Gesichtsfelde beisammen und fehlten dann oft wieder in einem oder mehreren benachbarten Gesichtsfeldern. Auch in den größeren und kleineren Blutgefäßen des Schnittes konnten sie, wenn auch meistens nur vereinzelt, nachgewiesen werden. Eine bestimmte Gesetzmäßigkeit und Regelmäßigkeit der Anordnung dieser grünen Zellen im Gewebe war nicht erkennbar. Die Kerne der grünen Zellen befanden sich oft im Zustande der Hyperchromatose und Karyorhexis, doch konnten auch grüne Zellen mit vollständig intakten Kernen nachgewiesen werden. Im Protoplasma dieser Zellen, wenn sie von den grünen Körpern nicht vollständig angefüllt waren, konnten sehr häufig vakuolenartige Bildungen oder eine gewisse Starrheit der Zellsubstanz, vielleicht eine Art hyaliner Degeneration konstatiert werden.

Ein Größenunterschied der grünen Körper in den verschiedenen blutzellenbildenden Organen war mit Sicherheit nicht festzustellen. Im allgemeinen kann gesagt werden, daß die Kleinheit der Zelle auf die Kleinheit der grünen Körper von Einfluß zu sein scheint, so daß in den Lymphdrüsen, wo ja die kleineren lymphatischen Zellen meistens überwiegen, häufig die kleineren Formen der grünen Körper gefunden werden. Doch finden sich auch zahlreiche Ausnahmen von dieser Regel. Dagegen muß es als Regel bezeichnet werden, daß die grünen Körper intracellulär gelegen sind. Gelegentlich kann es aber vorkommen, daß die grünen Körper den Zellenrand überragen (Fig. 79) und in einzelnen Fällen glaube ich sie auch extracellulär gesehen zu haben, ich möchte mich aber hierüber nicht mit voller Sicherheit aussprechen; jedenfalls ist ein solches Vorkommen nicht häufig zu konstatieren.

Beim Falle Delago konnte auch die Leber, beim Falle Höfer Leber und Nieren auf spezifische Körper untersucht werden. In beiden Fällen waren in Leber und Nieren mächtige lymphatische Einlagerungen, sogenannte sekundäre Lymphome vorhanden, und in beiden Fällen waren auch in Leber und Nieren massenhaft grüne Zellen nachweisbar. Sie verhielten sich hier an den Orten der dichten leukämischen Infiltration wie in den blutzellenbildenden Organen und waren namentlich in der Niere des Falles Höfer in ebenso großer Zahl wie in den blutzellenbildenden Organen dieses Falles vorhanden; auch die Kerndegeneration und Mastzellengranulation zeigte in Leber und Niere beider Fälle die gleichen Verhältnisse wie in den blutzellenbildenden Organen. Dagegen muß betont werden, daß die grünen Körper niemals in normal gebliebenen

Digitized by Google

Leberzellen oder Nierenepithelien gesehen wurden, und daß die grünen Zellen vollständig an jenen Lokalitäten fehlten, wo normales Leber- oder Nierengewebe vorhanden war. Nur in den Kapillargefässen und auch in den größeren Arterien und Venen konnten gelegentlich auch innerhalb des normalen Gewebes vereinzelte oder in kleinen Gruppen beisammen liegende grüne Zellen konstatiert werden, ebenso wie auch zwischen den manchmal nur spärlichen lymphocytären Elementen, die an manchen Stellen um die Kapillaren herum, vielleicht als der Ausdruck einer beginnenden leukämischen Infiltration gelegen sind, vereinzelte grüne Zellen vorhanden sein können. Dagegen habe ich die grünen Zellen vollständig vermißt in den blutzellenbildenden Organen bei reiner Lymphämie, auf die wir später noch zurückkommen werden, ich habe sie vollständig vermißt in den früher erwähnten Fällen verschiedener Milztumoren (vgl. S. 71), die zur Kontrolluntersuchung dienten und ich habe sie auch in den blutzellenbildenden Organen gesunder und kranker Tiere (vgl. später) nicht auffinden können. Auch im peripheren Blute myelämischer lebender Individuen habe ich grüne Zellen bisher nicht beobachten können, doch habe ich bisher nur wenige Präparate nach dieser Richtung hin untersucht. Ich halte mich auf Grund des eben Ausgeführten für berechtigt, die grünen Zellen als spezifische Bildungen anzusprechen, die nur in den blutzellenbildenden (Leichen) Organen und an den Stätten der sekundären Lymphombildungen bei myelämischen Individuen gefunden werden.

Für die Deutung der grünen Zellen kommt nun noch die Frage in Betracht, ob sie nicht zum Blutpigmente in irgend einer näheren Beziehung stehen? Thatsächlich finden sich ja stets schon normalerweise in den blutzellenbildenden Organen des Menschen und der Tiere, namentlich in der Milz reichlich blutkörperchenhaltige Zellen und Erythrocytenderivate in den verschiedenen Stadien ihrer Umwandlung vor und gerade bei der Myelämie kann dieser Befund oft ein sehr hochgradiger sein. Es liegt nun gewiß sehr nahe, die grünen Zellen als Residuen von degenerierenden Erythrocytenderivaten anzusprechen, zumal ja thatsächlich eine grüne Verfärbung der Blutkörperchentrümmer bei Menschen und Tieren vielfach konstatiert werden kann.

Allein eine solche Deutung der grünen Zellen kann nicht aufrecht erhalten werden. Die Blutkörperchenreste liegen ja vielfach in den blutzellenbildenden Organen extracellulär, sie liegen vielfach innerhalb großer sogenannter blutkörperchenhaltiger Zellen und dann meistens mehr vereinzelt in ihnen, ihr Farbenton ist niemals von jener eigenartigen schmutzig-grünen Beschaffenheit, welcher den grünen Zellen ihren typischen Charakter verleiht, sondern ist in der Regel mehr gelbgrün, ferner ist die Färbung der Blutkörperchenderivate völlig unabhängig von der Färbungsmethode und kann auch am völlig ungefärbten Präparate erkannt werden, weiterhin bleiben die ja neben den grünen Körpern in den Organschnitten in der Regel sehr leicht und reichlich nachweisbaren Blutkörperchenderivate bei der oben angeführten Färbungsmethode stets ungefärbt und können dann leicht von den grünen Zellen unterschieden werden; endlich aber sind die grünen Zellen in den blutkörperchenhaltigen Organen nur bei Myelämie vorhanden, während Derivate des Blutkörperchenzerfalles einen nahezu regelmäßigen Bestandteil dieser Organe, namentlich der Milz, ausmachen. Alle diese angeführten Differenzen sprechen gegen die Auffassung der grünen Zellen als Derivate des Blutkörperchenzerfalles, sie stellen jedenfalls Bildungen dar, welche

Digitized by Google

für den myelämischen Prozess eine spezifische Bedeutung haben dürften.

Nach den vorliegenden Befunden kann ein Zusammenhang zwischen den grünen Körpern in den blutzellenbildenden Leichenorganen myelämischer Individuen und den spezifischen Körpern, welche in dem während des Lebens entnommenen peripheren Blute der gleichen Individuen nachgewiesen wurden, immerhin vermutet werden. Allerdings stützt sich diese Vermutung zunächst ausschließlich auf gewisse färberische Verhältnisse der beiden zu einander in Beziehung gebrachten Gebilde, und kann dadurch allein nicht erwiesen werden. Ich kann mich daher vorläufig nur darauf einlassen, die Gründe, welche für und gegen einen solchen Zusammenhang sprechen, hier zu erörtern.

Die spezifischen Körper konnten in dem am lebenden durch Punktion gewonnenen Milzsafte in ihrer typischen Form und Beschaffenheit und in großer Menge nachgewiesen werden. In dieser Form sind sie jedenfalls in den Leichenorganen nicht vorhanden. Will man, wie bereits erwähnt wurde, nun nicht die Annahme machen, daß die spezifischen Körper in den Leichenorganen myelämischer Individuen zu Grunde gehen, oder doch zum mindesten mit den angewendeten Methoden nicht darstellbar sind, so bleibt wohl kaum eine andere Annahme übrig, als daß sie sich daselbst in ihrer Form und Beschaffenheit umwandeln und in anderer Gestalt und mit veränderten Eigenschaften daselbst erscheinen.

Diese Annahme drängte sich, ganz abgesehen von der morphologischen Seite der Frage, auch durch später mitzuteilende Erfahrungen über die künstliche Infektion an Tieren auf. Zum besseren Verständnis möchte ich gleich an dieser Stelle darauf hinweisen, daß gerade durch passende Verwendung der Leichenorgane künstlich eine leukämische Infektion bei Tieren hervorgerufen werden konnte. Diese Infektion gelang auch dann noch, wenn das Leichenmaterial mehrere Male durchgefroren und wieder aufgetaut worden war, und sie gelang auch dann noch, wenn das zur Infektion verwendete Leichenmaterial 20—30 Minuten auf 65° erwärmt worden war. Diese Beobachtungen legen den Gedanken nahe, daß der Infektionsstoff in den Leichenorganen in einer sehr widerstandsfähigen, in einer relativ hitze- und kältebeständigen Form enthalten sei, daß es sich hier in einer Dauer- oder Sporenform, anders gesagt in versportem Zustande befindet. Allerdings fehlt mir bis jetzt noch der strikte Gegenbeweis, daß nicht die spezifischen Körper des peripheren dem Lebenden entnommenen Blutes myelämischer Menschen überhaupt die gleiche hohe Widerstandsfähigkeit besitzen, indem analoge Infektionsversuche mit diesem Ausgangsmateriale bisher noch nicht angestellt werden konnten. Ich kann nur darauf hinweisen, daß das periphere Blut infizierter Tiere seine Infektionsfähigkeit nach den genannten Eingriffen verliert, während die blutzellenbildenden Organe derselben sie unter den genannten Verhältnissen beibehalten. Da aber, wie später näher auszuführen sein wird, das vom Menschen stammende Infektionsmaterial beim infizierten Tiere an und für sich bereits verändert wird, so können die Resultate des Tierversuches nicht als vollständiger Ersatz für den mit dem menschlichen Material nicht angestellten Gegenbeweis angesehen werden.

Wenn nun derartige Erfahrungen darauf hinweisen, daß der Infektionsstoff in den blutzellenbildenden Organen myelämischer Individuen in einer sporenähnlichen Form enthalten ist, so liegt es gewiß schon der äußeren Gestalt nach nahe, die oben beschriebenen grünen

Digitized by Google

Körper als den morphologischen Ausdruck der supponierten Dauerformen der spezifischen Körper innerhalb der Leichenorgane myelämischer Individuen anzusprechen. In diesem Falle würden dann die spezifischen Körper des peripheren Blutes bei myelämischen Individuen vegetative Formen eines bei Myelämie in und an den Leukocyten vorkommenden Parasiten, die grünen Körper aber die in den Leichenorganen aus den vegetativen Formen hervorgehenden Dauerformen oder Sporen desselben in den lymphatischen Zellen der hämatopoetischen Organe darstellen. Innerhalb welcher Zeit nach dem Tode sich diese Umwandlung in der Leiche vollzieht, darüber fehlt mir bis jetzt jegliches Urteil, ich kann nur darauf hinweisen, daß bei dem Falle Delago, dessen dem Herzen entnommenes Leichenblut ich auf (zwei) Ausstrichpräparaten untersuchen konnte, die typischen spezifischen Körper, wie sie im Blute des Lebenden in so großer Zahl vorhanden waren, nicht nachweisbar waren; allerdings aber habe ich auch darüber kein Urteil, ob in diesem Blute nicht Zellen mit grünen Körpern, also die supponierten Dauerformen, enthalten waren.

Der Umstand nun, daß die grünen Körper durchgehends oder nahezu durchgehends Rund- oder Kugelform aufweisen, kann nicht gegen die angeführte Deutung, viel eher für sie sprechen, nachdem Budgett[1]) den Nachweis geführt hat, daß Amöben beim Absterben durch Sauerstoffentziehung wahrscheinlich infolge Verflüssigung fester Körper ihres Inhaltes Kugelform annehmen. Allerdings muß betont werden, daß die bis jetzt genauer untersuchten Dauerformen bei den Amöben (Rhizopoden) und gewissen Coccidien ein anderes Aussehen und namentlich bei den Coccidien eine ganz bestimmte Entstehungsart erkennen lassen (Feinberg[2]), Schaudinn und Siedlecki[3]), Siedlecki[4])), die für die hier erörterten grünen Zellen der spezifischen Körper bei Myelämie nicht zutrifft. Die Frage, ob die hier beschriebenen grünen Körper wirklichen Dauerformen entprechen, muß daher noch als eine offene bezeichnet werden.

Es wird für die Beurteilung dieser Gebilde ferner noch die Möglichkeit zu erwägen sein, daß die grünen Körper vielleicht nur Reaktionserscheinungen gewisser Zellen gegen irgend einen Reiz darstellen, der zum Krankheitsprozesse in näherer Beziehung steht. Es wäre dabei sogar möglich, an einen durch die Parasiten intravital hervorgerufenen Reiz zu denken, in welchem Falle dann die grünen Körper zwar durch die Parasiten bedingt, aber strenge genommen nicht zu ihrem Formenkreise gehören würden. Besteht diese Auffassung zu Recht, dann wird man erwarten können, die grünen Zellen auch bei intravitaler Untersuchung des peripheren Blutes und der blutzellenbildenden Organe myelämischer Individuen aufzufinden, was durch künftige Beobachtungen zu entscheiden sein wird.

Die Vermutung, daß die grünen Körper als Dauerformen aufzufassen sind, möge aber nicht dahin mißverstanden werden, daß die betreffenden Gebilde den Dauerformen gewisser Spaltpilze und Protozoen vollständig gleichzustellen sind. Das ist, wie ja bereits erwähnt wurde, schon dem morphologischen Verhalten nach nicht möglich. Für die Gegenwart von widerstandsfähigen Formen der Parasiten in den blutzellenbildenden Organen myelämischer Menschen, für welche dann die

[1]) American Journ. of Physiology. Vol. I.
[2]) Fortschr. d. Mediz. 1899. Bd. 17. S. 121 f.
[3]) Verhandlungen d. deutsch. zoolog. Gesellsch. 1897. S. 192 f.
[4]) Annales de l'Institut Pasteur 1898. T. XII. pg. 799.

Digitized by Google

Bezeichnung „Dauerformen“ gewählt wurde, waren ja von vornherein mehr die später mitzuteilenden Übertragungsversuche auf Tiere als morphologische Gründe maßgebend. Ob nun diese Dauerformen, thatsächlich mit den Dauerformen oder Sporen der Bakterien und anderer Protozoen vollständig identifiziert werden dürfen, sollte zunächst durch die Bezeichnung nicht präjudiziert werden.

Jedenfalls stellen die grünen Körper, so weit ich zu beurteilen in der Lage bin, für die Leichenorgane myelämischer Individuen spezifische Bildungen dar, die bisher nicht berücksichtigt worden waren, und die auch nur bei ganz bestimmten Färbungsverfahren erkannt werden können. Ihre eigenartige Färbbarkeit, ihr typisches Aussehen und ihr massenhaftes Auftreten in den Leichenorganen myelämischer Individuen lassen es im Zusammenhalte mit den bereits angeführten Beobachtungen als wahrscheinlich bezeichnen, daß sie doch zum Formenkreis der spezifischen Körper des peripheren intravital entnommenen Blutes myelämischer Individuen gehören. Ein strikter Beweis für diese Auffassung kann der Natur der Sache nach in den vorgebrachten Argumenten nicht gelegen sein, ein solcher könnte ja nur dadurch erbracht werden, daß die künstliche Hervorrufung analoger grüner Körper im Formenkreise der spezifischen Körper des myelämischen Blutes gelänge. Das ist aber, worauf wir noch zurückkommen, vorläufig nicht möglich, und es konnte hier nur davon die Rede sein, die Wahrscheinlichkeit der ausgesprochenen Vermutung darzulegen. Es erscheint mir nicht ausgeschlossen, daß die hier beschriebenen grünen Körper in näherer Beziehung stehen zu den oben erwähnten sporenartigen mit einer anderen Färbemethode hergestellten Gebilden (Figg. 72—74, 98, 99), ja vielleicht mit ihnen identisch sind. Die Differenzen der Färbung und Anordnung sind nicht so wesentlicher Art, um gegen diese Vermutung zu sprechen. Es könnte sich ja um verschiedene Stadien des gleichen Prozesses handeln, die vielleicht durch den Härtungsprozeß, durch die nach dem Tode bis zum Beginne des Härtungsprozesses verstrichene Zeit, und durch andere die Ernährungsbedingungen des Parasiten nach dem Tode des Individuum beeinflussende Verhältnisse, veranlaßt sein könnten. Jedenfalls aber konnten die grünen Körper in allen darauf hin untersuchten Fällen von Myelämie nachgewiesen werden, was von den früher erwähnten sporenähnlichen Gebilden nicht behauptet werden kann.

Ehe nun dieser Gegenstand verlassen wird, möchte ich hier noch auf eine weitere Erscheinung aufmerksam machen, die uns zwar noch später eingehender beschäftigen wird, die aber doch, da sie auch in den Leichenorganen myelämischer Individuen zu Tage tritt, hier bereits kurz berührt werden soll.

Untersucht man nämlich die Schnitte von in Alkohol gehärteter Milz, Lymphdrüsen und Knochenmark nach Färbung mit der früher erwähnten basischen Farbenmischung oder nach langer Safraninfärbung und entsprechender Entfärbung, so treten bei den verschiedenen Fällen in wechselnder Zahl, im allgemeinen aber gar nicht so selten eigenartige Bildungen in den Kernen der lymphatischen Elemente zu Tage, von denen in den Figuren 82—91 einige Beispiele wiedergegeben sind, und auf die hier kurz eingegangen werden soll. Bei Färbungen mit kalter oder warmer Löffler-Blaulösung sind derartige Bilder weit seltener, und es fehlen dann gerade die größern charakteristischen Formen, wie sie in den Figuren 82, 85, 87, 88, 89, 90 wiedergegeben sind. Bei Sublimat- und Formalinhärtungen sind sie in der Regel nur andeutungsweise vorhanden.

Digitized by Google

Es handelt sich hierbei um stark hyperchromatische Kerne, die entweder kleinen (Figg. 83, 86, 97) oder größeren (Figg. 82, 84, 85, 88 bis 91) lymphocytären Elementen angehören; oft ist der Protoplasmarand gar nicht zu erkennen, als ob freie Kerne vorliegen würden, was aber wohl unwahrscheinlich ist. Die Färbung dieser Kerne ist dunkelblau bis blaßblau, eventuell dunkelrot bis hellrosa (bei Safraninfärbung), einen metachromatischen Farbenton habe ich an ihnen niemals wahrnehmen können. Derartige Kerne halten die Farbe sehr intensiv zurück und sind noch blaß gefärbt, wenn auch andere zellige Elemente ihre Färbung bereits ganz verloren haben. Sie stehen, wie bereits erwähnt wurde, zur Kern- und Zelldegeneration in innigster Beziehung, kommen oft lokal gehäuft vor, können aber andrerseits auch völlig isoliert mitten zwischen scheinbar ganz normalen zelligen Elementen gelegen sein. Auch in amitotischer Teilung begriffene Kerne (Figg. 82, 84) können eine solche Beschaffenheit ihrer Färbung aufweisen, während die echten Mitosen, die ja auch an Alkoholpräparaten reichlich erkannt werden können, unter allen Verhältnissen infolge ihres reichlichen Chromatingehaltes eine dunklere Färbung erkennen lassen. Derartige lymphatische Zellen mit hyperchromatischen Kernen kommen bei Myelämie in allen blutzellenbildenden Organen, und ebenso auch an den Lokalitäten metastatischer leukämischer Infiltrationen (Leber, Niere) vor. Von den Hyperchromatosen zu den früher erwähnten karyorhektischen Zuständen und den Hypochromatosen lassen sich leicht und meist in dicht neben einander liegenden Zellen die verschiedenartigsten Übergänge auffinden, das hängt von dem Grade der degenerativen Veränderungen ab, der in den betreffenden Organen vorliegt. In den von mir untersuchten Fällen waren die Zeichen des Kern- und Zellzerfalles in allen untersuchten blutzellenbildenden Organen und auch in den sekundären leukämischen Infiltrationen anderer Organe, wo sie untersucht werden konnten, reichlich und in ihren verschiedenen Formen nachweisbar, am reichlichsten fand ich sie in Milz und Knochenmark der Fälle Delago und Janowski.

In derartigen hyperchromatischen Kernen trifft man nun, wenn der Grad der Entfärbung richtig gelungen ist — der Kern darf vor allem nicht zu dunkel sein, weil man sonst keinen Einblick in sein Inneres erhalten kann — ganz eigenartige, stets deutlich metachromatische Körper an, die in der Regel einfach oder doppelt, selten aber auch in größerer Zahl im Kern enthalten sind. Ihre Färbung ist deutlich rotblau bei der basischen Färbung und rostbraun bei Safraninfärbung; im letzteren Falle traten sie namentlich bei künstlicher Beleuchtung durch scharfe Lichtbrechung hervor.

Man könnte nun diese Gebilde leicht für die Kernnukleoli ansprechen, allein ihr ganzes Verhalten spricht dagegen. Zunächst muß nämlich bemerkt werden, daß die hyperchromatischen Kerne in der Mehrzahl der Fälle die normale Kernstruktur nicht mehr erkennen lassen. Es handelt sich vielmehr um eine gleichmäßige dunkle Färbung derselben, wodurch die hyperchromatischen Kerne ein geradezu homogenes Aussehen erhalten; das Gleiche gilt auch für die vielfach zu beobachtenden Kerntrümmer, welche wahrscheinlich aus den ersteren hervorgehen. Nur bei der sogenannten Gerüsthyperchromatose können noch Andeutungen der normalen Kernstruktur erkannt werden. In unserem Falle handelt es sich aber um totale Hyperchromatose, bei welcher die Kernkörperchen überhaupt nicht sichtbar sind.

Untersucht man nun andere Zellen mit normalem Aussehen, so

Digitized by Google

kann man sich an passenden Stellen, wo die Entfärbung nicht zu weit vorgeschritten ist, davon überzeugen, daß die Kernkörperchen nirgends metachromatisch, sondern deutlich blau oder rot gefärbt sind. Will man nun nicht die Annahme machen, daß die betreffenden intranukleären Körper ein besonderes degeneratives sich metachromatisch färbendes Stadium der Kernkörperchen darstellen, so wird man wohl nicht umhin können, sie von den Nukleolis abzutrennen. Ich glaube, nach dem was ich hierüber gesehen habe, nicht, daß es möglich ist sie als degenerierte Nukleolargebilde der hyperchromatischen Zellen anzusprechen. Die eigentümlichen Zacken und Hacken (Figg. 82, 84, 85, 86, 87, 90, 91), die Verbiegungen und Verbindungen derselben unter einander (Figg. 82, 83, 85, 89), und die manchmal hervortretenden Strukturdetails in ihnen (Figg. 85, 86, 88), welche auf dunklere und hellere Teile in ihnen hinweisen, könnten wohl kaum als Stütze einer solchen Auffassung bezeichnet werden. Wir werden uns später noch mit diesen Details zu beschäftigen haben. Auch muß hier hervorgehoben werden, daß diese intranukleären Gebilde vielfach von einem hellen Hofe umgeben sind (Figg. 83, 85, 87, 88) also wahrscheinlich innerhalb eines vakuolären Raumes liegen, ab und zu können sich auch solche vakuolenähnliche Höfe neben den betreffenden metachromatischen Körpern befinden (Fig. 91), oder es können auch ein oder mehrere solche Höfe zu Tage treten, ohne daß solche Körper im hyperchromatischen Kern vorhanden wären; die entsprechenden Beispiele hierfür werden später beigebracht werden.

Ferner muß berücksichtigt werden, daß diese intranukleären Körper durchaus nicht in allen hyperchromatischen Kernen aufgefunden werden können; eine mehr oder minder große Zahl hyperchromatischer Kerne ist frei von derartigen Gebilden, ohne daß man die Intensität der Kernfärbung für das Fehlen der intranukleären Körper verantwortlich machen könnte. Im allgemeinen kann man sagen, daß die intranukleären Körper nur im Stadium der Hyperchromatose im Kern vorhanden sein können, im karyorhektischen Stadium desselben aber nur äußerst selten und ebensowenig im hypochromatischen Stadium desselben angetroffen werden. Zwischen der Kernbeschaffenheit und der An- oder Abwesenheit der genannten Körper scheint jedenfalls ein gewisser Zusammenhang zu bestehen. Auch in den in mitotischer Teilung begriffenen Kernen habe ich in den untersuchten myelämischen Organen niemals derartige Körper angetroffen, während sie, wie bereits erwähnt wurde, in amitotisch sich teilenden Kernen ab und zu gefunden wurden. Wir werden darauf noch zurückkommen, daß in den blutzellenbildenden Organen bei Lymphämie analoge Körper auch in den mitotischen Teilungsfiguren angetroffen werden.

Der Gedanke, daß die intranukleären Gebilde mit den spezifischen Körpern in einem näheren Zusammenhange stehen, ist gewiß ein sehr naheliegender, er drängt sich schon durch die metachromatische Färbung der beiden Gebilde auf, noch mehr aber dadurch, daß manche Figuren dieser intranukleären Körper den Eindruck von Teilungserscheinungen hervorrufen. Indessen muß doch auf einen Umstand hingewiesen werden, dem für die hier in Betracht kommende Frage eine gewisse Bedeutung nicht abgesprochen werden kann. Wenn die genannten intranuklären Gebilde mit den spezifischen Körpern in Zusammenhang stehen, so müßten sie, wie diese, spezifisch für Myelämie eventuell Leukämie überhaupt sein, und unter anderen Verhältnissen nicht vorkommen. Nun haben aber eingehende Kontrolluntersuchungen, namentlich an der

Digitized by Google

Kaninchenmilz ergeben, daß in gewissen Fällen auch bei ganz normalen Tieren Bilder auftreten, welche mit den eben beschriebenen eine gewisse Ähnlichkeit besitzen. Ich verweise diesbezüglich auf die Figuren 92—97. Es handelt sich dabei um das Auftreten basophiler metachromatischer Granula im Kern, die selten in der Einzahl, meistens vielmehr in der Mehrzahl vorhanden sind, vielfach in so großer Zahl, daß eine völlige basophile Granulierung des ganzen Kernes und der ganzen Zelle vorhanden ist. Thatsächlich kann man in solchen Fällen mit großer Leichtigkeit alle Übergänge vom Auftreten vereinzelter basophiler Granula bis zur vollständigen basophilen Granulierung des Kernes und der Zelle vorfinden. Die einzelnen Körnchen sind in der Regel kreisrund, wie das im allgemeinen dem Charakter der Granula überhaupt entspricht, sie sind stets, auch wenn nur ein bis zwei solcher Granula vorhanden sind, kleiner und zarter als die oben beschriebenen intranukleären Gebilde, und wo wirklich eckige oder zackige Formen zu Tage treten, überzeugt man sich leicht, daß sie durch an einander gedrängte runde Granula bedingt sind.

Diese Verhältnisse bieten bereits gewisse Handhaben zur Unterscheidung von den oben erwähnten intranukleären Körpern. Weiterhin kommen bei den nukleären basophilen Kerngranulationen gelegentlich gleichfalls vakuoläre Höfe vor (Fig. 94), aber sie sind hier viel seltener zu finden als bei den erstgeschilderten intranukleären Körpern, bei denen diese Höfe geradezu zur Regel gehören. Endlich ist zu bemerken, daß derartige basophile Kerngranula nur bei solchen normalen Tieren in der Milz nachgewiesen werden konnten, bei denen in derselben sehr reichliche Mastzellen vorhanden waren. Das ist aber, wie es scheint, nur bei vereinzelten Tieren der Fall, ich habe wenigstens mehrere normale Tiere untersucht, ohne auf derartige Verhältnisse zu stoßen. In Lymphdrüsen wurden basophile Kerngranula bisher überhaupt nicht gefunden, im Knochenmarke nur äußerst spärlich. Bei dem untersuchten menschlichen Kontrollmaterial (vgl. oben) wurden derartige Bilder überhaupt nicht gesehen.

Was nun die Bedeutung dieser basophilen Kerngranulationen bei normalen Tieren anbelangt, so möchte ich mich zunächst eines bestimmten Urteiles enthalten. Ich habe den Eindruck erhalten, daß sie mit dem reichlichen Auftreten der Mastzellen im Zusammenhang stehen, da sie nur dann gefunden werden, wenn eben reichlich Mastzellen in dem betreffenden Organe vorhanden sind. Vielleicht handelt es sich um die Bildung basophiler Granula in den Zellen, die vom Kern ihren Ausgang nehmen, vielleicht um eine Art basophiler Degeneration in gewissen lymphatischen Zellen, die am Kern beginnt, den ganzen Kern und schließlich auch die Zelle ergreift. Möglicherweise gehören die von Ehrlich[1]) erwähnten Beobachtungen über den Übertritt der Mastzellensubstanz in den Kern, die auch von Unna in analoger Weise gemacht wurden, gleichfalls hieher; ich muß aber betonen, daß in den hier angeführten Fällen basophiler Kerngranula der Kern niemals die metachromatische Mastzellenfärbung zeigte, sondern rein blau gefärbt war, und daß auch die zugehörige Zellsubstanz keine basophilen Granulationen zu enthalten braucht. Eine vollständige Übereinstimmung dieser Beobachtungen mit den von Ehrlich angeführten Veränderungen an Mastzellen besteht also nicht.

Ich bin nun der Meinung, daß die intranukleären Körper der

[1]) Die Anämie etc. S. 92.

Digitized by Google

lymphatischen Zellen in den blutzellenbildenden Organen bei Myelämie nicht indentifiziert werden dürfen mit der basophilen Kerngranulation, die gelegentlich auch am normalen Tiere auftreten kann. Die Differenzen dieser beiden Bildungen sind im Vorausgehenden genügend betont. Immerhin erscheint es mit den gegenwärtig zu Gebote stehenden Hilfsmitteln in manchen Fällen schwierig, eine Entscheidung zu treffen. Soweit meine gegenwärtigen Erfahrungen reichen, möchte ich für die Unterscheidung dieser beiden Bildungen den Hauptnachdruck legen auf die Größe, die Zahl und das Auftreten von Differenzierungen in den intranukleären Körpern. Größere Formen derselben, wie sie in den Figuren 85, 87, 88, 89, 90 abgebildet sind, und wie wir sie später noch bei Besprechung der Lymphämie kennen lernen werden, habe ich beim normalen Tiere niemals getroffen, sie dürfen daher wohl den intranukleären (spezifischen) Körpern zugezählt werden; dagegen können, wenn auch nur selten, kleine Formen, wie sie auch bei normalen Tieren vorkommen, auch bei Myelämie vorhanden sein und weisen vielleicht hier gleichfalls auf degenerative Prozesse im Kerne hin. Auch scheint es nicht gegen die Trennung der großen und kleinen intranukleären Gebilde zu sprechen, wenn beide gleichzeitig (Figg. 86, 91) in demselben Kerne vorkommen. Auch die früher erwähnten Differenzierungen der intranukleären Körper (Figg. 85, 86, 88, 89) habe ich beim normalen Tiere niemals gesehen. Den wesentlichsten Nachdruck möchte ich aber darauf legen, daß die intranukleären Körper bei Myelämie in der Regel in der Ein- oder Zweizahl, selten darüber, im Kern enthalten sind, während die basophilen Kerngranula beim normalen Tiere in der Regel in größerer Zahl und in kleinern Einzelformen vorhanden sind. Ich halte diese Differenz für so wichtig, daß ich geneigt bin alle Formen, bei denen mehr als 2—3 kleinere intranukleäre Gebilde vorhanden sind, bereits den basophilen Kerngranulationen zuzuzählen; doch habe ich auch hier eine absolute Sicherheit nicht erlangen können.

Im allgemeinen glaube ich aber die Unterscheidung dieser beiden Bildungen aufrecht halten zu dürfen und dementsprechend die gelegentlich auch am normalen Tiere auftretenden Kerngranula der beschriebenen Art als echte basophile Granulationen, die sogenannten intranukleären Körper bei Myelämie aber als etwas davon Verschiedenes ansprechen zu dürfen, das vielleicht in Beziehung zu bringen ist zu den spezifischen Körpern des myelämischen Blutes und der blutzellenbildenden Organe bei Myelämie.

In diesem Falle hätte man sich dann vorzustellen, daß spezifische Körper in den blutzellenbildenden Organen sich auch in den Kernen der lymphoiden Zellen in bestimmter Form ablagern können. Die Natur der spezifischen Körper als parasitäre Bildungen vorausgesetzt, würde man dann nicht bloß eine Anwesenheit von Parasiten in oder an der Zelle, sondern auch im Kern der Zelle anzunehmen haben, also cytozoë und karyotope Parasiten unterscheiden können. Ob nun diese beiden Formen mit einander gleichwertig sind, ob sie der gleichen oder verschiedenen Parasitenarten angehören, ob vielleicht die karyotope Form als Dauerform in dem oben erörterten Sinne anzusprechen ist, darüber wage ich kein Urteil abzugeben. Die Seltenheit der karyotopen Form gegenüber der cytozoën in den blutzellenbildenden Organen bei Myelämie könnte, vorausgesetzt, daß beide Formen zusammengehören, darauf hinweisen, daß vielleicht erst nach dem Tode des Individuums einzelne Parasiten in den Kern übertreten, hier infolge geänderter Lebens-

Digitized by Google

verhältnisse auch geänderte Form annehmen und vielleicht länger noch Bedingungen für ihre Existenz vorfinden als im Zellprotoplasma, und möglicherweise auch noch Bewegungs- und Vermehrungserscheinungen erkennen lassen, ehe sie auch hier absterben. Ich muß bemerken, daß ich bisher die beschriebenen karyotopen Gebilde im Blute und Milzsafte, die dem lebenden myelämischen Individuum entnommen wurden, niemals beobachtet habe.

Die Frage, ob bei Myelämie in den blutzellenbildenden Organen spezifische Körper sich auch in karyotoper Form vorfinden, kann mithin auf Grund der oben gemachten Angaben vorläufig nur angeregt werden. Eine Entscheidung hierüber wird schon durch den Umstand wesentlich erschwert, weil bekanntlich gerade bei Myelämie an diesen Lokalitäten eine reichliche Ansammlung von Mastzellen und von lymphoiden Zellen mit basophilen Granulationen vorgefunden wird. Sie ist daher jedenfalls noch als eine offene zu bezeichnen. Bei der Lymphämie liegen, wie später ausgeführt werden wird, die Verhältnisse in dieser Beziehung etwas anders.

Kapitel VIII.

Die spezifischen Körper im peripheren Blute der verschiedenen Fälle von Myelämie.

Schon bei einer oberflächlichen Durchmusterung der Blutpräparate bei den 12 Fällen von Myelämie, die ich untersuchen konnte, ergab sich, daß der Gehalt an spezifischen Körpern in den verschiedenen Fällen ein sehr wechselnder war. Es erschien nun geboten dieses Verhalten genauer und zahlenmäßig zu verfolgen.

Zu diesem Zwecke wurden die Trockenpräparate nach der früher angeführten Methode erst mit Thionin und dann mit Ehrlich'schem Triacid gefärbt; es waren dann nicht bloß die spezifischen Körper, sondern auch die verschiedenen Leukocytenformen klar zu unterscheiden, und man konnte durch Auszählung mehrerer Gesichtsfelder einen zahlenmäßigen Anhaltspunkt nicht bloß über die Mengen der spezifischen Körper, sondern auch über die einzelnen Leukocytenformen und ihre Beziehung zu den spezifischen Körpern erhalten. Es braucht wohl nicht betont zu werden, daß die in den folgenden Tabellen mitgeteilten Zahlenangaben nur einen relativen und vor allem nur einen Vergleichswert besitzen.

Da es mir nun bei den folgenden Untersuchungen vornehmlich darauf ankam, die Menge der Leukocyten mit spezifischen Körpern kennen zu lernen, so habe ich die frei außerhalb von weißen Blutzellen liegenden spezifischen Körper von der Zählung gänzlich ausgeschlossen. Derartige freie spezifische Körper finden sich aber, wie bereits erwähnt wurde, nahezu in jedem Präparate, ja sie können, in der Regel vermutlich durch Zellenläsion, gelegentlich in recht beträchtlicher Menge vorhanden sein. Wahrscheinlich wird also durch diese Ausschließung eine

Digitized by Google

niedrigere Zahl der Leukocyten mit spezifischen Körpern resultieren müssen als sie den thatsächlichen Verhältnissen entspricht. Das wird aber, da es sich ja nicht um die absoluten Mengenverhältnisse der spezifischen Körper handelt, die Brauchbarkeit der Zählung nicht wesentlich beeinträchtigen können.

Der in der frühern Zusammenstellung (vergl. S. 24) zuerst erwähnte Fall Delago konnte durch einige Zeit beobachtet werden und an ihm wurden auch sehr häufig Zählungen vorgenommen, die für die Beurteilung der hier in Frage kommenden Verhältnisse von besonderer Wichtigkeit sind.

Ia. Delago, Fingerbeerenblut vom 14. Dezember 1897 enthält

Leukocyten mit spezifischen Körpern	7.5 %
Einkernig kleine und große Leukocyten	12.8 „
Eingebuchtete und mehrkernige Leukocyten	51.3 „
Myelocyten	28.4 „

Ib. Delago, Fingerbeerenblut vom 15. Dezember 1897 enthält

Leukocyten mit spezifischen Körpern	21 %
Einkernig kleine und große Leukocyten	34.8 „
Eingebuchtete und mehrkernige Leukocyten	36.4 „
Myelocyten	7.8 „

Ic. Delago, Fingerbeerenblut vom 16. Dezember 1897 enthält

Leukocyten mit spezifischen Körpern	10.0 %
Einkernig kleine und große Leukocyten	28.1 „
Eingebuchtete und mehrkernige Leukocyten	45.7 „
Myelocyten	16.2 „

Id. Delago, Fingerbeerenblut vom 20. Dezember 1897 enthält

Leukocyten mit spezifischen Körpern	8.2 %
Einkernig kleine und große Leukocyten	14.4 „
Eingebuchtete und mehrkernige Leukocyten	65.3 „
Myelocyten	12.1 „

Ie. Delago, Fingerbeerenblut vom 24. Dezember 1897 enthält

Leukocyten mit spezifischen Körpern	3.3 %
Einkernig kleine und große Leukocyten	10.9 „
Eingebuchtete und mehrkernige Leukocyten	60.0 „
Myelocyten	25.8 „

If. Delago, Milzsaft durch Punktion am 24. Dezember 1897 unmittelbar nach der Entnahme von Ie. gewonnen, enthält

Leukocyten mit spezifischen Körpern	38.0 %
Einkernig kleine und große Leukocyten	51.3 „
Eingebuchtete und mehrkernige Leukocyten	8.7 „
Myelocyten	2.0 „

Ig. Delago, Fingerbeerenblut vom 2. Januar 1898 enthält

Leukocyten mit spezifischen Körpern	1.6 %
Einkernig kleine und große Leukocyten	12.3 „
Eingebuchtete und mehrkernige Leukocyten	62.1 „
Myelocyten	24.0 „

Digitized by Google

Ih. Delago, Fingerbeerenblut vom 8. Januar 1898 enthält

Leukocyten mit spezifischen Körpern	12.7 %
Einkernig kleine und große Leukocyten	25.8 „
Eingebuchtete und mehrkernige Leukocyten	46.3 „
Myelocyten	15.2 „

Es ist also in diesem Falle ein sehr wechselnder Gehalt an Leukocyten mit spezifischen Körpern an den verschiedenen Tagen der Beobachtung im Fingerbeerenblute nachweisbar (1.6—21 %) und es ergiebt sich daraus sofort, daß eine einmalige Zählung eine Beurteilung der Mengenverhältnisse der spezifischen Körper in dem betreffenden Falle nicht gestattet. Im großen und ganzen gehört aber dieser Fall Delago jedenfalls zu jenen mit reichlichem Gehalte an spezifischen Körpern, und ich muß es als einen glücklichen Zufall bezeichnen, daß gerade ein solcher Fall, an dem die Auffindung der verschiedenen Formen und Stadien dieser Körper schon wegen ihrer Menge leichter durchführbar war, als der erste und durch längere Zeit einer gründlichen Untersuchung unterzogen werden konnte.

Außerdem geht aus den Zählungen hervor, daß an einem Tage (Ie. 24. 12. 97.), wo im Fingerbeerenblute nur 3.3 % Leukocyten mit spezifischen Körpern bestimmt wurde, im Milzsafte davon 38 % nachweisbar waren. Dieser an dem betreffenden Kranken allerdings nur einmal erhobene Befund legt den Gedanken nahe, daß in den blutzellenbildenden Organen des Myelämikers weit größere Mengen spezifischer Körper als im peripheren Blute enthalten sind, eine Annahme, für welche wir später noch weitere Anhaltspunkte werden beibringen können.

Die Leukocyten mit spezifischen Körpern gehörten in diesem wie auch den übrigen Fällen von Myelämie vornehmlich der Gruppe der einkernigen kleinen und größeren Leukocyten an, also jener Form, die in der Regel als Lymphocyten bezeichnet werden. Mit dieser Bezeichnung darf aber, nach meiner Anschauung, bloß ein Ausdruck für die Form und Größe der betreffenden Leukocyten, nicht aber für den Ort ihrer Abstammung verstanden werden. Ich halte in dieser Beziehung, wie ich das ja schon in früheren Untersuchungen [1]) betont habe, an der später auch von Arnold [2]), Hirschfeld [3]), Walz [4]) und anderen acceptierten Auffassung fest, daß Lymphocyten nicht bloß in den Lymphdrüsen, sondern in sämtlichen blutzellenbildenden Organen, also auch in Milz und Knochenmark gebildet und von da dem Blute zugeführt werden.

Ich muß Nachdruck darauf legen, daß auch die Menge der Lymphocyten bei den daraufhin untersuchten Fällen von Myelämie im peripheren Blute entschieden vermehrt war, wobei ich mich allerdings nicht auf absolute, sondern nur auf relative Zahlenwerte stützen kann. Es handelt sich also auch bei der Myelämie nicht, wie ja vielfach angenommen wird, um eine einseitige Vermehrung der sogenannten Knochenmarkselemente im Blute, unter welchem Namen vorwiegend die typischen Myelocyten, von einzelnen Autoren aber auch die früher erwähnten sogenannten hypertrophischen Leukocyten verstanden werden, sondern es können auch echte sogenannte lymphocytäre Elemente, die ja allerdings auch aus

---

1) Sitzungsber. d. K. Akad. d. Wiss. zu Wien 1883. Math. nat. Klasse Bd. 88. III. Abt. und Ebendaselbst 1885. Bd. 92.

2) Virchows Archiv etc. Bd. 140.

3) Virchows Archiv etc. Bd. 149 S. 22 und Bd. 153. S. 353.

4) Arbeiten aus dem Tübinger patholog. Institute Bd. II. 1899. Heft 3.

Digitized by Google

dem Knochenmarke abstammen können, in vermehrter Zahl im Blute vorhanden sein, was von Walz gleichfalls betont wurde.

Aber gerade in dieser Beziehung scheinen, wie die oben angeführten Zählungen beim Falle Delago beweisen, gleichfalls recht erhebliche Schwankungen an den verschiedenen Tagen in dem Gehalte an einkernig kleinen und großen Leukocyten zu bestehen; die niedrigen Zahlen bewegen sich zwischen 10.9—14.4%, während die höheren Werte zwischen 25.8—51.3% betragen. Berücksichtigt man nun, daß die Leukocyten mit spezifischen Körpern gleichfalls der Hauptsache nach der gleichen Form angehören, so ergeben sich an einzelnen Tagen annähernd normale Verhältnisse des Lymphocytengehaltes, an anderen aber ganz beträchtliche Zunahme desselben. Diese wechselnden, in ihrer Ursache vielleicht von der parasitären Thätigkeit der spezifischen Körper abhängigen Verhältnisse dürften auch dafür verantwortlich sein, daß bisher gerade dem Verhalten der Lymphocyten bei der Myelämie in dieser Beziehung nicht die nötige Aufmerksamkeit zugewendet wurde. Bei nur einmaliger Zählung der verschiedenen Leukocytenformen im Blutpräparate können diese die Lymphocyten betreffenden Verhältnisse leicht übersehen werden, weshalb auch die diesbezüglichen Zählungen bei den andern Fällen von Myelämie, die in der Regel nur an wenigen Präparaten durchgeführt werden konnten, über diese Verhältnisse keinen Aufschluß erbringen.

Es zeigt sich nun bei weiterer Berücksichtigung der obigen Zählungen, daß die Werte der Leukocyten mit spezifischen Körpern und jene der einkernig kleinen und großen Leukocyten bei dem betreffenden Falle wenigstens annähernd gleichsinnig verlaufen, so daß den niedrigern Werten der kleinen und großen Leukocyten auch die geringere Menge der Leukocyten mit spezifischen Körpern entspricht und umgekehrt. Da nun die genannten Lymphocyten wenn auch nicht den alleinigen, so doch den hauptsächlichsten Aufenthaltsort der spezifischen Körper darstellen, so liegt es gewiß nahe zwischen den entsprechenden Schwankungen der beiden Werte einen Zusammenhang zu vermuten, der möglicherweise zu den wechselnden Verhältnissen der Zufuhr der betreffenden Zellen, als den vornehmlichen Wirtszellen der spezifischen Körper, aus den blutzellenbildenden Organen in Beziehung zu bringen sein dürfte.

Bei dem Falle Delago nun bestimmten anfänglich (Ia. 14/12. 97.) die in großer Zahl vorhandenen Myelocyten sowie die eingebuchteten und mehrkernigen Leukocyten das hämatologische Blutbild (zusammen 79.7%); schon am nächsten Tage (Ib. 15/12. 97.) betrug ihre Menge zusammen nur 44.2% und im Blutbilde überwogen die einkernig kleinen und großen Lymphocyten (mit 55.8%), von denen 21% spezifische Körper führten, gegenüber 7.5% des Vortages. Mit der Dauer des Spitalsaufenthaltes nimmt die Menge der Leukocyten mit spezifischen Körpern im peripheren Blute unter mannigfachen Schwankungen allmählich ab und erreicht am Tage des Austrittes (Ig. 2./1 98.) den Wert von nur 1.6%, während die Zahl der eingebuchteten und mehrkernigen Leukocyten auf 62.1% anwächst; ob hier eine Wirkung der eingeschlagenen Arseniktherapie vorliegt, wage ich nicht zu entscheiden. Alle diese Verhältnisse werden erst bei weitern Beobachtungen genügend geklärt werden können, hier sollte nur ein vorläufiger Hinweis auf die Beziehungen der spezifischen Körper zu den verschiedenen Leukocytenformen gegeben werden.

Bei dieser Gelegenheit sei nochmals hervorgehoben, was in gleicher Weise auch für die übrigen untersuchten Fälle von Myelämie gilt, daß

Digitized by Google

spezifische Körper in den typischen eosinophilen Leukocyten, die gerade im Falle Delago recht häufig waren, niemals gesehen wurden. In den mehrkernigen Leukocyten sind sie äußerst spärlich, unter den zahlreichen Blutpräparaten, die ich daraufhin untersuchen konnte, wurde nur in einem Falle eine diesbezügliche Beobachtung gemacht. In Leukocyten mit eingebuchtetem Kerne (den sogenannten Übergangsformen) sind die spezifischen Körper ziemlich häufig; in den Myelocyten wurden sie gleichfalls, wenn auch nicht sehr oft gesehen, ihr hauptsächlichstes Domizil sind in der Mehrzahl der untersuchten Fälle jedenfalls die einkernig kleinen und großen Leukocyten.

Bei dem zweiten Falle (Kremlicka) der obigen Zusammenstellung wurden in einem alten Trockenpräparate (10. Mai 1896) gezählt:

Leukocyten mit spezifischen Körpern	0.8 %
Einkernig kleine und große Leukocyten	25.6 „
Eingebuchtete und mehrkernige Leukocyten	52.3 „
Myelocyten	21.3 „

Bei dem dritten Falle (Seier) der obigen Zusammenstellung wurden in einem alten Trockenpräparate (15. September 1896) gezählt:

Leukocyten mit spezifischen Körpern	3.3 %
Einkernig kleine und große Leukocyten	20.8 „
Eingebuchtete und mehrkernige Leukocyten	50.0 „
Myelocyten	25.9 „

Bei dem vierten Falle (Czerczinski) der obigen Zusammenstellung wurden in einem Präparate gezählt:

Leukocyten mit spezifischen Körpern	5.4 %
Einkernig kleine und große Leukocyten	21.6 „
Eingebuchtete und mehrkernige Leukocyten	56.8 „
Myelocyten	16.2 „

Bei dem fünften Falle (Joh. Renner) der obigen Zusammenstellung wurden in einem Präparate gezählt:

Leukocyten mit spezifischen Körpern	25.0 %
Einkernig kleine und große Leukocyten	29.3 „
Eingebuchtete und mehrkernige Leukocyten	31.0 „
Myelocyten	14.7 „

Bei dem sechsten Falle der obigen Zusammenstellung (Janos Lanczur) wurden in einem Präparate gezählt:

Leukocyten mit spezifischen Körpern	5.0 %
Einkernig kleine und große Leukocyten	11.6 „
Eingebuchtete und mehrkernige Leukocyten	49.0 „
Myelocyten	34.4 „

Bei dem siebenten Falle der obigen Zusammenstellung (Jvan Cserui) wurden in einem Präparate gezählt:

Leukocyten mit spezifischen Körpern	3.8 %
Einkernig kleine und große Leukocyten	9.8 „
Eingebuchtete und mehrkernige Leukocyten	54.0 „
Myelocyten	32.4 „

Bei dem achten Falle (ambulatorische Frau) der obigen Zusammenstellung wurden an einem Präparat gezählt:

Leukocyten mit spezifischen Körpern	5.0 %
Einkernig kleine und große Leukocyten	12.8 „
Eingebuchtete und mehrkernige Leukocyten	53.0 „
Myelocyten	29.2 „

Digitized by Google

Bei dem neunten Falle (Höfer Karl) der obigen Zusammenstellung wurden im Mittel aus zwei Präparaten gezählt:

Leukocyten mit spezifischen Körpern	1.9%
Einkernig kleine und große Leukocyten	4.2 „
Eingebuchtete und mehrkernige Leukocyten	62.5 „
Myelocyten	31.4 „

In diesem Falle war die Zahl der eingebuchteten und mehrkernigen Leukocyten eine so große, daß an eine Beeinflußung des hämatologischen Blutbildes durch einen interkurrenten entzündlichen Prozeß oder durch eine Infektionskrankheit gedacht wurde. Die diesbezüglich beim damaligen Vorstande der propädeutischen Klinik in Prag (Hofrat Prof. Dr. Knoll) eingeholten Erkundigungen ergaben jedoch nach dieser Richtung ein völlig negatives Resultat. Der Nachweis der spezifischen Körper im Blute, der große Gehalt an Myelocyten, sowie die später hinzugekommene Untersuchung der Leichenorgane konnten keinen Zweifel darüber aufkommen lassen, daß Myelämie vorlag.

Im zehnten Falle der obigen Zusammenstellung konnte in einem Präparate gezählt werden:

Leukocyten mit spezifischen Körpern	1.7%
Einkernig kleine und große Leukocyten	18.2 „
(davon einkernig klein	6.2 „)
Eingebuchtete und mehrkernige Leukocyten	44.2 „
Myelocyten	35.9 „

Im elften Falle konnte nur in zwei Präparaten die Anwesenheit spezifischer Körper festgestellt werden, eine genauere Auszählung war jedoch wegen ungenügender Konservierung der Präparate nicht möglich.

Was nun den zwölften Fall der oben angeführten Zusammenstellung anbelangt (Skopan), so habe ich bereits früher (S. 25) einige diesbezügliche Daten angeführt. Ich muß hier noch bemerken, daß spezifische Körper in ihren gut und charakteristisch entwickelten Formen in den mir zur Verfügung stehenden Bluttrockenpräparaten nur äusserst spärlich nachgewiesen werden konnten. Es geht daher schon deshalb nicht an, diesen Fall zu den Formen der Lymphämie hinzuzurechnen, worauf allerdings das hämatologische Blutbild im großen und ganzen hinweist; ausserdem waren in den Blutpräparaten ganz vereinzelte Formen großer sogenannter hypertrophischer Leukocyten vorhanden, die von dem Typus großer Lymphocyten entschieden abwichen. Ihr Kern war manchmal kreisrund, manchmal aber eingebuchtet oder auch ein- und abgeschnürt, besaß somit bereits den Charakter von „Übergangsformen", ihr Protoplasma war nicht auf einen schmalen Saum um den Kern herum beschränkt, sondern war oft stark verbreitert und mit feinen Granulis erfüllt. Einzelne dieser Zellen erwiesen sich bei der Triacidfärbung als typische „Myelocyten", die geringe Menge derselben gestattete jedoch keinen bestimmten Schluß aus diesem Befunde zu ziehen.

Dazu kam weiter, daß von klinischer Seite die Mitbeteiligung von Milz und Knochenmark am Krankheitsprozesse in diesem Falle betont wurde, und daß auch bei der Leichenöffnung (Hofrat Prof. Dr. Chiari in Prag) eine starke Hypertrophie von Lymphdrüsen und Milz, sowie eine Mitbeteiligung des Knochenmarkes konstatiert worden war, was ja auch bei reiner Lymphämie vorhanden sein kann. Die eigene Untersuchung der blutzellenbildenden Organe, die mir durch das liebenswürdige Entgegenkommen von Hofrat Prof. Chiari möglich war, ergab nun in allen

Digitized by Google

Organen eine kleinzellige, lymphocytäre, dichte Infiltration mit Erhaltung des Lymphoidgewebes, wie sie den Veränderungen bei Lymphämie entspricht. Das gilt im gleichen Grade für Lymphdrüsen, Milz und Knochenmark; in keinem dieser Organe war Myeloidgewebe nachweisbar, und auch das Knochenmark zeigte im Schnitte nirgends den myeloiden Typus, der wahrscheinlich den pyoiden Veränderungen des Knochenmarkes nach Neumann[1]) entspricht (Walz[2])), sondern überall eine dichte Einlagerung von kleinzelligen lymphatischen Elementen, wahrscheinlich der lymphadenoiden Hyperplasie Neumanns entsprechend.

Die Untersuchung der blutzellenbildenden Organe auf die oben geschilderten „grünen Zellen", die einen so konstanten und typischen Befund in den drei untersuchten Fällen von Myelämie ergeben hatten, blieb in diesem Falle vollständig resultatlos, sie konnten in zahlreichen daraufhin untersuchten Präparaten nicht gefunden werden, indessen gestattet auch dieses negative Ergebnis keinen sicheren Schluß zu ziehen, da die betreffenden Organe in Formalin gehärtet waren, das, wie ich mich in eigenen Kontrolluntersuchungen beim Falle Delago (und auch bei dem später zu erwähnenden Falle Stecher) überzeugt hatte, für die färberische Darstellung der betreffenden grünen Zellen ungeeignet ist. Es wäre also immerhin möglich, daß vereinzelte grüne Zellen in den blutzellenbildenden Organen vorhanden waren, allein wegen der ungeeigneten Härtungsmethode nicht zur Darstellung gebracht werden konnten.

Es muß daher unentschieden bleiben, ob dieser zwölfte Fall der obigen Zusammenstellung eine Mischform von Myelämie und Lymphämie oder einen reinen Fall von Lymphämie darstellt. Der spärliche Nachweis echter Myelocyten im Blute, der anfänglich die Auffassung dieses Falles als eine Mischform nahelegte, spricht wohl nicht unbedingt für eine solche Deutung; andrerseits ist aber auch die Zuzählung dieses Falles zu der lymphämischen Form der Leukämie aus dem bereits angeführten Grunde nicht möglich. Gerade solche Fälle weisen aber darauf hin, wie wichtig die richtig durchgeführte Untersuchung des Blutes und der blutzellenbildenden Organe auf spezifische Körper für die Auffassung derselben zu werden verspricht.

Jedenfalls geht aber aus diesem Falle hervor, was ja, wie bereits betont wurde, auch von Weiss und anderen bemerkt wird, daß die klinisch nachweisbare Volumszunahme von Lymphdrüsen und Milz und die Mitbeteiligung des Knochenmarks in hämatologischer Beziehung nicht mit dem Bilde der Myelämie einhergehen müssen, sondern daß ein Fall, der klinisch und nach den groben Veränderungen auch pathologisch-anatomisch als eine lymphatisch-lineal-myelogene Form von Leukämie bezeichnet werden muß, hämatologisch im wesentlichen das Bild einer Lymphämie darbieten kann. Für die Erklärung solcher Fälle hat bereits Virchow[3]) die Annahme gemacht, daß die Größe der Organerkrankung nicht in einem konstanten Verhältnisse zu der Ausbildung der entsprechenden Blutveränderung zu stehen brauche, sondern daß wahrscheinlich der Grad der Erkrankung in den einzelnen Organen das Blutbild bestimmen dürfte. Weiss[4]) führt in einem Falle lineal-lymphatisch-myelogener Leukämie das vorhandene

[1]) Berliner klinische Wochenschr. 1878 Nr. 6 ff.
[2]) Arbeiten auf dem Gebiete d. patholog. Anat. etc. aus dem pathol. anat. Institute zu Tübingen Bd. II. Heft 3 Braunschweig 1899. S. 489.
[3]) Ges. Abhandlungen S. 199 f.
[4]) Hämatolog. Untersuchungen. Wien 1896. S. 91 f.

Digitized by Google

Blutbild der Lymphämie auf die Mitbeteiligung der lymphatischen Apparate des Darmes zurück. Es soll hier auf weitere analoge Fälle und die namentlich von Walz dargelegte Art ihres Zustandekommens nicht weiter eingegangen werden, wir werden darauf später noch zurückzukommen haben; es genügt hier für solche Fälle die Inkongruenz zwischen dem hämatologischen Befund und der Beteiligung der blutzellenbildenden Organe betont zu haben.

Aus den angeführten Zählungen geht jedenfalls hervor, daß bei den verschiedenen Fällen von Myelämie und auch bei dem gleichen zu verschiedenen Zeiten untersuchten Falle sehr wechselnde Verhältnisse bezüglich der Anwesenheit von Leukocyten mit spezifischen Körpern im peripheren Blute herrschen können, und daß eine einmalige Untersuchung nicht genügt, um die diesbezüglichen Verhältnisse beurteilen zu können. Wohl aber darf ich darauf hinweisen, daß sie in keinem der daraufhin untersuchten Fälle von Myelämie daselbst gefehlt haben. Die nach dieser Richtung hin exceptionelle Stellung des zwölften Falles (Skopan) wurde bereits hervorgehoben.

In dem durch Punktion am Lebenden gewonnenen Milzsafte wurden die spezifischen Körper weit reichlicher als im peripheren Blute (in einem Falle) gefunden, und ich möchte an dieser Stelle noch hervorheben, daß sie in dem Leichenblute des betreffenden Falles (Delago) nicht nachgewiesen werden konnten.

Kapitel IX.

Die Deutung der spezifischen Körper bei Myelämie. Haemamoeba leukämiae magna.

Aus den vorausgehenden Beobachtungen geht hervor, daß die spezifischen Körper des myelämischen Blutes mit den bisher bekannten morphotischen Elementen des Blutes nicht identifiziert werden können, daß sie für die erwähnte Erkrankung spezifische Bildungen darstellen, und daß gerade wegen dieses Verhaltens der Gedanke einer Auffassung der spezifischen Körper als parasitäre Bildungen nahe gelegt wird. Es konnte eine Reihe von Erscheinungen festgestellt werden (Segmentierung, Geißelformen, Sichel- oder Navikelform, Beobachtung am frischen Blute), welche geradezu zu Vergleichungen mit analogen Erscheinungen an den Malariaparasiten der roten Blutkörperchen aufforderten, und es konnten im Vorausgehenden bereits mancherlei Ähnlichkeiten und Differenzen der beiden Gebilde hervorgehoben werden.

Hält man nun zunächst diesen Gedanken über die parasitäre Natur der spezifischen Körper fest, so wird man dieselben aus den im vorausgehenden geschilderten Gründen als Leukocytenparasiten bezeichnen müssen, für welche, wie bereits erwähnt wurde, Danilewsky den Namen der Leukocytozoa eingeführt hat. Wie für die Malaria- und ihnen verwandte Parasiten die roten Blutkörperchen den Sitz und den Nährboden darstellen, in dem sie im Blute und den blutzellenbildenden

Digitized by Google

Organen ihre Entwickelung durchmachen, so würden dann die spezifischen Körper bei Myelämie Parasiten der weissen Blutkörperchen darstellen, die in ihrer Ernährung auf diese Zellen angewiesen sind, und auch in ihnen ihre Entwickelung durchmachen. Der Gruppe der Erythrocytozoa würde dann jene der Leukocytozoa gegenüberstehen.

Im folgenden soll nun die Frage nach der parasitären Natur der spezifischen Körper näher erörtert und an die Frage herangetreten werden, ob die verschiedenen an den spezifischen Körpern beobachteten Erscheinungen mit einer solchen Annahme vereinbarlich sind, und ob es auf Grund der bisherigen Beobachtungen bereits möglich ist, die Stellung des vermeintlichen Parasiten im zoologischen Systeme zu bestimmen. Es wird bei dieser Darstellung eine Wiederholung einzelner im Vorausgehenden bereits besprochener Beobachtungen nicht zu umgehen sein. Die strikten Beweise für die parasitäre Natur der spezifischen Körper werden nur durch die gelungene Übertragung derselben auf ein anderes Tier, sowie durch die künstliche Kultur derselben erbracht werden können; auf diese beiden Punkte werden wir später einzugehen haben.

Über Leukocytenschmarotzer liegen bis jetzt nur verhältnismäßig wenig Beobachtungen vor, während wir bereits eine ganze Reihe von Erfahrungen über Parasiten der roten Blutkörperchen und auch sonstiger zelliger Elemente bei niedern und höhern Tieren besitzen. Ja man wird sogar sagen müssen, daß die Metschnikoff'sche Lehre von der phagocytären Thätigkeit der Leukocyten, sowie die Ermittelungen Buchner's und seiner Schüler über die Alexinwirkung der Leukocyten, der Annahme von vornherein nicht günstig ist, dass zellige Elemente, welche den bakteriellen Parasiten gegenüber auf Grund der genannten Lehre so wesentliche Abwehrvorrichtungen besitzen, anderen Parasiten gegenüber geradezu als Wirtszellen und als ihr Nährboden dienen sollen. Daß aber in einem solchen Argumente kein wesentlicher Grund gegen die Annahme von Leukocytenschmarotzern gelegen sein kann, braucht wohl nicht besonders betont zu werden. Giebt es doch auch unter den pathogenen Bakterien Formen, welche ihre Entwickelung oder doch einen Teil derselben in den Leukocyten und anderen verwandten Zellen durchmachen können (Gonokokken, Lepra); die Abwehr- und Schutzvorrichtungen der Leukocyten, wenn sie überhaupt auch für unsern Fall in Betracht kommen, dürften eben den verschiedenen Leukocytenschmarotzern gegenüber in verschiedenem Grade wirksam sein.

Was bisher über Leukocytenschmarotzer, abgesehen von den Erscheinungen der bakteriellen Phagocytose, bekannt ist, bezieht sich nahezu ausschließlich auf das Verhalten der weißen Blutkörperchen gegenüber den Malariaparasiten und den ihnen verwandten Schmarotzern bei Säugetieren und Vögeln. Schon Golgi[1]) hatte darauf aufmerksam gemacht, daß weiße Blutkörperchen gelegentlich das durch die Thätigkeit der Malariaparasiten entstehende Blutpigment enthalten, und hat diese Erscheinung auf phagocytäre Verhältnisse zurückgeführt, welche gelegentlich auch zur Aufnahme von Malariaparasiten selbst in weiße Blutkörperchen führen können. Diese Erscheinung wurde mehrfach bestätigt, zuletzt auch von Ziemann[2]), der die Anschauung vertritt, daß es sich in derartigen Fällen um degenerierte Parasiten, handelt und daß die Malariaparasiten in weißen Blutkörperchen sich nicht fortentwickeln können,

[1]) Archives ital. de biologie 1889. T. 11.
[2]) Über Malaria- und andere Blutparasiten etc. Jena 1898. S. 128 f.

Digitized by Google

da die Leukocyten sich in erster Linie nur der sterilen Parasitenformen bemächtigen, während Golgi[1]) und Monti[2]) auch eine Fortentwickelung des Parasiten in Leukocyten und eine Zerstörung der Wirtszelle durch den Parasiten beobachtet haben. Vincent[3]) hat die Beziehungen der weißen Blutkörperchen zu den Malariaparasiten genauer verfolgt und findet die letzteren namentlich in den kleinen Lymphocyten, niemals in den eosinophilen Leukocyten enthalten[4]), auch segmentierte Parasiten wurden in den Leukocyten nachgewiesen; die Frage der Fortentwickelung der Malariaparasiten in Leukocyten wird jedoch von Vincent offen gelassen, während sich Barbacci[5]) entschieden zu Gunsten einer solchen Entwickelung ausspricht, auf dessen eingehendes Referat über Malaria an dieser Stelle verwiesen sei.

Am eingehendsten hat sich Danilewsky[6]) mit den Leukocytenschmarotzern beschäftigt, er hat auch die Bezeichnung „Leukocytozoa" zum erstenmale verwendet. Ich kann mich bei der Besprechung seiner Beobachtungen nur auf die eben angeführte Arbeit beziehen, während seine Parasitologie comparée du sang (Kharkoff 1889) mir nicht zugänglich war.

Danilewsky hat bei zahlreichen Vögeln in den roten Blutzellen Parasiten gesehen, die er als den Malariaparasiten des Menschen verwandte Arten anspricht (Drepanidium, Polymitus etc.). Bei Eulen konnte er nun sowohl im Blute, häufiger aber in Milz und Knochenmark die gleichen Parasiten innerhalb von Leukocyten beobachten, doch waren die mit Parasiten behafteten Leukocyten stets geringer an Zahl als die entsprechenden Erythrocyten. Einzelne Leukocytozoen waren nun zweifellos im Stadium der Degeneration, andere jedoch ebenso sicher in Vermehrung und Fortentwickelung nachweisbar; auch konnte das Erscheinen von beweglichen Fortsätzen an den eingeschlossenen Leukocytozoen konstatiert werden.

In einer folgenden Untersuchung bespricht Danilewsky[7]) die Aufnahme von Blutparasiten der Schildkröte in Phagocyten des Froschblutes, wobei es sich aber hauptsächlich um degenerative Veränderungen handelt; auch beim Vermengen von malarischem Vogelblut mit Froschblut konnte die gleiche Beobachtung verfolgt und hier festgestellt werden, daß auch die grobgranulierten Leukocyten des Vogel-(Eulen-)blutes sich an der Phagocytose beteiligen. Danilewsky ist der Meinung, daß auch im malarisch infizierten Vogelorganismus analoge Verhältnisse auftreten, die im Grunde genommen doch nur eine besondere Art von Phagocytose darstellen.

Auch Ziemann[8]) hat die Blutparasiten der Vögel eingehend verfolgt und sie bei zahlreichen Vogelarten konstatiert. Im allgemeinen steht er auf dem Standpunkte, daß diese Parasiten der Vögel mit den Malariaparasiten des Menschen nicht völlig analogisiert werden dürfen. Bei dem einen Typus (A) dieser Vogelparasiten sah er überhaupt niemals

---

1) Deutsch. mediz. Wochenschr. 1894. Nr. 13, 14.
2) Citiert nach Barbacci vgl. 5
3) Annales de l'Institut Pasteur 1897. Nr. 12.
4) Es sei hiebei daran erinnert, daß auch die spezifischen Körper bei Myelämie niemals in eosinophilen Leukocyten gefunden wurden.
5) Neuere Arbeiten über Malaria. Zusammenfassendes Referat. 1892—1897. Centralbl. f. allgem. Pathol. etc. 1899. Bd. 10. Nr. 2, 3. S. 138.
6) Annales de l'Institut Pasteur 1890. T. IV. pg. 427.
7) Ebendaselbst S. 432.
8) l. c. pg. 104.

Digitized by Google

Sporulationsformen in den roten Blutkörperchen, glaubt aber solche bei Buchfinken auf Helgoland im Protoplasmaleibe von Leukocyten in Milz und Knochenmark gesehen zu haben; bei Buchfinken und der Sumpfohreule auf Helgoland konnten im Blute auch echte Leukocytozoen gefunden werden, welche mit den sofort bei dem Steinkauz zu erwähnenden Formen eine gewisse Ähnlichkeit haben.

Bei dem zweiten Typus (B) kommt eine wie es scheint geringgradige Vermehrungsfähigkeit in den roten Blutkörperchen (beim Turmfalken) vor, in Leukocyten wurden dieselben nicht angetroffen.

Bei dem dritten Typus (C) fanden sich bei einem Kirschkernbeißer und zwei Grünlingen alle Stadien der Entwickelung in den roten Blutkörperchen vor. Beim Kirschkernbeißer waren zuweilen auch in Leukocyten chromatinhaltige jüngere Parasiten zu sehen, doch läßt es Ziemann unentschieden, ob es sich dabei nicht um einen postmortalen Befund handelt; eine Pigmentierung der in den Leukocyten vorhandenen Parasiten konnte Ziemann nicht nachweisen.

Dagegen fand Ziemann beim Steinkauz (Athene noctua) eine neue Parasitenform, die wahrscheinlich mit den früher erwähnten, von Danilewsky beschriebenen leukocytozoen Parasiten identisch ist. Wie es scheint, handelt es sich dabei um einen Parasiten, der nur in Leukocyten vorkommt, aber auch hier ist nach Ziemann eine Infektion von vollkommen normalen Leukocyten durch den Parasiten ausgeschlossen, dessen Vermehrungsform bisher mit Sicherheit noch nicht erschlossen ist, während Danilewsky eine Vermehrung der Parasiten im weißen Blutkörperchen annimmt. Es kann mithin auch für diese Form des Parasiten noch nicht ausgesagt werden, ob ein echter Leukocytenschmarotzer vorliegt, oder ob es sich nur um eine gelegentliche Infektion bereits degenerierter Leukocyten durch den Parasiten, oder um phagocytäre Einschlüsse des Parasiten in die Leukocyten handelt.

In jüngster Zeit hat Giglio-Tos[1]) einen hieher gehörigen Befund mitgeteilt, indem er bei einem Frosche in den spindelförmigen Leukocyten (Thrombocyten), die von einzelnen Autoren für eine eigene Leukocytenart angesprochen werden, vereinzelte Exemplare eines Parasiten vorfand, der nach seinem Vermehrungsmodus als eine Coccidie angesehen werden müßte. Der Befund war jedoch nur ein gelegentlicher und konnte nicht wiederholt werden, es kann daher zunächst über die Bedeutung dieses Parasiten eine bestimmte Äußerung nicht abgegeben werden.

Es geht nun aus den früher gemachten Angaben über das Verhalten der spezifischen Körper im myelämischen Blute hervor, daß sie zu den eben erwähnten leukocytozoen Parasiten bei Vögeln wohl kaum in näherer Beziehung stehen dürften. Die spezifischen Körper des myelämischen Blutes können als Parasiten nur die Stellung von echten Leukocytenschmarotzern haben, sie sind als Parasiten jedenfalls echte Leukocytozoen, die in oder an den Leukocyten nicht nur ihren Sitz und Wohnort haben, die vielmehr wahrscheinlich ihre ganze Entwickelung und Fortpflanzung in den weißen Blutzellen durchmachen. Die Leukocyten stellen die eigentlichen Wirtszellen des Parasiten bei der Myelämie dar, und da ich bisher vergeblich in anderen Zellen bei dem genannten Krankheitsprozeß (rote Blutkörperchen oder andere Gewebszellen) nach diesem Parasiten gesucht habe, so wird man ihn einer Terminologie von

1) Archives italiennes de Biologie 1898. T. XXX. pg. 130.

Digitized by Google

L. Pfeiffer [1]) folgend als einen monophagen Parasiten bezeichnen dürfen. Auch in den blutzellenbildenden Organen findet sich der Parasit intravital und postmortal nur in den lymphoiden Elementen kleinerer oder größerer Art, er wahrt also auch hier seinen monophagen Charakter.

Unter den Leukocyten des Blutes sind es namentlich die einkernigen kleinen und größeren Formen, die dem Parasiten als Aufenthalt dienen, und wir werden wohl sagen dürfen, daß er wahrscheinlich in diesen die für seine Existenz günstigsten Lebensbedingungen vorfindet, was nicht ausschließt, daß er gelegentlich auch in anderen leukocytären Elementen angetroffen werden kann (polynukleäre Leukocyten). Der Nachweis des Parasiten an den typischen Myelocyten (den einkernigen neutrophilen Markzellen) spricht wohl nicht gegen die obige Annahme, da ja auch diese Formen streng genommen ihrer Beschaffenheit nach zu den Lymphocyten gehören. Da nun die einkernigen Lymphocyten höchstwahrscheinlich als Jugendformen der Leukocyten, jedenfalls aber als solche zu bezeichnen sind, die vorwiegend innerhalb der blutzellenbildenden Organe vorkommen und aus diesen in die Blutbahn übergeführt werden, so wird man die obige Annahme auch dahin ausdrücken können, daß der Parasit hauptsächlich in den Jugendformen der Leukocyten seine günstigsten Existenzbedingungen vorfindet. Es erklärt sich daraus auch der bereits früher erwähnte Befund in ungezwungener Weise, daß beim Menschen wenigstens der Parasit in so reichlichen Mengen innerhalb der blutzellenbildenden Organe des Lebenden vorkommt, von denen allerdings nur die Milz untersucht werden konnte.

Die Infektion der Leukocyten durch den Parasiten ist oft nur eine sogenannte „Einzelinfektion“ (Pfeiffer [2])), es findet sich der Parasit, sei es in den kleineren, sei es in den größeren Formen nur in der Einzahl im Leukocyten vor (Figg. 19, 20, 23, 24, 38, 50), viel häufiger, ja geradezu als Regel liegt eine „Mehrlingsinfektion“ der Leukocyten vor (Figg. 25, 27, 28, 29, 31, 33, 40—46, 47—49, 52—58, 65—67), und dann können vielfach die gleichen, oft aber auch verschiedene oder doch wenigstens verschieden große Entwickelungsstadien des Parasiten am gleichen Leukocyten beobachtet werden.

Der Parasit ist in verschiedenen Formen frei im Blutplasma beobachtet worden, es ist aber nicht auszuschließen, daß diese freien Formen in vielen Fällen künstlich bei der Präparation von ihren Wirtszellen abgetrennt wurden. Ich bin auf Grund der gegenwärtigen Beobachtungen geneigt, den Parasiten für einen obligaten Leukocytenschmarotzer anzusehen, der seine ganze Entwickelung im Leukocyten durchmacht und denselben wahrscheinlich nur vorübergehend verläßt, wenn er ihm nicht mehr genügende Nahrung zu gewähren vermag, um dann wieder eine neue Wirtszelle aufzusuchen. Ich habe keine Anhaltspunkte dafür auffinden können, daß eine Entwickelung und Vermehrung des Parasiten auch außerhalb von Leukocyten im Blutplasma erfolgen kann.

Der Parasit ist im frischen, nicht fixierten und gefärbten Blute nur sehr schwer sichtbar; er besitzt höchstwahrscheinlich das gleiche Lichtbrechungsvermögen wie der Leukocyt und kann daher, so weit er in ihm gelegen ist, von diesem nicht unterschieden werden. Außerhalb

[1]) Die Zellenerkrankungen und die Geschwulstbildungen durch Sporozoen. Jena 1893.

[2]) l. c. S. 87 f.

Digitized by Google

von Leukocyten glaube ich ihn in vereinzelten Fällen gesehen zu haben, eine volle Sicherheit konnte jedoch hierüber am Menschenblute nicht erlangt werden, erst die Beobachtungen am infizierten Tiere gewährten nähere Einblicke in diese Verhältnisse, auf die ich daher erst später bei Besprechung dieses Gegenstandes eingehen werde. Jedenfalls ist Nachdruck darauf zu legen, daß es sich um bewegungsfähige Gebilde handelt; über die Art der Bewegung haben gleichfalls erst die Beobachtungen am infizierten Tiere einigen Aufschluß gebracht. Der Parasit muß mithin als schwer sichtbar und nach den vorausgeschilderten Erfahrungen auch als schwer färbbar bezeichnet werden, Verhältnisse, die für den Umstand, daß derselbe sich bisher der Beobachtung entziehen konnte, gewiß verantwortlich zu machen sind.

Die Formgestaltung des Parasiten ist eine sehr mannigfache, es könnte aber bei der schon mehrfach betonten Beziehung dieses Parasiten zu den Malariaparasiten nur zu Mißverständnissen führen, wenn man ihn als einen polymorphen Parasiten bezeichnen würde. In dem Sinne, in welchem Laveran den Malariaparasiten als einen polymorphen anspricht, könnte bei dem Myelämieparasiten schon deshalb von einem Polymorphismus nicht die Rede sein, weil hier dem Polymorphismus des Parasiten nicht, wie nach der Auffassung Laveran's bei der Malaria, ein Wechsel der Krankheitserscheinungen entspricht. Ich möchte daher in unserem Falle viel eher von einer mannigfachen Formgestaltung sprechen, die ich auf die Beweglichkeit des Parasiten, vielleicht aber auch auf die vorwiegend verwendete Untersuchungsmethode im angetrockneten Blutpräparate zurückzuführen geneigt bin.

Als die Grundform des Parasiten wird wohl seine Amöbenform bezeichnet werden müssen, innerhalb welcher gleichfalls eine mannigfache Formgestaltung möglich ist. Sieht man die aus der Sporulation oder Segmentation hervorgehenden Formen als die Jugendformen an (Figg. 28, 53, 54, 58, 67), so wird man diese als kleinste Scheibchen oder Schollen bezeichnen müssen, innerhalb welcher oft noch bei günstiger Lagerung ein kernartiger Innenkörper erkannt werden kann (Figg. 28, 67). Diese Scheibchen haben eine große Ähnlichkeit mit den bei der Sporulation der Malariaparasiten entstehenden Jugendformen. Durch weiteres Wachstum dieser Scheibchen der Myelämieparasiten entstehen die verschieden großen typischen Amöbenformen, die vielfach vollständige Kugelform aufweisen, und zwar wahrscheinlich dadurch, daß durch die angewandte Färbungsmethode das früher erwähnte Ectoplasma der Amöben nicht oder nur unvollständig mitgefärbt ist. Auch in den großen Kugelformen der Amöben können ein- oder mehrere kernartige Innenkörper enthalten sein. Diese großen Amöbenformen zerfallen bei der Sporulation wieder, wahrscheinlich durch einfache Teilung, in mehrere kleine Jugendformen; die Kleinheit des Objektes gestattet übrigens vorläufig nicht, sich über die Art der Teilung näher auszusprechen. Ich habe zwar, um dieser Frage näher zu treten, mehrfach versucht die Ziemannsche Methode der Chromatinfärbung[1]) auch auf unsern Parasiten anzuwenden, habe aber mit derselben überhaupt keine Tinktion der betreffenden Gebilde erzielen können. Eine Hüllen- oder Cystenbildung habe ich bei keiner der überhaupt gesehenen Parasitenformen bei Myelämie wahrnehmen können, es darf daher füglich von einem hüllenlosen Parasiten gesprochen werden.

Zum Formenkreis des Parasiten gehören höchstwahrscheinlich auch

[1]) l. c. pg. 146 f.

Digitized by Google

die Sichel- oder Navikelformen (Fig. 28—32), über deren Bedeutung ich mich bereits früher ausgesprochen habe. Bei den Malariaparasiten wurden die Sichel- oder Halbmondformen von Ziemann als sterile Gebilde gedeutet, bei den Myelämieparasiten ist das schon deshalb nicht statthaft, weil in ihnen ganz deutliche kernartige Innenkörper vielfach erkannt werden konnten. Ich habe bereits oben der Vermutung Ausdruck gegeben, daß diese Sichelformen möglicherweise zu einer zweiten Art der Neubildung des Parasiten in näherer Beziehung stehen (dimorphe Entwickelung des Parasiten). Auch über die im Parasiten gelegentlich auftretenden Differenzierungen, über die Gegenwart von kernähnlichen Gebilden, sowie von hellen vakuolenartigen Höfen in ihnen, über die Trennung in ein Ento- und Ektoplasma, über die Geißelformen desselben, habe ich früher bereits die nötigen Angaben gemacht.

Die Beobachtungen am frischen und am fixierten Objekte legen es nahe, daß der Parasit eine völlig homogene Beschaffenheit besitzt; ob die am frischen Objekte gesehenen, allmählich sich entwickelnden, stärker lichtbrechenden, granulaähnlichen Körnchen in seinem Innern sogenannte chromatoide oder plastische Granulationen, Vakuolen oder Degenerationserscheinungen des Parasiten darstellen, konnte nicht entschieden werden. Die später mitzuteilenden Beobachtungen am Blute der infizierten Kaninchen werden darüber teilweise wenigstens nähere Aufschlüsse erbringen. Insofern nun nicht im Innern des Parasiten gewisse Differenzierungen hervortreten, ist auch am gefärbten Präparate sein Aussehen in der Regel ein homogenes und seine metachromatische Färbung bei Einhaltung der erwähnten Färbungsmethode wahrscheinlich darauf zurückzuführen, daß sich im Protoplasma des Parasiten eine durch Alkoholeinwirkung sich verändernde und in gewissen Farben sich metachromatisch färbende Substanz befinden dürfte.

Über die Größe des Parasiten im myelämischen Blute unterlasse ich es wegen der wechselnden Formen desselben und wegen der für die Darstellung vorwiegend verwendeten Methode, bestimmte Angaben zu machen, so viel aber kann jedenfalls gesagt werden, daß die großen Amöbenformen recht beträchtliche Größen erreichen können, die der Größe eines roten Blutkörperchens nahekommen, ja sie gelegentlich auch übertreffen können. Man ist daher wohl berechtigt, von einem großen Parasiten zu sprechen, der allerdings auch in sehr kleinen Formen auftreten kann.

Gegenüber der reichlichen Formgestaltung des Parasiten dürfte wohl die Frage aufgeworfen werden, ob denn alle bei Myelämie gesehenen und zum Teil hier auch abgebildeten Formen des Parasiten der gleichen oder verschiedenen Arten angehören? Ich möchte nun an dieser Stelle nochmals darauf hinweisen, daß ich mich, wie ja bereits eingehend erörtert wurde, nach Thunlichkeit davor zu schützen versuchte, daß nicht verschiedenartige, nicht zusammengehörige Gebilde unter der Bezeichnung der spezifischen Körper zusammengefaßt werden. Auf die soeben aufgeworfene Frage aber wird erst dann eine strikte Antwort zu geben möglich sein, wenn die künstliche Kultur des betreffenden Parasiten gelingt. Vorläufig glaube ich jedoch, daß ein zwingender Grund nicht vorliegt, um die verschiedenen Formen als den Ausdruck verschiedener Parasitenspecies ansprechen zu müssen. Dies gilt, wie ja ohne weiteres einleuchtend ist, für die verschiedenen kleinen und großen Amöbenformen, deren Formveränderungen durch Eigenbewegungen und durch Wachstumsverschiedenheiten bedingt sein können. Dies gilt aber

Digitized by Google

auch für die Sichelformen, die vielleicht noch am ehesten den Eindruck einer gesonderten Parasitenspecies machen könnten; es muß aber dem gegenüber darauf hingewiesen werden, daß die Fortpflanzung durch Amöben- und durch Sichelkeime bei zahlreichen Protozoen innerhalb der gleichen Art sichergestellt ist. Und dies gilt endlich auch von den sogenannten Geißelformen, die, wie im vorausgehenden bereits erörtert wurde, gleichfalls, wie auch bei den Malariaparasiten, aus den Amöbenformen als sogenannte Polymitusformen (Wasielewski) abgeleitet werden können (Fig. 55, 56, 71) und durchaus nicht mit Notwendigkeit auf eine eigene geißelführende Parasitenart hinweisen. Wir werden bei Erörterung der Verhältnisse am infizierten Tiere noch weitere Stützen dieser Auffassung kennen lernen.

In der reichen Formengliederung des Parasiten können daher als Grundformen hervorgehoben werden: 1. Die Jugendformen, kleine amöbenähnliche, Scheibchen- oder schollige Bildungen, die auch als Sichelformen auftreten können; 2. heranwachsende und ausgewachsene große Amöbenformen, die auch als Sichelformen, unter gewissen Verhältnissen aber auch als Geißelkörper erscheinen können, und 3. die Morulaform, die als der Ausdruck einer Neubildung (Sporulation) des Parasiten anzusprechen ist; sie ist nicht immer vollständig ausgeprägt und läßt keine bestimmte Gesetzmäßigkeit der Teilungsformen erkennen; damit erscheint der Formenkreis des Parasiten im strömenden Blute bei Myelämie nach den bisherigen Befunden erschöpft zu sein.

In den blutzellenbildenden Organen des lebenden Individuums ist der Parasit, insoferne eine Verallgemeinerung der an der Milz gemachten Beobachtung statthaft ist, reichlich und wahrscheinlich reichlicher als im strömenden Blute vorhanden, so daß diese Organe möglicherweise geradezu als Keim- und Brutstätten des Parasiten anzusprechen sind. Der Formenkreis und der leukocytäre Parasitismus erwies sich bei der Untersuchung des durch Punktion gewonnenen Milzsaftes gleichartig jenem des peripheren Blutes, doch scheinen hier auch Formen vorzukommen, die möglicherweise auf degenerative Zustände des Parasiten innerhalb der Zelle hinweisen; auch im peripheren Blute wurden vereinzelte derartige Formen gesehen, da mir aber noch genügende Erfahrungen über dieselben fehlen, so will ich mich zunächst mit dieser Bemerkung begnügen.

Im Leichenblute (Herzblut) eines myelämischen Individuums wurde der Parasit nicht mehr gefunden, und ebenso sucht man vergebens in den blutzellenbildenden Organen der Leiche nach den aus dem peripheren Blute bekannten Formen des Parasiten. Dagegen wurden in den blutzellenbildenden Organen der Leiche die früher beschriebenen grünen Zellen in großer Menge gefunden, und da diese, wie früher auseinandergesetzt wurde, höchst wahrscheinlich gleichfalls zum Formenkreis des Parasiten gehören, so sind sie gleichzeitig ein Ausdruck des reichlichen Vorkommens des Parasiten in den blutzellenbildenden Organen der Leiche. Die Gründe, welche dafür sprechen, daß die in den Zellen enthaltenen grünen Körper als eine Art Dauerform des Parasiten angesehen werden, habe ich bereits früher angeführt. Der Formenkreis des Parasiten erweitert sich auf Grund dieser Auffassung um eine weitere Form, die ich im peripheren Blute des Lebenden und auch im Leichenblute bisher noch nicht gesehen habe; allerdings konnten gerade die auf diesen letzten Punkt gerichteten Untersuchungen noch nicht mit der genügenden Vollständigkeit durchgeführt werden.

Digitized by Google

Auf Grund dieser Anschauungen wird man sich vorzustellen haben, daß der Parasit einige Zeit nach dem Tode des Individuums die für ihn nötigen Lebens- und Ernährungsbedingungen auch innerbalb der blutzellenbildenden Organe nicht mehr findet und allmählich innerhalb des Zellleibes, vielleicht auch manchmal innerhalb des Zellkernes (karyotope Form des Parasiten) in eine widerstandsfähigere Dauerform übergeht, die vielleicht auch für die Beziehung des Parasiten zur Außenwelt von Bedeutung ist. Welche Zeit nach dem Tode für das Zustandekommen derartiger Dauerformen nötig ist, darüber vermag ich keinerlei Aufschluß zu geben. Da nun die grünen Zellen der blutzellenbildenden Organe die einzigen fremdartigen Gebilde darstellen, die ich in diesen Organen auffinden konnte, und welche mit den physiologischen und pathologischen Formen des Zellenzerfalles und der Zellenregeneration nicht in Beziehung gebracht werden konnten, da ich sie ferner nur bei Myelämie in den genannten Organen nachweisen konnte, so halte ich mich für berechtigt, gerade diese grünen Körper als zum Formenkreis des Parasiten gehörig und wahrscheinlich als eine Art Dauerform desselben anzusprechen, auf deren Existenz gewisse später mitzuteilende Erfahrungen hinweisen. Ob nun diese Dauerformen als Sporen im strengen Sinne des Wortes anzusehen sind, darüber scheint mir ein Urteil vorläufig nicht möglich zu sein. Als encystierte Formen, die man vielfach bei den Gregarinen und Coccidien findet, dürfen die grünen Zellen gewiß nicht bezeichnet werden, da von einer Cystenhülle hier nichts zu sehen ist. Sie unterscheiden sich daher auch sehr wesentlich von den Cysten, die Feinberg[1]) vor kurzem als Dauerformen der Amöben (aus der Klasse der Rhizopoden) auf künstlichen Nährböden beschrieben hat. In unserem Falle schließt die Zelle selbst die als Dauerformen angesprochenen Gebilde ein, deren sie oft viele gleichzeitig enthalten kann, was darauf hinzuweisen scheint, daß beim Absterben der Zelle und des Parasiten möglicherweise ein Zerfall desselben in einzelne dauerformenartige Bruchstücke erfolgt.

Es wäre immerhin noch die Möglichkeit offen zu halten, daß die angeführten grünen Körper in den blutzellenbildenden Leichenorganen zwar für Myelämie spezifische Formen darstellen, die aber nicht in den Formenkreis der Parasiten gehören, sondern vielleicht nur spezifische in den Zellen gelegene Krankheitsprodukte oder Krankheitseffekte darstellen. In diesem Falle wäre dann die Frage nach dem Vorkommen des Parasiten in den Leichenorganen myelämischer Individuen noch als eine offene zu bezeichnen. Daß die Parasiten in diesen Organen in irgend einer Form vorhanden sein müssen, geht unzweifelhaft aus den später zu erwähnenden Übertragungsversuchen der Myelämie auf Tiere hervor, und Mosler hat gleichfalls durch seinen Schüler Nette[2]) darauf hinweisen lassen, daß der infektiöse Stoff bei Leukämie wahrscheinlich am reichlichsten in der Milz enthalten ist.

In den untersuchten sekundären Lymphombildungen in Leber und Niere wurden gleichfalls große Mengen grüner Zellen nachgewiesen, während sie in diesen Organen, da wo keine Anhäufung von lymphatischen Zellen besteht, fehlen. Sie liegen auch an diesen Lokalitäten meist haufenweise gruppiert, oft aber auch vereinzelt in den Kapillaren, und es liegt der Gedanke nahe, daß diese Zellen im näheren Zusammen-

[1]) Fortschritte d. Medizin 1899. Bd. 17. S. 121.

[2]) Curt Nette, Ist Leukämie eine Infektionskrankheit. Inaug.-Diss. Greifswald. 1890. S. 29.

Digitized by Google

hange mit der Verbreitung des Parasiten und mit der Neubildung des lymphatischen Gewebes an den genannten Lokalitäten stehen, vielleicht den Ausgangspunkt desselben bilden. Jedenfalls ist es wichtig, daß die als Dauerformen angesprochenen Gebilde auch an den Stätten der sogenannten sekundären Lymphombildungen in der Leiche vorhanden sind.

Hält man nun an der Annahme fest, daß die beschriebenen spezifischen Körper im myelämischen Blute und die sogenannten grünen Körper in den myelämischen Leichenorganen wirklich parasitäre Bildungen sind, so erhebt sich auch sofort die Frage, welche Stellung im zoologischen System dem fraglichen Parasiten einzuräumen ist? Die mehrfach betonte Beziehung der fraglichen Gebilde zu den Malariaparasiten, ihre charakteristische Amöben- und gelegentlich auftretende Sichelform weist sofort auf die große Gruppe der Protozoen hin, in welcher ja zahlreiche echte Zellschmarotzer und auch pathogene Formen derselben vorkommen. Über die Einteilung derselben ist bisher weder unter den Zoologen noch unter den Medizinern volle Einigkeit erzielt worden.

Der Einteilung Bütschlis[1]) folgend, werden die Protozoa in der Regel in vier Klassen gesondert: Sarcodina, Sporozoa, Mastigophora und Infusoria. Bezüglich der Charakteristik dieser einzelnen Klassen verweise ich auf die oben genannte Darstellung und auf die diesbezüglichen Angaben v. Wasielewskis[2]).

Unter den verschiedenen Klassen der Protozoen sind es nun gerade die Sporozoen, welche das Interesse hauptsächlich in Anspruch nehmen, da sie obligate Zellschmarotzer sind, und weil einzelne von ihnen für eine große Reihe von Tieren und auch für den Menschen pathogene Bedeutung besitzen dürften. Bezüglich der allgemeinen Charakteristik der Sporozoen verweise ich auf die einschlägigen Zusammenstellungen von v. Wasielewski[2]), Schneidemühl[3]) u. a. m. Über die Einteilung der Sporozoen selbst ist nun gleichfalls eine Einigung noch nicht erzielt worden. v. Wasielewski unterscheidet fünf Ordnungen derselben: Gregarinae, Haemosporidia, Coccidia, Acystosporidia, Myxosporidia und fügt als Anhang noch die Sarkosporidia, Amoebosporidia und Serosporidia bei. Die vierte Ordnung (Acystosporidia) war ursprünglich bei Bütschli noch mit den Haemosporidia (2. Ordnung) vereinigt, da auch die Acystosporidia ausschließlich Blutschmarotzer und zwar Erythrocytenschmarotzer enthalten. Erst durch die Untersuchungen von Labbé[4]) wurde die Trennung der Blutzellenschmarotzer in zwei Ordnungen durchgeführt, für welche er die Namen Haemosporidia und Gymnosporidia wählte. Da aber der Namen Gymnosporidia bereits für eine Familie der gymnosporen Gregarinen vergeben ist, so schlug v. Wasielewski für diese Ordnung die Bezeichnung Acystosporidia vor, die sich auch einzubürgern beginnt.

Schneidemühl folgt bei der Einteilung der Protozoen den diesbezüglichen Angaben Brauns[5]) und unterscheidet nur drei Klassen derselben: I. Rhizopoden oder Sarkodina, II. Sporozoa und III. Infusoria. Die Sporozoa werden in sechs Ordnungen getrennt: 1. Gregarinida,

---

1) Bronns Klassen und Ordnungen des Tierreiches Bd. I. Protozoa. Leipzig 1882.
2) Sporozoenkunde. Jena 1896.
3) Die Protozoen als Krankheitserreger etc. Leipzig 1898.
4) Arch. de zoolog. experim. 1894 pg. 54 s.
5) Die tierischen Parasiten des Menschen. Würzburg 1895.

Digitized by Google

2. Myxosporidia, 3. Coccidia, 4. Sarkosporidia, 5. Mikrosporidia und 6. Haemosporidia. Auch hier erscheinen mithin sämtliche Blutzellenschmarotzer zu einer Ordnung vereinigt; doch wird diese Zusammenfassung späterhin nicht aufrecht erhalten, indem SCHNEIDEMÜHL[1]) nach dem Vorgange von LABBÉ und von v. WASIELWESKI zwischen Hämosporidien und Acystosporidien unterscheidet.

Einer wesentlich anderen Einteilung folgen LE DANTEC und BÉRARD[2]), beziehen sich aber dabei ausschließlich auf die Sporozoa und Coccidia. Sie unterscheiden diese Parasiten nach ihrem Aufenthalte in die beiden Gruppen der Gewebsparasiten (Histozoa) und der Zellenparasiten (Cytozoa). Zu den ersten rechnen sie die Myxosporidia und die Sarkosporidia. Zu den Cytozoen rechnen sie 1. die Klasse der Gregarinen, 2. die Klasse der polysporen Coccidien, 3. die Klasse der oligosporen Coccidien, und 4. die Klasse der monosporen Coccidien, zu welchen auch die acystiden Coccidien oder Gymnosporidien hinzugezählt werden. LE DANTEC und BÉRARD sehen also die Blutzellenschmarotzer, welche bei der letzterwähnten Klasse abgehandelt werden, wahrscheinlich dem Einflusse METSCHNIKOFFS[3]) folgend, als Coccidien an, wobei sie allerdings nicht die in Deutschland gebräuchliche Gruppierung der Sporozoa und Coccidia acceptieren. Ihr Einteilungsschema lautet daher:

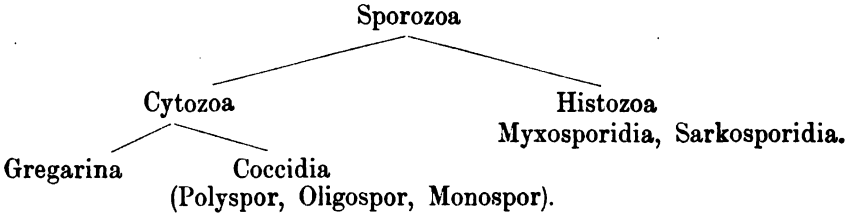

Ich werde mich im folgenden vornehmlich an die von v. WASIELEWSKI gegebene Einteilung der Sporozoen halten, der sich ja auch SCHNEIDEMÜHL im wesentlichen angeschlossen hat. Unter den Ordnungen der Sporozoen interessiert uns hier vor allem die 4. Ordnung, die Acystosporidien, da ihr wesentlicher Charakter, das Fehlen jeglicher Hüllenbildung, auch dem im vorangehenden genauer beschriebenen Parasiten des myelämischen Blutes zukommt. v. WASIELEWSKI charakterisiert die Acystosporidien folgendermaßen[4]):

„Die Acystosporidien sind Zellschmarotzer von amöboidem Bau; sie scheiden vor der intracellulär ablaufenden Keimbildung nie eine Hülle ab; die Vermehrung erfolgt durch Zerfall des abgerundeten Plasmaleibes in zahlreiche Keime, welche entweder eine ovale, amöboid veränderliche, oder eine sichelartige beständige Form besitzen.“ Die Acystosporidien werden von v. WASIELEWSKI folgendermaßen eingeteilt:

I. Familie Acystidae mit sichelförmigen Keimen (Gattung Karyophagus).
II. Familie Haemamoebidae mit amöboiden Keimen (Gattung Halteridium, Proteosoma, Haemamoeba, Dactylosoma, Cytamoeba und als Anhang Apiosoma bigeminum und Babesia bovis).

---

1) l. c. S. 113 f.
2) Les sporozoaires et particulièrement les coccidies pathogènes. Paris 1895.
3) Citiert nach LAVERAN, Traité du paludisme Paris 1898. pg. 93.
4) l. c. S. 71.

Digitized by Google

In die Gattung Haemamoeba der Hämamöbiden werden die verschiedenen Malariaparasiten eingereiht, auf weitere Details soll hier aber nicht eingegangen werden. Nach MANNABERG[1]) ist jedoch diese detaillierte Klassifikation der Malariaparasiten noch nicht feststehend; KRUSE[2]) hingegen hält die Beziehung der Blutparasiten zu den Gregarinen für eine sehr nahe und bezeichnet sie geradezu als Haemogregarinidae. Er stellt folgende Einteilung auf:

Klasse: Sporozoa
Unterklasse: Gregarinida
Ordnung: Monocystidea

1. Familie	2. Familie	3. Familie
Coccidiidae	Moncystidae s. str.	Haemogregarinidae.

Als dritte Gattung der Haemogregarinidae werden die Malariaparasiten als Plasmodium malariae angeführt.

ZIEMANN[3]) nimmt seinerseits eine gesonderte Einteilung vor. Nach seinen Untersuchungen scheinen die Malariaparasiten des Menschen sowie die entsprechenden Parasiten bei Vögeln und Kaltblütern möglicherweise überhaupt nicht zu den Sporozoen zu gehören, indessen schlägt er doch vor, die Blutkörperchenparasiten als Hämosporidien zu bezeichnen, welche dann die beiden Ordnungen der Hämosporidien und Acystosporidien v. WASIELEWSKI's in sich vereinigen würden. Auf die weitere Einteilung der Hämosporidien nach ZIEMANN soll hier nicht näher eingegangen werden.

Es wird nun bei dieser noch ungeklärten Sachlage zunächst nicht möglich sein, die Stellung der hier behandelten Parasiten bei Myelämie im zoologischen Systeme jetzt bereits zu fixieren. Die mannigfachen im vorausgehenden berührten nahen Beziehungen zu den Malariaparasiten weisen darauf hin, sie auch im zoologischen Systeme in ihre Nähe zu versetzen. Ohne nun späteren Entscheidungen irgendwie vorgreifen zu wollen, möchte ich mich gegenwärtig der von v. WASIELEWSKI und auch von SCHNEIDEMÜHL gegebenen Einteilung anschließen, da sie den großen Vorzug der Übersichtlichkeit besitzt. Unser hier behandelter Parasit würde sich dann in der Gattung der Hämamöbiden der Haemamoeba malariae als Haemamoeba leukämiae anreihen; wegen ihrer in gewissen Entwickelungsstadien ganz auffallenden Größe und zur Unterscheidung von einer später zu beschreibenden bei einer anderen Form der Leukämie (Lymphämie) gefundenen Art möchte ich für die im vorausgehenden beschriebene Art den Namen **Haemamoeba leukaemiae magna** vorschlagen. Man wird dabei, wie bei den Hämamöbiden überhaupt, nicht an Amöben im strengen Sinne des Wortes denken dürfen, insoferne man darunter die zur Klasse der Rhizopoden gehörige Ordnung der Amoebina mit ihren zahlreichen Amöbenarten versteht, von denen einzelne ja auch das Interesse der Pathologen in Anspruch nehmen (Amoeba coli, Leydenia gemmipara Schaudinn u. a. m.). Echte Blutamöben aus der Klasse der Rhizopoden sind bisher noch nicht bekannt, und insolange das der Fall ist, scheint mir die Aufstellung einer Gattung der Hämamöbiden aus der Klasse der Sporozoen ohne Gefahr einer Verwechselung mit den Rhizo-

[1]) Die Malariakrankheiten. Wien 1899. S. 54.
[2]) VIRCHOWS Archiv etc. Bd. 121. S. 359.
[3]) a. a. O. S. 92 f.

Digitized by Google

podenamöben statthaft. Das Amöbenstadium der hier behandelten Haemamoeba leukaemiae magna ist sowohl bei den kleinen Jugendformen als im ausgewachsenen Zustande ein so charakteristisches, daß die Ableitung des Namens von diesem Stadium wohl gerechtfertigt erscheint. Es werden ja auch die später mitzuteilenden Beobachtungen über die Bewegungen dieser Hämamöbe im Blute infizierter Tiere einen weiteren Hinweis dafür erbringen, daß diese Bezeichnung gerechtfertigt ist.

Andrerseits wird man sich von vornherein darüber klar sein müssen, daß zwischen der Haemamoeba leukaemiae magna und den bis jetzt bekannten Gattungen der Hämamöbiden aus der Ordnung der Sporozoen nicht unwesentliche Unterschiede bestehen, und daß andrerseits gewisse Berührungspunkte des geschilderten Parasiten mit den Hämosporidien, den Hämogregarinen Kruse's, ja mit den Coccidien überhaupt, vielleicht auch mit den Flagellaten (vgl. später), vorhanden sind. So weit ich das bisher zu überblicken vermag, scheint mir auch ein wesentlicher Unterschied in dem Nachweis einer wahrscheinlichen Dauerform bei der Haemamoeba leukaemiae magna zu liegen, die in dem hier gebrauchten Sinne weder bei den Malariaparasiten, noch bei anderen Gattungen der Hämamöbiden bekannt ist. Ob nun die erwähnten Berührungspunkte der Haemamoeba leukaemiae magna zu den Hämosporidien, den Coccidien und Gregarinen eine Abtrennung des Parasiten von den Acystosporidien rechtfertigen, werden erst spätere Untersuchungen ergeben. Auf morphologische Beobachtungen allein wird eine diesbezügliche Scheidung gegenwärtig kaum noch vorgenommen werden können.

Die anderen Unterschiede, als differente Wirtszelle, verschiedener Teilungsmodus, differente Bewegungserscheinungen und ähnliches mehr, dürften wohl von minderem Belange für die Beurteilung der hier in Betracht kommenden Verhältnisse sein. Die Stellung des beschriebenen Parasiten bei der Myelämie im zoologischen System wird jedenfalls erst nach weiteren Studien über die Naturgeschichte dieses Parasiten geregelt werden können. Hier kam es mehr darauf an, diese Stellung im allgemeinen zu berühren und die Grenzen dieser Stellung nach beiden Seiten zu beleuchten, als darauf, diese Stellung sofort dauernd zu fixieren.

Dabei mußte ich mich zunächst damit begnügen, die Deutung der beschriebenen spezifischen Körper als parasitäre Bildungen mehr per exclusionem als auf direkte Beweise zu stützen. Solche sind selbstverständlich aus der rein morphologischen Beobachtung und Feststellung der Lebenserscheinungen am menschlichen Materiale allein nicht so ohne weiteres zu gewinnen. Dabei konnte es nur darauf ankommen Wahrscheinlichkeitsbeweise für die angeführte Deutung zu erlangen. Ich habe jedoch die Frage, ob es nicht gelingt für diese Deutung festere Grundlagen zu erlangen, nicht vernachlässigt, und werde die diesbezüglichen Beobachtungen und Versuche später im Zusammenhange vorbringen.

Digitized by Google

Kapitel X.

Leukocytäre Parasiten bei Lymphämie. Haemamoeba leukaemiae parva (vivax).

Gleichzeitig mit den Untersuchungen des myelämischen Blutes wurden auch solche bei der zweiten Form der Leukämie, der sogenannten Lymphämie, vorgenommen, bei welcher im Blute massenhaft einkernige kleinere und größere Formen, sogenannte Lymphocyten, erscheinen, während die Myelocyten ganz fehlen, und die sogenannten Übergangsformen mit dem gelappten oder eingebuchteten Kern, sowie die mehrkernigen neutrophilen Leukocyten auf wenige Prozente eingeschränkt sind. Das Blut der im folgenden zu erwähnenden Fälle von Lymphämie konnte nur an Trockenpräparaten untersucht werden, die Beobachtung des frischen Blutes war mir, da nur ein Fall, und dieser aus dem Jahre 1896, aus Innsbruck stammte, nicht möglich. Ob es sich bei diesen Fällen um akute oder chronische Formen der Lymphämie gehandelt hat, vermag ich nur für einzelne Fälle anzugeben; ich habe nur von einzelnen derselben die Mitteilung erhalten (Fall 1, 2, 3), daß es sich um chronische Lymphämie gehandelt hat. Eine Gruppe von Fällen, die mir als akute Lymphämie bezeichnet worden war, werde ich gesondert behandeln.

Es konnte das Blut von fünf reinen Fällen und einem gemischten Falle von Lymphämie an Trockenpräparaten untersucht werden, der bereits in der Zusammenstellung der myelämischen Formen der Leukämie als 12. Fall (Skopan) angeführt worden ist. Es handelt sich um folgende Fälle:

1. Im Falle Erlacher (mediz. Klinik in Innsbruck Prof. v. Rokitansky) wurden im Mittel aus mehreren Präparaten vom Januar 1896 gezählt:

Einkernig kleine Leukocyten	97 %
Einkernig große Leukocyten	2.3 %
Mehrkernige Leukocyten	0.7 %

2. In einem durch Herrn Dozenten Dr. v. Limbeck in Wien übermittelten Falle wurden in einem Präparate gezählt:

Einkernig kleine Leukocyten	97.9 %
Einkernig große Leukocyten	1.3 %
Mehrkernige Leukocyten	0.8 %

3. In einem durch Herrn Prof. Dr. E. Grawitz in Berlin übermittelten Falle wurden in einem Präparate aus dem Jahre 1893[1]) gezählt:

Einkernig kleine Leukocyten	96.4 %
Einkernig große Leukocyten	2.0 %
Mehrkernige Leukocyten	1.6 %

[1]) Vgl. E. Grawitz, Klinische Pathologie des Blutes. Berlin 1896. S. 123.

Digitized by Google

4. In einem aus der propädeutischen Klinik des Herrn Hofrates Prof. Dr. KNOLL in Prag stammenden Falle wurden im Mittel aus mehreren Präparaten gezählt:

Einkernig kleine Leukocyten	84 %
Einkernig große Leukocyten	7.4 %
Mehrkernige Leukocyten	8.6 %

5. In einem aus der medizinischen Klinik in Graz (Prof. KRAUS) stammenden Falle (Srohriegl) wurden in einem Präparate gezählt:

Einkernig kleine Leukocyten	90 %
Einkernig große Leukocyten	6 %
Mehrkernige Leukocyten	4 %

Bezüglich des sechsten Falles wurden die betreffenden Zahlenangaben bereits höher oben (S. 24, 89) angeführt.

Die erwähnten fünf Fälle von Lymphämie mußten als reine Fälle angesprochen werden; Zellen vom Charakter der „Myelocyten" fehlten hier vollständig; die oben angeführten einkernig großen Leukocyten hatten zwar abnorme Größe, aber sie hatten durchgehends einen großen streng runden Kern und einen schmalen Protoplasmasaum mit basophilen kleinen Granulis, oder einem basisch gefärbten Protoplasma, konnten mithin nach der gegenwärtig herrschenden Anschauung nur als vergrößerte Lymphocyten angesprochen werden. Nur im sechsten Falle wurden, wie früher bereits ausgeführt worden ist, 7 % großer hypertrophischer Leukocyten gefunden, von denen einzelne als Myelocyten anzusprechen waren. Ich habe diesen Fall daher auch früher bereits mit einiger Wahrscheinlichkeit als eine Mischform (von Lymphämie und Myelämie) bezeichnet und die Berechtigung hiezu auch aus der Untersuchung des Leichenmaterials dieses Falles abgeleitet.

Von diesen fünf, eventuell sechs Fällen von Lymphämie konnte das Leichenmaterial des Falles 1 und 6 untersucht werden; leider war aber gerade dieses Material in beiden Fällen in Formalin und in Formol-Alkohol gehärtet, und war daher für den vorliegenden Zweck nicht gut verwertbar. Außerdem stand mir noch das Leichenmaterial eines von Hof. R. Prof. Dr. WEICHSELBAUM in Wien überlassenen Falles (7) von Lymphämie, dessen Blut intravital von mir nicht geprüft wurde, sowie ein von Prof. A. FRAENKEL in Berlin überlassener Fall (Dietz) (8), dessen Blut intravital gleichfalls nicht von mir geprüft worden war, zu Gebote. Herr Prosektor BENDA hatte die Freundlichkeit mir das diesbezügliche Material und einige auf diesen Fall 8 sowie auf die später zu erwähnenden Fälle von akuter Leukämie bezügliche Notizen zu übersenden.

Die Blutpräparate des lymphämischen Materiales, die mir übrigens nur in weit geringerer Zahl als bei Myelämie zur Verfügung standen, wurden nun ausschließlich mit erwärmtem LÖFFLER-Blau untersucht; als ich die oben beschriebene Thioninfärbung und die Färbung mit dem basischen Farbengemisch fand, welche letztere sich gerade bei der Untersuchung des lymphämischen Leichenmateriales in so hohem Grade bewährte, war das zur Verfügung stehende Blutmaterial bereits nahezu aufgebraucht, und konnte nur noch an wenigen Präparaten mit negativem Erfolge angewendet werden. Es bedürfen also die folgenden auf das periphere Blut bei Lymphämie bezüglichen vorwiegend negativen Resultate noch weiterer Ergänzung. Das gilt auch für das lymphämische Leichenmaterial, über welches ich in der hier verfolgten Richtung gleichfalls noch kein abschließendes Urteil besitze.

Digitized by Google

Die Untersuchung der Bluttrockenpräparate war nun in den angeführten Fällen 1, 2, 3 und 5 vollständig negativ, es konnte in oder an den Leukocyten nichts gefunden werden, was nur im geringsten an parasitäre Bildungen hätte erinnern können. Dies mußte um so mehr auffallen, als ja gerade bei der Lymphämie die einkernigen Leukocyten in so großer Zahl im peripheren Blute vorhanden sind, die sich bei der Myelämie so häufig als die Wirtszellen des Parasiten erwiesen, und als bei der Lymphämie bekanntlich basophile Mastzellengranulationen in den Leukocyten nahezu vollständig fehlen, die ja bei Myelämie, wo sie sehr reichlich vorhanden sind, so leicht zu Verwechselungen Veranlassung geben können; auf Grund derartiger Erwägungen hätte man gerade ein besonders reichliches Auftreten und einen sehr leichten Nachweis von Parasiten in den Leukocyten bei Lymphämie erwarten dürfen.

Die Untersuchung der Bluttrockenpräparate des 4. Falles von Lymphämie (Hof. R. Knoll, Prag) ergab nun, daß hier ganz andere Verhältnisse als bei der Myelämie herrschen, ich verweise diesbezüglich auf die Figuren 100—113 der Taf. V, welche einige Beispiele dafür bringen. Es handelt sich auch hier um stark metachromatisch gefärbte in der Regel, intracelluläre Bildungen, die aber einen ganz anderen Charakter als jene bei Myelämie besitzen. Hier, in diesem Falle von Lymphämie sind ausschließlich kleine Formen vorhanden, die, sobald man dieselben als parasitäre Bildungen auffaßt, auf lebhafte Eigenbewegung hinweisen, und sehr häufig mit eigenartigen sporn- oder hakenförmigen kleinen Fortsätzen behaftet sind (Fig. 100 bis 103, 111).

Ohne nun in eine detaillierte Beschreibung der einzelnen Formen einzugehen, wird man bei der Berücksichtigung dieser Gebilde im ganzen sich sofort die Frage vorlegen müssen, ob sie nicht als Zeichen einer Kerndegeneration oder ob sie nicht als basophile Granulationen aufzufassen sind. Eine solche Deutung dieser Bildungen würde ich jedoch nicht acceptieren können. Von einer Kerndegeneration könnte allenfalls bei oberflächlicher Beobachtung in den Figuren 100—105, 111, 113, die Rede sein, während die Figuren 106—110 mehr an basophile Granulationen erinnern. Die ersteren Figuren 100—105, 111, 113 stellen nun aber so eigenartige Bilder dar, daß die Auffassung derselben als Ausdruck eines degenerativen Kernzerfalles wohl als eine äußert gezwungene bezeichnet werden müßte. Sieht man sich nämlich in den Präparaten des lymphämischen Blutes nach den Erscheinungen der Kerndegeneration um, so erkennt man, daß dieselben nicht so häufig angetroffen werden und vorwiegend dem Typus der Hypochromatose angehören, die mit den hier beschriebenen Bildungen gar keine Verwandtschaft besitzt. Hyperchromatosen und karyorhektische Zustände fand ich im Blute minder zahlreich an und auch sie verlaufen nach dem früher bereits genauer beschriebenen Typus und liefern Bilder, die mit den hier geschilderten Gebilden keinen merklichen Zusammenhang erkennen lassen. Dazu kommt noch, daß man in einzelnen Fällen die Kerne der Zellen, welche die erwähnten Körper enthalten, ganz deutlich und ohne irgend welche degenerative Veränderungen wahrnehmen kann (Fig. 103, 104, 106), während in den meisten Fällen, wenn diese Körper klar hervortreten, die Entfärbung eine so hochgradige ist, daß die Kerne überhaupt nicht mehr sichtbar sind.

Die in den Figuren 106—110 wiedergegebenen Formen können nun nach meiner Auffassung gleichfalls nicht mit basophilen Zellgranulationen in dem gebräuchlichen Sinne identifiziert werden. Vor allem treten selbst bei den kleineren Formen (Fig. 106, 108), die noch am ehesten

Digitized by Google

an basophile Granulationen erinnern, Differenzierungen hervor, als ob die granulaähnlichen Gebilde, die übrigens hier durchaus nicht jene regelmäßige Kugelform besitzen, welche den spezifischen Zellgranulationen in der Regel eigen ist, aus einer sich lichter färbenden peripheren, und einer central gelegenen sich dunkler färbenden, kernähnlichen Substanz bestehen würden, Erscheinungen, welche, soweit mir bekannt ist, bisher bei typischen Zellgranulationen nicht beschrieben wurden. Derartige Differenzierungen treten, allerdings dann minder deutlich, auch bei den größeren klumpigen Körpern hervor (Fig. 107), die aber ebenso wie die Figuren 109 und 110 schon wegen ihrer Größe und ihrer unregelmäßigen Form nicht den typischen Formen der basophilen Zellgranulationen zugezählt werden können.

Eine besondere Stellung nehmen schon ihrem Aussehen nach, solche Bildungen ein, welche in Fig. 111 abgebildet sind; sie können wohl bei genauer Beobachtung weder mit Kerndegeneration, noch mit spezifischen Zellengranulationen in Beziehung gesetzt werden. Sie wurden übrigens im peripheren Blute dieses Falles minder häufig als die übrigen Formen gesehen, zahlreicher fanden sie sich in den blutzellenbildenden Organen, ihre nähere Beschreibung wird daher erst bei der Erörterung der in diesen Organen erhobenen Befunde erfolgen.

Was nun die Häufigkeit derartiger Zellen, wie sie in den Figuren 100—113 abgebildet sind, im peripheren Blute des oben genannten Falles 4 anbelangt, so müssen dieselben im großen und ganzen als sehr selten bezeichnet werden. Bei fünf diesbezüglichen Zählungen wurden im Mittel 5.06 % solcher Zellen festgestellt (Grenzwerte 0.7 und 6.3 %).

Im sechsten oben erwähnten Falle (Skopan), bei welchem im Blute auch spärliche Formen der Haemamoeba leuk. magna nachgewiesen wurden (Fig. 56, 57), konnten gleichfalls einzelne lymphatische Zellen mit den soeben im Falle 4 näher beschriebenen Gebilden gefunden werden; dieselben waren jedoch äußerst selten, es wurde daher eine genauere Auszählung nicht vorgenommen.

In den blutzellenbildenden Organen des von Hof. R. Weichselbaum überlassenen Falles von Lymphämie fanden sich derartige Zellen mit analogen Gebilden, wie sie beim Falle 4 im peripheren Blute gesehen wurden, in sehr großer Zahl vor, und zwar waren derartige Zellen meist nesterweise beisammen gelagert, streckenweise fehlten sie wieder vollständig, manchmal wurden sie auch nur vereinzelt gelagert gefunden. Um ein übersichtliches Bild der hier in Betracht kommenden Formen zu geben, habe ich eine größere Zahl solcher Zellen aus den verschiedenen Organen abgebildet (Fig. 114—132).

Zunächst ist gewiß die Ähnlichkeit dieser Formen mit jenen aus dem peripheren Blute des Falles 4 wiedergegebenen Gebilden eine auffallende und es dürfte wohl kaum fraglich sein, daß diese ganze Gruppe von Bildungen trotz des verschiedenen Fundortes zusammengehört. An basophile Zellgranulationen erinnern doch wohl nur einzelne dieser Bildungen (Fig. 120, 132) aber auch diese zeigen eine so eigenartige Form, Anordnung und Differenzierung der metachromatischen Gebilde, daß eine Verwechselung hier wohl ausgeschlossen erscheint. Übrigens fand ich in den lymphämischen Organen stets eine weit spärlichere Anzahl von typischen Mastzellen mit kubischer, rundlicher oder spindeliger Form als bei Myelämie. Diese Mastzellen in lymphämischen Organen zeigen durchgehends das bekannte regelmäßige Aussehen der Zellgranulationen, und die betreffenden Zellen sind von ihnen meistens vollständig erfüllt. Echte

Digitized by Google

lymphoide Zellen mit basischen Granulationen im Protoplasma, die in sämtlichen blutzellenbildenden Organen bei Myelämie einen so konstanten und häufigen Befund ausmachen, und die Grundlage für die Annahme einer myeloiden Hyperplasie derselben bilden, fehlen in den gleichen Organen bei reiner, nicht gemischter Lymphämie vollständig, und sind auch im Knochenmarke bei dieser Erkrankung nicht zu finden. Die hier ausgesprochene Annahme, daß die abgebildeten Formen (Fig. 100—143) mit den basophilen Zellgranulationen nicht identifiziert werden können, dürfte daher wohl kaum auf Widerspruch stoßen.

Es bleibt dann noch zu erwägen, ob diese Formen nicht der Ausdruck einer Kernentartung sind, allein man müßte dann auch sofort hinzufügen, daß diese Kernentartung in einer ganz anderen Weise verläuft, als die bisher bekannten Formen der Kerndegeneration. Man findet aber auch in den lymphämischen Organen recht zahlreiche Bilder typischer Kerndegeneration in den lymphoiden Zellen, die vollständig nach dem bekannten früher beschriebenen Typus der Hypo- und Hyperchromatose und der Kernzerbröckelung (Karyorhexis) verläuft. An diese letztere Art der Kerndegeneration könnte man wohl auch bei einzelnen unserer Bilder am ehesten denken, allein es müßte dann angenommen werden, daß hier eine ganz besondere Art der Kernzerbröckelung vorliegt, die sich mit den bekannten Bildern der Karyorhexis nicht deckt. Dazu kommt noch, daß die typischen Bilder der Karyorhexis bei dem von mir gewählten Färbungsverfahren immer hell- oder dunkelblau, nicht aber metachromatisch gefärbt sind, wodurch sich aber die hier beschriebenen Gebilde sehr wesentlich von den karyorhektischen Bildern unterscheiden.

Noch eine Reihe von Umständen muß hier in Betracht gezogen werden. Bei der Färbung in dem basischen Farbengemisch und der nachträglichen Entfärbung im sauren Alkohol erscheinen die Kerne mehr weniger sämtlicher lymphoiden Zellen im Präparate entfärbt, und es kann dann leicht der Eindruck hervorgerufen werden, daß in jenen Zellen, welche die metachromatisch gefärbten Gebilde enthalten, diese an Stelle des Kernes liegen, und als ein Rest des nicht mehr sichtbaren, also wahrscheinlich degenerierten oder in Degeneration begriffenen Kernes aufzufassen sind. Allein man kann sich bei schwächerer Entfärbung leicht davon überzeugen, daß die Kerne auch in den Zellen mit den metachromatischen Körpern vielfach noch vorhanden sind, und manchmal kann man diese letztern ganz deutlich in ihnen oder doch an ihnen erkennen (Fig. 133 bis 137, 139, 140). Im allgemeinen aber muß man sagen, daß die metachromatischen Körper um so undeutlicher hervortreten, je mehr noch die Kernfärbung erhalten ist. Es macht den Eindruck, als ob die metachromatischen scharf tingierten Körper vielfach in einer diffus und gleichfalls metachromatisch gefärbten Zone liegen würden, wodurch dann die Klarheit des Bildes wesentlich leidet. Gerade bei der Formalinhärtung der betreffenden Organe ist das vielfach in störender Weise der Fall gewesen; ich will jedoch auf diese Verhältnisse zunächst nicht weiter eingehen. Es sollte hier nur betont werden, daß diese distinkt gefärbten metachromatischen Körper durchaus nicht immer an Stelle des Kernes vorhanden sind und auch nicht als Kernrest aufgefaßt werden können. Bei der Kleinheit der betreffenden lymphatischen Zellen, in welchen diese Gebilde angetroffen werden, dürfte es übrigens nicht möglich sein, sich mit voller Bestimmtheit über die Lagerung dieser Gebilde in der Kern- und Zellsubstanz auszusprechen. Daß diese Gebilde

Digitized by Google

zum Kern räumlich in näherer Beziehung stehen, ist wohl sehr wahrscheinlich, ohne daß deshalb ihre Lagerung im Kerne angenommen werden müßte, und diese Beziehung dürfte schon deshalb eine sehr innige sein, weil ja bekanntlich der Zellkern in den hier in Betracht kommenden lymphatischen Zellen den größten Teil der Zelle einnimmt, das Zellprotoplasma selbst aber nur auf einen schmalen Randsaum beschränkt ist.

Weiterhin muß betont werden, daß die distinkt gefärbten metachromatischen Körper in den Zellen nur bei Anwendung des früher genannten basischen Farbengemisches mit voller Prägnanz hervortreten, während man bei einfacher Methylenblau- oder Löfflerblaufärbung nur Andeutungen davon, oder unvollständige Färbungen erhält, die dann leicht den Eindruck von Kerndegenerationen hervorrufen können. Diese Deutung hat noch vor kurzem Pollmann[1]) auf Grund von Methylenblaufärbungen gewissen Gebilden aus den blutzellenbildenden Organen eines Falles von wahrscheinlich angeborener akuter lymphatischer Leukämie gegeben, die eine gewisse Ähnlichkeit mit den hier abgebildeten Formen besitzen, worüber aber eine sichere Entscheidung nicht möglich ist.

Auch diese Differenz der Färbung bei Anwendung der basischen Farben und des erwähnten Farbengemisches spricht durchaus nicht zu Gunsten der Annahme, daß die hier in Frage kommenden Gebilde Produkte der Kerndegeneration darstellen, da diese ja auch bei einfacher Methylenblau- oder Löffler-Färbung prägnant hervortreten. Auch für die Saffraninfärbung gilt im wesentlichen das Gleiche, sie stellt die normalen und degenerierten Kerne gut dar, läßt aber von den uns hier beschäftigenden Formgebilden nur Andeutungen erkennen. Gerade solche vergleichende Färbungen lassen aber auch erkennen, daß die metachromatisch gefärbten Innenkörper nicht Kernreste und nicht der morphologische Ausdruck einer Kerndegeneration in dem gebräuchlichen Wortsinne sind. Hat man nämlich eine Reihe von Schnitten aus den entsprechenden Organen mit dem basischen Farbengemenge behandelt und überzeugt sich in ihnen von dem reichlichen und herdweisen Auftreten der betreffenden Bildungen, und färbt nun weitere unmittelbar den ersteren folgende Schnitte in der gebräuchlichen Weise mit Methylenblau oder Saffranin, so erhält man in diesen Präparaten nur die bekannten Bilder typischer Kerndegeneration, in sehr vielen Zellen aber typische und gut gefärbte Kernbilder, dagegen fehlen die oben beschriebenen metachromatischen karyotopen Bildungen auch an solchen Stellen, welche im Schnitte den Nestern der metachromatischen Innenkörper entsprechen. Die nächsten Schnitte aus den betreffenden Organen können dann bei entsprechender Färbung mit dem basischen Farbengemisch diese Nester wieder hervortreten lassen. Ich brauche wohl nicht erst zu betonen, daß derartige Versuche nicht immer in dieser Weise verlaufen müssen, ich habe mich aber von einem solchen Verhalten in einzelnen Fällen zweifellos überzeugen können.

Endlich muß noch Nachdruck darauf gelegt werden, daß diese metachromatischen Innenkörper in der Regel herdweise beisammen liegen, während die Bilder der Kerndegeneration ja meistens mehr gleichmäßig zerstreut, seltener aber gruppenweise vereinigt in dem betreffenden Organe angetroffen werden. Von großer Bedeutung gegen die Deutung dieser Innenkörper als Produkte eines Kernzerfalles erscheint mir aber der Umstand zu sein, daß ich dieselben sowohl in dem von Hof. R. Weichselbaum stammenden Falle, als auch in dem Falle Skopan, gehäuft nur im

[1]) Münchener mediz. Wochenschr. 1898. Nr. 2.

Digitized by Google

Knochenmark und in der Milz, nicht aber in den Lymphdrüsen angetroffen habe, wo sie nur in vereinzelten Exemplaren nachweisbar waren, während auch in diesen letzteren Organen die typischen Bilder der Kerndegeneration, wenn auch in geringerer Menge als in Milz und Knochenmark vorhanden waren. Gerade dieser Befund scheint mir ganz entschieden gegen die Deutung dieser metachromatischen Innenkörper als Produkte eines degenerativen Kernzerfalles zu sprechen.

In den blutzellenbildenden Organen des Falles Skopan waren die hieher gehörigen Bilder (Figg. 133—143) minder klar als bei dem vorausgehenden, was wohl der Hauptsache nach auf die Formalinhärtung bezogen werden darf, welche, wie bereits dargelegt wurde, der färberischen Darstellung der hier in Betracht kommenden metachromatischen Gebilde ungünstig ist. Aber auch hier konnten doch wenn auch minder zahlreiche Formen erkannt werden, welche mit den oben erwähnten Gebilden eine genügende Analogie erkennen ließen. Die meisten metachromatischen Innenkörper erscheinen hier allerdings in einer diffusen meist dunkel und metachromatischen Substanz wie in einer Hülle eingeschlossen, von der mit Bestimmtheit nicht gesagt werden kann, ob sie der Kern- oder der Zellsubstanz angehört, wahrscheinlich aber durch Hyperchromatose des Kernes bedingt ist. Die Färbung dieser Substanz und der metachromatischen Innenkörper selbst scheint nun bei der Formalinbehandlung der Organe in anderer Weise als bei der Alkoholbehandlung vor sich zu gehen, und gerade dadurch die mindere Brauchbarkeit der in Formalin gehärteten Objekte für den vorliegenden Zweck zu bedingen. Andrerseits erscheint es aber von besonderer Wichtigkeit hervorzuheben, daß in den Organen des Falles Skopan trotz der Formalinhärtung die charakteristischen Bilder der Kerndegeneration ebenso wie bei Alkoholhärtung hervortreten, was wiederum nicht dafür spricht, daß die metachromatischen Innenkörper als Produkte einer Kerndegeneration aufzufassen sind.

Für die Deutung dieser metachromatischen Innenkörper neige ich mich der Anschauung zu, daß auch hier parasitäre Bildungen vorliegen, die aber von den bei der Myelämie beschriebenen ihrer Form und Beschaffenheit nach verschieden sind. Es ist das allerdings nur eine ausschließlich per exclusionem gewonnene Vermutung, die sich auf die eigenartigen Formen dieser Innenkörper, ferner auf ihr nesterweises Vorkommen in den blutzellenbildenden Organen überhaupt, oder doch in einem oder dem anderen derselben, und auf die geschilderten Differenzen den Produkten des Kern- und Zellzerfalles gegenüber stützt. Eine größere Sicherheit in der Beurteilung der differentiellen Verhältnisse wird erst dann erlangt werden können, wenn eine spezifische Färbungsmethode für die hier als parasitäre Bildungen ausgesprochenen Körper gefunden sein wird, worüber ich bald Mitteilungen machen zu können hoffe.

Die gesehenen und in ihren wichtigsten Typen auch abgebildeten Formen dieser metachromatischen Gebilde können leicht zu einem auf Entwickelung und Vermehrung hinweisenden Formenkreis zusammengestellt werden, der sich an den Formenkreis der Sporozoenentwickelung enge anschließt. Wenn im folgenden nun die geschilderten metachromatischen Gebilde als Parasiten kurzweg angesprochen werden, so geschieht das nur auf Grundlage der oben erwähnten Vermutung nicht aber, was wohl kaum besonders betont zu werden braucht, als der Ausdruck einer feststehenden Thatsache.

Man kann nämlich auch hier unterscheiden: 1. Jugendformen

Digitized by Google

einer intracellulären Amöbe mit Einzelinfektion (Figg. 100, 114, 127, 128), oder mit Mehrlingsinfektion (Figg. 104, 106—110, 118—120, 130—132), welche letztere jedenfalls viel häufiger als die erste vorkommt. Wo Einzelinfektion besteht, kann man gelegentlich einen dunkler gefärbten kernartigen Innenkörper und einen lichteren protoplasmaartigen Teil des Parasiten erkennen (Figg. 100, 128); außerdem ist der Parasitenleib in den meisten der gesehenen Bilder reichlich mit kurzen Fortsätzen und Auswüchsen besetzt (Fig. 100—105, 114—119, 130, 131, 133—136, 138), die auf eine lebhafte Beweglichkeit des Parasiten hinzuweisen scheinen. Gelegentlich bekommt man unter diesen Einzelformen auch sichel- oder kahnförmige Körper zu Gesichte (Figg. 104, 113, 127, 131), von denen es aber dahingestellt bleiben muß, ob sie den früher erwähnten Navikelformen bei der Haemamoeba leukaemiae magna gleichwertig sind.

2. Heranwachsende Formen, bei welchen eine Volumszunahme der Einzelformen und dabei in der Regel Teilungserscheinungen derselben vorhanden sind (Figg. 101—103, 105, 116—119, 129—131, 133—138); ob einzelne Bilder geradezu als der Ausdruck einer Neubildung der Einzelformen durch direkte Teilung aufzufassen sind (Figg. 116, 118, 119, 130, 131, 136, 138), muß dahingestellt bleiben. Manchmal sieht man in den großen Formen (Figg. 105, 117, 129) mehr minder deutlich granulaähnliche Körperchen, als ob eine Auflösung dieser Formen in einzelne Körner erfolgen würde. Man kann auch vermuten, daß diese Formen den Übergang zu den nächsten bilden.

3. Sporulationsformen, bei welchen in der Regel größere Gruppen mehrerer zum Teil noch in Verbindung mit einander stehender, zum Teil bereits isolierter granulaähnlicher Einzelformen in der Zelle vorhanden sind (Figg. 106—110, 119, 120, 132), in denen man manchmal ganz deutlich einen kernartigen Innenkörper neben einer heller gefärbten peripheren Zone erkennen kann (Figg. 108, 132). Gerade derartige Bilder erinnern lebhaft an die bekannten Sporulationserscheinungen bei Malariaparasiten (Sonnenblumenform des Tertianparasiten nach Golgi).

4. Degenerationsformen, welche auf einen Zerfall des Parasiten in der Zelle hinweisen; hierher rechne ich jene Bilder, in denen entweder nur vereinzelte metachromatisch gefärbte Granula in der Zelle erhalten sind, die vielleicht als Reste zu Grunde gehender Parasitenformen anzusprechen sind (Figg. 112, 125, 126); oder aber es finden sich eigenartig etwas blässer metachromatisch gefärbte vielgestaltige Gebilde, in denen in der Regel nur vereinzelte zartere dunkle chromatinartige Klümpchen enthalten sind (Figg. 111, 122—124, 139—143). Ob diese letztern Formen in Zerfall begriffene, chromatinarme und deshalb vielleicht sterile, oder ob sie besonders bewegliche Amöbenformen mit mehr fein verteiltem Chromatin darstellen, vermag ich nicht zu entscheiden.

Bei dem oben erwähnten Falle (8) Dietz (Prof. A. Fraenkel, Berlin), der als chronische Lymphämie bezeichnet war, konnten nun analoge Formen, wie ich sie in den Figuren 114—132 dargestellt habe innerhalb der lymphocytären Elemente der blutzellenbildenden Organe nicht nachgewiesen werden, dagegen wurden, auch hier wieder in Knochenmark und Milz häufiger als in den Lymphdrüsen, intranukleäre distinkte metachromatisch gefärbte Gebilde gefunden, von denen einige Beispiele in den Figuren 144—157 wiedergegeben sind. Diese Formen stehen höchst wahrscheinlich in Beziehung zu jenen des Falles Skopan (Figg. 133—143) und auch zu den in den Figuren 82—91 aus den blutzellenbildenden Organen bei Myelämie wiedergegebenen Formen. Ich habe gerade für

Digitized by Google

diese letzteren auf die Möglichkeit hingewiesen, daß es sich um karyotope Formen des Parasiten handelt, ohne aber einen bestimmten Beweis dafür erbringen zu können. Bei der Lymphämie liegen nun die Verhältnisse ganz analog. Auch hier wird man an die oben ausgesprochene Möglichkeit denken, aber auch hier wird man sich vor einer Verwechselung mit der bereits früher erwähnten granulären Kerndegeneration hüten müssen, die auch in den blutzellenbildenden Organen bei Lymphämie nachgewiesen werden kann.

Immerhin muß es gewiß als auffällig bezeichnet werden, daß in diesem Falle Dietz nur derartige karyotope Formen, nicht aber die bei dem anderen Falle von Lymphämie gesehenen mehr intracellulären Formen konstatiert wurden, zumal bei den Fällen von Myelämie als auch bei dem Falle Skopan beide Formen stets gleichzeitig, wenn auch nicht in gleichem Mengenverhältnisse auffindbar waren. Ich bin vorläufig nicht in der Lage die Gründe dieser Differenz aufklären zu können, möchte aber doch auf die Möglichkeit hinweisen, daß gewisse bei der Härtung und Konservierung der betreffenden Organe mitwirkende Verhältnisse große Differenzen in dem Resultate der hier in Betracht kommenden Färbung verursachen können. Andrerseits wird man aber auch nicht außer Acht lassen dürfen, daß die verschiedenen Fälle von Lymphämie gerade bezüglich des Vorkommens der geschilderten Gebilde nicht gleichwertig sein müssen. Es liegen ja bereits zahlreiche Angaben darüber vor, daß auch bei echten sarkomatösen Erkrankungen der blutzellenbildenden Organe eine typische lymphämische Beschaffenheit des Blutes vorhanden sein kann, und erst vor kurzem hat H. Strauss[1]) einen solchen Fall mit reichlichen zugehörigen Litteraturangaben beschrieben. Dieser von Virchow[2]) in der Sitzung der Berliner medizinischen Gesellschaft vom 15. Juni 1898 an der Hand der anatomischen Präparate besprochene Fall zeigte hochgradige sarkomatöse Neubildung an den Pleuren und den Rippen, sarkomatöse Infiltration des Markes des rechten Humerus und des rechten Femur, der Leber, Milz, verschiedener Lymphdrüsen und eine Reihe anderer Störungen. Strauss[3]) spricht sich über die Beziehung der sarkomatösen Neubildung zur Lymphämie dahin aus, „daß die Lymphämie nur als eine Folge von hyperplastischen Prozessen am lymphatischen Gewebe angesehen werden darf, und glaubt, daß die Vorstellung zulässig ist, daß das Sarkom in unserem Falle hyperplastische Prozesse am lymphatischen Gewebe angeregt haben mag, welche zum Bilde der lymphatischen Leukämie geführt haben". Dementsprechend vermutet er, gestützt auf eine Reihe in der Litteratur niedergelegter Fälle, „daß verschiedenartige zur Hyperplasie am lymphatischen Apparat führende Ursachen zu einem leukämieähnlichen Bilde führen können", und daß die Art der Leukämie vom Orte bestimmt wird, wo der Reiz seinen Angriffspunkt nimmt. Die Leukämie wird somit nicht als eine ätiologische Einheit aufgefaßt, sondern nur als ein durch die spezielle Reaktionsart bestimmter Gewebsformationen in eigenartiger Weise charakterisiertes Blutbild verstanden.

Bei der großen Wichtigkeit derartiger Beobachtungen und bei Berücksichtigung des Umstandes, daß ich in dem einen Falle von Lymphämie (Dietz 8) in den blutzellenbildenden Organen nicht jene eigenartigen intracellulären Formen finden konnte, die bei dem anderen Falle 7 (Hof. R.

[1]) Charité-Annalen 1898. Jahrg. XXIII.
[2]) Berl. klin. Wochenschr. 1898. Nr. 27.
[3]) a a. O. S. 13. S. A.

Digitized by Google

Weichselbaum) in großer Zahl vorhanden waren, erschien es für mich von großer Bedeutung gerade derartige von Strauss erwähnte Fälle parasitologisch nach der hier durchgeführten Richtung untersuchen zu können. Herr Geh.-R. Virchow überließ mir auf meine Bitte mit größter Liberalität ein Stück des sarkomatös infiltrierten Knochenmarkes des rechten Humerus zur Prüfung. Das Ergebnis war nach der hier verfolgten Richtung ein völlig negatives, es wurden weder intracelluläre noch karyotope Bildungen der geschilderten Art gefunden, trotzdem hyperchromatische Kerne, wenn auch nur in geringer Zahl, nachweisbar waren. Da aber, wie Herr Geh.-R. Virchow die Güte hatte mir mitzuteilen, das Präparat der Einwirkung einer farbenkonservierenden Flüssigkeit und dann erst der Alkoholbehandlung unterzogen worden war, so kann auch das negative Ergebnis dieses Falles nicht in bestimmter Weise dafür verwertet werden, ob die betreffenden Bildungen in diesem Falle überhaupt nicht vorhanden waren, oder ob nur ihre färberische Darstellung wegen der Art der Konservierung des Materials nicht möglich war.

Ich bin also vorläufig nicht in der Lage über die Konstanz des oben beschriebenen Befundes bei Lymphämie ein bestimmtes Urteil abzugeben und mich über die von Strauss ausgesprochene oben erwähnte Vermutung mit Beziehung auf die von mir gesehenen Gebilde näher äussern zu können. Darüber werden erst weitere Untersuchungen Aufschluß gewähren, hier sollte auf diese Verhältnisse nur hingewiesen werden.

Auch die Untersuchung dreier Fälle von akuter Leukämie, Krey (1), Weissmann (2) und Bähr (3), die mir von Prof. A. Fraenkel in Berlin überlassen wurden, soll hier nur kurz berührt werden. Vom Falle Weissmann (2) stand mir Milzsaft und Lebersaft von der Leiche auf Deckgläschen verteilt, vom Falle Bähr Fingerbeerenblut des Lebenden zur Verfügung; außerdem konnten Milz, Lymphdrüsen und Knochenmark aller drei Fälle einer eingehenden Prüfung unterzogen werden.

Milzsaft, Lebersaft und Fingerbeerenblut (letzteres war wahrscheinlich mit Äther-Alkohol fixiert) der oben genannten Fälle ergaben nach der hier verfolgten Richtung völlig negative Resultate. In den blutzellenbildenden Organen konnten in allen drei Fällen die in den Figuren 158—191 in den wichtigsten Beispielen wiedergegebenen Befunde erhoben werden. Es handelt sich um intranukleäre oder karyotope distinkt und stark metachromatisch gefärbte Gebilde, an denen vielfach Differenzierungen deutlich zu erkennen sind (Figg. 158—161, 167, 169, 174, 181—183, 186, 191). Dieselben sind in der Regel in der Einzahl vorhanden, doch kommen auch Kerne mit zweien und mehreren solchen Bildungen vor (Figg. 160, 161, 171, 174, 179, 182, 188, 189, 190, 191). Ob gerade diese letzteren bereits als der Ausdruck einer Vermehrungsfähigkeit der betreffenden Gebilde im Kern anzusprechen sind, wage ich nicht zu entscheiden. Bilder, die auf Sporulation hinweisen würden, habe ich nicht gesehen, wohl aber solche, die möglicherweise als Teilungsvorgänge aufgefaßt werden können (Figg. 164, 165, 166). Was früher bereits gelegentlich der Erörterung der diesbezüglichen Verhältnisse in den myelämischen Organen über den sogenannten granulären Kernzerfall ausgesagt wurde, der eventuell zu Verwechselungen mit den hier beschriebenen Gebilden Veranlassung geben könnte, gilt in gleicher Weise auch hier.

Digitized by Google

Die betreffenden intranukleären Körper liegen in der Regel innerhalb eines lichten Hofes der Kernsubstanz, also wahrscheinlich in einer Vakuole (Figg. 158, 159, 162, 165, 172, 173, 174, 176, 178, 180, 181, 183—187, 189—191), manchmal nur in der Nachbarschaft der Vakuole (Figg. 169, 175), manchmal sind im gleichen Kerne mehrere Vakuolen und nur ein metachromatisch gefärbter Körper (Figg. 169, 173), manchmal mehrere solcher Körper neben einer Vakuole (Fig. 174) vorhanden, und endlich kommen auch Kerne vor, welche nur Vakuolen ohne derartige Körper enthalten (Fig. 170). Als besonders auffällig und geradezu charakteristisch für die Fälle von akuter Lymphäme muß der Umstand betont werden, daß die betreffenden karyotopen Körper auch sehr häufig in den Kernen sich teilender Zellen nachgewiesen werden konnten, und zwar sowohl in mitotisch (Figg. 168, 169, 171, 172, 173, 174, 175, 176, 177, 179, 180, 183) als in amitotisch sich teilenden Zellen (Figg. 162, 163). Die genaue Kernstruktur war zwar in diesen Fällen dann nicht mehr kenntlich, da ja die kleinen und großen Lymphocytenkerne, welche die betreffenden Körper enthalten, stets hyperchromatisch und daher mehr gleichmässig dunkel aussehen, der Charakter der Kernteilungsfigur kann aber auch in diesen Fällen aus dem allgemeinen Habitus mit genügender Sicherheit erschlossen werden, in einzelnen Fällen erleichtert eine noch nachweisbare Spindelfigur (Fig. 168) die Erkennung des Teilungsmodus. In den Fällen von chronischer Lymphämie wurden die genannten intranukleären Körper in sich mitotisch teilenden Zellen überhaupt nicht oder nur sehr selten konstatiert.

Was nun die Reichhaltigkeit und die Lagerung dieser gewiß auf auffälligen karyotopen Befunde anbelangt, so machten sich auch hier Differenzen bei den angeführten drei Fällen geltend. In der Regel wurden diese intranukleären Körper in kleinen Gruppen von 3—5 neben oder nicht weit von einander liegenden Zellen aufgefunden, vielfach lagen sie auch ganz isoliert, manchmal konnten im Gesichtsfeld 5—10 solcher Zellen konstatiert werden, woran sich größere von diesen Bildungen vollständig freie Zonen anschlossen. Bemerkenswert erscheint es, daß diese karyotopen Körper in solchen Kernen, welche die exquisiten Zeichen hochgradiger Karyorhexis und Hyperchromatose zeigten, nicht enthalten waren; an solchen Stellen, die namentlich im Knochenmarke des Falles Bähr, wo gleichzeitig eine Bacilleninvasion in das Gewebe vorhanden war, in großer Anzahl und großer Ausdehnung vorhanden waren, fehlten diese Körper vollständig, konnten jedoch in ihrer nächsten Umgebung in manchen noch nahezu normalen Kernen, wenn auch nicht in allen, mit Leichtigkeit nachgewiesen werden. Es drängt sich dabei unwillkürlich die Vermutung auf, daß diese karyotopen Körper möglicherweise den Anstoß zum Auftreten der Hyperchromatose, der Kernvakuolen und der Kerndegeneration überhaupt geben, daß sie aber aus dem Kerne wieder verschwinden, wenn der degenerative Prozess daselbst einen gewissen Grad erreicht hat. Allerdings setzt aber diese Vermutung schon voraus, daß die betreffenden karyotopen Formen Lebewesen sind, was gewiß nicht erwiesen ist.

Im Falle Bähr bildete namentlich Knochenmark und Milz die wesentliche Fundstelle der karyotopen Körper, und gleichzeitig war auch hier die kleinzellige Hyperplasie eine sehr intensive; in der untersuchten Lymphdrüse dieses Falles waren die karyotopen Körper jedenfalls spärlicher vorhanden, die normalen Strukturverhältnisse konnten hier stellenweise noch nachgewiesen werden. In den Fällen Krey und Weissmann aber wurden diese Körper vornehmlich in der Milz und Lymphdrüsen,

Digitized by Google

spärlicher im Knochenmarke gefunden, in welchem gleichfalls stellenweise noch normale Strukturverhältnisse kenntlich waren.

Endlich sei noch erwähnt, daß weder bei den Fällen von chronischer noch bei jenen von akuter Lymphämie die sogenannten früher beschriebenen „grünen Zellen" und „grünen Körper" gefunden wurden.

Bezüglich der Bedeutung der karyotopen Körper darf wohl mit dem Umstande gerechnet werden, daß sie parasitären Bildungen entsprechen; in diesem Falle würde dann nicht nur ein karyotoper, sondern mit Rücksicht auf die früher erwähnten Verhältnisse der Kerndegeneration auch ein karyophager Parasit vorliegen. Welcher Art dieser Parasit ist, ob er ein eigenes Genus darstellt, ob er in näherer Beziehung steht zu den karyotopen Formen, die bei der chronischen Lymphämie und bei der Myelämie beschrieben wurden, darüber vermag ich keinerlei Äußerung abzugeben. Nur das eine scheint mir auf Grund meiner Beobachtungen sicher zu stehen, daß die hier beschriebenen karyotopen Körper bei der akuten Lymphämie, ebensowenig wie die analogen Bildungen bei der chronischen Lymphämie und der Myelämie, nicht als der morphologische Ausdruck einer Kerndegeneration angesprochen werden können. Die Ähnlichkeit mancher der bei chronischer Lymphämie gefundenen karyotopen Formen mit den bei der akuten Lymphämie abgebildeten ist eine große, eine nähere Verwandtschaft der betreffenden Bildungen erscheint nicht ausgeschlossen.

Ich will nun aber bei den folgenden Auseinandersetzungen die karyotopen Körper, deren Bedeutung noch ganz unsicher ist, unberücksichtigt lassen und mich nur an jene intracellulären Formen halten, die ich im Fingerbeerenblute des Falles 4 und in den blutzellenbildenden Organen des von Hof.-R. Weichselbaum überlassenen Falles von Lymphämie nachweisen konnte (Figg. 100—132); wir werden die gleichen Formen noch in einem weiteren Falle (Pseudoleukämie beim Kinde) wiederfinden, der im folgenden Abschnitte gesondert behandelt werden soll (Figg. 200—220).

Nach der von Mannaberg[1]) gegebenen Beschreibung kann ich kaum daran zweifeln, daß die von ihm bei einem Falle von Lymphämie im peripheren Blute im ungefärbten Zustande gesehenen und als Protozoen gedeuteten intracellulären Gebilde mit den in den oben genannten Fällen beschriebenen identisch sind, und ich schließe mich der Auffassung Mannaberg's, daß hiebei protozoenähnliche Körper vorliegen, nach dem was früher bereits über ihre differentiellen Unterschiede gegenüber andern Zellenbestandteilen ausgeführt wurde, vollständig an. Wahrscheinlich handelt es sich auch hier um eine Hämamöbe aus der Familie der Hämamöbiden, die aber jedenfalls verschieden ist von der früher aus dem myelämischen Blute und den zugehörigen Organen beschriebenen Haemamoeba leukaemiae magna. Ich werde diese bei der Lymphämie nachgewiesene Form als Haemamoeba leukaemiae parva (vivax) bezeichnen, da sie, worauf ja die eigenartigen Form verhältnisse hinweisen, einer lebhafteren Bewegung als die Haemamoeba magna fähig sein dürfte.

Diese Haemamoeba leukaemiae parva (vivax) kommt, wie es scheint, vorwiegend nur innerhalb der blutzellenbildenden Organe bei Lymphämie vor, und dürfte nur selten in das periphere Blut übertreten. Jedenfalls kann sie ihren ganzen Entwickelungskreis, wie er im Vorausgehenden beschrieben wurde, innerhalb der blutzellenbildenden Organe durchmachen.

---

[1]) Vgl. früher S. 8.

Digitized by Google

Sie unterscheidet sich von der Haemamoeba magna nicht nur durch ihre Größe und wahrscheinlich auch durch ihre Beweglichkeit, sondern auch durch ihre Form und durch eine verschiedene Sporulation, durch das Fehlen von Geißel- und von exquisiten Sichelformen. Während bei der ersteren die Sporulation hauptsächlich in der Morulaform erfolgt, scheint bei der Haemamoebe parva (vivax) mehr die Sonnenblumenform vorzuherrschen, die Zahl der aus der Sporulation hervorgehenden jungen Keimlinge erscheint infolgedessen hier bedeutend geringer als bei der ersteren; es sind das analoge Differenzen, wie sie auch zwischen der Haemamoeba malariae tertiana und quartana bestehen. Auch die Differenz der Beweglichkeit ist in beiden Fällen, sowohl bei den beiden Malaria- und den beiden Leukämieamöben, vorhanden, ebenso ist die Differenz des Aufenthaltes der beiden Leukämieamöben im befallenen Organismus nicht ohne Analogie bei den Malariaparasiten, indem ja auch hier die kleinen namentlich bei den tropischen Formen der Malaria vorkommenden Parasiten weniger im Blute als in den inneren Organen vorkommen, wo sie ihre ganze Entwickelung durchmachen (Däubler[1]), Mannaberg[2]). Selbstverständlich ist aber den angeführten Beziehungen zwischen den Leukämie- und den Malariaparasiten nur der Wert von Analogieschlüssen beizumessen.

Ein weiterer Unterschied der beiden Leukämieamöben dürfte in dem differenten Auftreten der früher erwähnten Dauerformen innerhalb der blutzellenbildenden Organe gelegen sein. Bei der Haemamoeba parva (vivax) konnten in den blutzellenbildenden Organen keinerlei morphologische Zeichen analoger Dauerformen nachgewiesen werden, wie sie für die Haemamoeba magna im Vorausgehenden geschildert wurden. Da nun weiterhin die Übertragung der Lymphämie auf Tiere nicht gelang (vergl. später), so fehlt in diesem Falle jener bedeutsame biologische Hinweis auf die Gegenwart von Dauerformen in den betreffenden Organen, von dem im Vorausgehenden bereits die Rede war, und welcher eine wesentliche Stütze für die Annahme solcher Dauerformen in den blutzellenbildenden Organen bei Myleämie bildet. Ob nun bei der Haemamoeba parva (vivax) Dauerformen überhaupt nicht vorkommen, bin ich zunächst nicht in der Lage zu entscheiden; bei den Malariaparasiten sind derartige Formen bisher gleichfalls nicht bekannt.

Auch auf das differente Verhalten der Wirtszelle bei den beiden Leukämieamöben sei bereits an dieser Stelle mit wenigen Worten hingewiesen, wir werden später bei Erörterung der Pathologie der Leukämie uns noch eingehender mit dieser Frage zu beschäftigen haben. Bei beiden Amöbenformen sind ja die kleinen einkernigen Leukocyten, also die kleinen Lymphocyten, als die eigentlichen Wirtszellen anzusprechen; während aber die infizierten Leukocyten bei der Haemamoeba magna sich in der allgemeinen Blutbahn vorfinden, und während diese Leukocyten im Blute sowohl als auch in den blutzellenbildenden Organen eine Reihe von später genauer zu erörternden Veränderungen durchmachen, gehen die durch die Haemamoeba parva (vivax) inficierten Leukocyten aus den blutzellenbildenden Organen nur selten in die allgemeine Blutbahn über, und erleiden auch nicht jene eben angedeuteten Veränderungen, die an den mit der Haemamoeba magna infizierten Leukocyten wahrzunehmen sind.

Als ebenso wichtig muß der bereits berührte Umstand betont

[1]) Berl. klin. Wochenschr. 1898. Nr. 5, 6.
[2]) Die Malariakrankheiten etc. S. 68 f.

Digitized by Google

werden, daß eine Übertragung der Haemamoeba parva (vivax) auf das Tier bisher nicht gelungen ist, auch hierin ist jedenfalls eine wesentliche Differenz gegenüber der Haemamoeba magna gelegen. Auch die karyotopen Körper müssen hier nochmals kurz berührt werden. Sie scheinen jedenfalls bei Lymphämie häufiger vorzukommen als bei Myelämie, ich kann mich jedoch über die Beziehung dieser Bildungen zu einander bei diesen beiden Formen der Leukämie noch nicht aussprechen. Die Möglichkeit dürfte wohl kaum außer acht zu lassen sein, daß beide Hämamöben unter gewissen noch nicht genauer bekannten Verhältnissen, manchmal vielleicht erst postmortal, in den Kern der infizierten Zelle übertreten und hier Veränderungen hervorrufen. Die vorliegenden Beobachtungen können dann dahin aufgefaßt werden, daß ein derartiger Ortswechsel bei der Haemamoeba parva (vivax) häufiger als bei der Haemamoeba magna stattfindet. Andrerseits könnte aber auch manches zu gunsten der Anschauung angeführt werden, daß die karyotopen Körper gesonderte Bildungen darstellen, die mit den intracellulären oder cellulären Formen der Haemamoeba nicht in jenem eben angedeuteten Zusammenhange stehen.

Immerhin sind, wie ich glaube, die bis jetzt bereits erkannten Differenzen zwischen den beiden Leukämieamöben so bedeutungsvoll, daß man wohl an zwei gesonderte Arten, nicht aber bloß an zwei gesonderte Formen der gleichen Art wird denken dürfen. Damit berühre ich die Frage der Unität und Multiplizität der Leukämieparasiten, die aber vorläufig definitiv wohl ebensowenig zu lösen sein wird, wie die analoge Frage bei den Malariaparasiten; ich für meinen Teil neige der Auffassung zu, daß getrennte Arten, mithin zwei verschiedene Parasiten, vorliegen. Es sei hier aber auch auf die Möglichkeit hingewiesen, daß auch den karyotopen Körpern bei der akuten Leukämie in ihrer Auffassung als Parasitenformen eine gesonderte Stellung gegenüber den beiden anderen Parasitenformen zukommen kann, und es sei diesbezüglich nur an die Ähnlichkeit erinnert, welche manche der karyotopen Körper bei der akuten Leukämie mit den Pyrosomen- oder Apiosomenformen besitzen, die als Erreger des Texasfiebers beschrieben sind.

Der Hämamöbenbefund bei der Lymphämie scheint nach den vorliegenden Untersuchungen inkonstanter als bei der Myelämie zu sein; für die Beurteilung dieser Verhältnisse ist aber das gegenwärtige Material aus den bereits erwähnten Gründen unzulänglich. Die weitere Untersuchung wird erst ergeben, ob und welche Rolle den karyotopen Körpern bei der Myelämie zufällt, ob und unter welchen Verhältnissen sie für die celluläre Amöbenform auftreten, und ob es eine Lymphämie giebt, welche ohne Haemamoeba parva (vivax) und ohne karyotope Körper einhergeht. Auch für die Myelämie werden die gleichen soeben erörterten Verhältnisse bei den weiteren Untersuchungen zu berücksichtigen sein, indessen ist der Befund der Haemamoeba magna hier nach meinen bisherigen Beobachtungen ein so konstanter, und die gelungene Übertragung einer entsprechenden Infektionskrankheit auf das Tier, und der Nachweis der analogen Parasitenart bei dem Tiere ein so schwerwiegendes ätiologisches Moment, daß die Bezeichnung dieser Amöbenart als einer pathogenen wohl gegenwärtig schon zu Recht besteht. Ob nun die Verhältnisse bei der Lymphämie und bei der sogenannten intestinalen Form von Leukämie, auf welche Troje[1]), Weiss[2]), Strauss[3])

[1]) Berlin. klin. Wochenschr. 1892. S. 285.
[2]) a. a. O. S. 96.
[3]) a. a. O. S. 18.

Digitized by Google

und andere hingewiesen haben, die von Strauss ausgesprochene Vermutung rechtfertigen, daß das leukämische (lymphämische) Blutbild in vielen Fällen vielleicht mehr eine rein symptomatische Bedeutung besitzt, darüber werden erst weitere ätiologische Untersuchungen Aufschluß bringen können.

Kapitel XI.

Ein Fall von Anaemia pseudoleukaemica infantilis.

Es handelt sich um einen typischen Fall einer Anaemia pseudoleukaemica infantilis, wie sie von v. Jaksch[1]) zum ersten Male als klinisches Bild zusammengefaßt wurde. Der Fall betraf ein $1^1/_2$jähriges Kind (Stecher) von der Innsbrucker Kinderklinik des Herrn Prof. Loos, der mir die Blutuntersuchung dieses Falles in liberalster Weise gestattete, das Leichenmaterial dieses Falles stellte mir Herr Prof. Pommer freundlichst zur Verfügung.

Intravital bestand bei dem Kinde hochgradige Anämie, im Blute waren zahlreiche große und kleine kernhaltige rote Blutkörperchen und daneben eine nicht sehr hochgradige Vermehrung der Leukocyten vorhanden, deren Zahl zwischen 20—70000 im cmm schwankte, sich aber regelmäßig über dem Normalwerte erhielt[2]). Unter den Leukocyten waren stets ziemlich zahlreiche „Myelocyten" aber auch abnorm große „hypertrophische" Leukocyten mit breitem feingranuliertem Protoplasma und einem gelappten oder zerschnürten Kerne vorhanden. Es war ein starker Milztumor nachweisbar, während Schwellungen der Lymphdrüsen intravital nicht mit Sicherheit festgestellt werden konnten.

Die Untersuchung des Blutes und des Milzsaftes vom lebenden Kinde, die ausschließlich mit der warmen Löffler-Lösung vorgenommen wurde, ergab stets die Anwesenheit recht zahlreicher Leukocyten, die mit typischen Formen der Haemamoeba leukaemiae magna besetzt waren; ich verweise diesbezüglich auf die Figuren 192—195, die leicht vermehrt werden könnten, was mir jedoch bei der Übereinstimmung derselben mit den Figuren 19—71 überflüssig erscheint. Eine so schöne und große Sichelform mit kernartigem Innenkörper, wie sie in Fig. 194 abgebildet ist, habe ich übrigens auch bei den früher erwähnten Fällen von Myelämie nicht zu Gesichte bekommen, ihre Zugehörigkeit zu den Parasitenformen dürfte aber immerhin wohl als fraglich bezeichnet werden. Im Milzsafte dieses Kindes fanden sich gleichfalls zahlreiche typische Formen der Haemamoeba leukaemiae magna (Fig. 196—199), darunter zahlreiche Sporulationsformen (Fig. 196—198), die auch hier in der bereits beschriebenen Morula vorhanden waren. Außerdem waren in dem dem lebenden Kinde entnommenen Milzsafte noch zahlreiche freie Amöbenformen

[1]) Wiener klinische Wochenschr. 1889. Nr. 22, 23.

[2]) Die diesbezüglichen Zählungen wurden auf der genannten Klinik vorgenommen.

Digitized by Google

nachweisbar, von denen ich es auch hier unentschieden lassen muß, ob sie nicht erst bei der Fixierung des Milzsaftes am Deckglas entstanden sind.

Über die Verteilung der verschiedenen Leukocytenformen geben folgende Zählungen Aufschluß:

Fingerbeerenblut vom 12. März 1898:

Leukocyten mit Haemamoeba magna	9.2%
Einkernig kleine und große Leukocyten	25.7%
Eingebuchtete und mehrkernige Leukocyten	52.6%
Myelocyten	12.5%

In einem zweiten Präparate vom gleichen Tage und von der gleichen Lokalität fanden sich:

Leukocyten mit Haemamoeba magna	12.4%
Einkernig kleine und große Leukocyten	27.3%
Eingebuchtete und mehrkernige Leukocyten	46.7%
Myelocyten	13.6%

Im Zehenbeerenblute vom 15. März 1898 wurden gezählt:

Leukocyten mit Haemamoeba magna	2.5%
Einkernig kleine und große Leukocyten	10.7%
Eingebuchtete und mehrkernige Leukocyten	78.9%
Myelocyten	7.9%

In einem zweiten Präparate der gleichen Lokalität und vom gleichen Tage fanden sich:

Leukocyten mit Haemamoeba magna	4.8%
Einkernig kleine und große Leukocyten	16.7%
Eingebuchtete und mehrkernige Leukocyten	62.3%
Myelocyten	16.2%

Dagegen wurden in einem aus dem Milzsafte stammenden Präparate vom 15. März 1898, das unmittelbar nach dem Zehenbeereneinstiche vom gleichen Tage hergestellt worden war, folgende Werte gefunden:

Leukocyten mit Haemamoeba magna	34.7%
Einkernig kleine und große Leukocyten	37.3%
Eingebuchtete und mehrkernige Leukocyten	23.8%
Myelocyten	4.2%

Es war also auch hier wie in dem Myelämiefalle Delago eine entschiedene Vermehrung der Haemamoeba magna im Milzsafte gegenüber dem peripheren Blute zu konstatieren.

Auf eine genauere Beschreibung der verschiedenen Hämamöbenformen glaube ich unter Verweisung auf die früher bei den Myelämiefällen gemachten Angaben verzichten zu können. Bei Vergleichung beider traten keine irgendwie nennenswerten Differenzen hervor, es war nur bei dem Kinde der Eindruck vorherrschend, daß sehr viele Hämamöben nicht in sondern nur an den Leukocyten gelagert sind. Dagegen machte sich eine andere Erscheinung geltend, welche die Aufmerksamkeit in hohem Grade in Anspruch nahm. Es trat nämlich an einzelnen Tagen ein starkes Überwiegen der kleinen und großen lymphocytären Elemente im Blute auf Kosten der mehrkernigen Zellen hervor, als ob ein Fall von Lymphämie vorliegen würde, ich lasse als Beleg eine Zählung vom 17. März 1898 aus dem Fingerbeerenblute folgen.

Digitized by Google

Leukocyten mit Haemamoeba magna	6.8%
Einkernig kleine und große Leukocyten	74.6%
Eingebuchtete und mehrkernige Leukocyten	8.5%
Myelocyten	10.1%

Ein ganz analoger Befund konnte noch an zwei anderen Tagen erhoben werden, immerhin waren bei den verschiedenen Zählungen die in den früher angeführten Tabellen mitgeteilten Werte häufiger zu konstatieren. Diese Beobachtungen schienen darauf hinzuweisen, daß bei dem Kinde eine Mischinfektion vorliegt, so daß an einzelnen Tagen das Blutbild der Myelämie, an anderen jenes der Lymphämie überwiegt, wobei allerdings der Nachweis echter Myelocyten und der typischen Haemamoeba leukaemiae magna im Blute mit der Annahme einer Lymphämie nicht übereinstimmte. Indessen konnten diese beiden letzten Befunde nicht als ein direkter Gegengrund gegen die oben ausgesprochene Vermutung geltend gemacht werden, da es sich ja keinesfalls um einen reinen Fall von Lymphämie handelte.

Meine Vermutung, daß hier eine Mischinfektion vorliegt, wurde noch dadurch bestärkt, als es mir gelang auch in den mit der warmen Löffler-Lösung gefärbten Präparaten aus dem peripheren Blute innerhalb einzelner weniger kleiner einkerniger Leukocyten Gebilde nachzuweisen, welche in ihrem ganzen Aussehen an die Haemamoeba leukaemiae parva (vivax) erinnerten, die aber wegen der weniger geeigneten Färbungsmethode nicht klar hervortraten. Als ich die früher beschriebene Färbung mit dem basischen Farbengemenge verwenden gelernt hatte, standen mir leider keine Bluttrockenpräparate dieses Falles mehr zu Gebote. Die Untersuchung der blutzellenbildenden Organe dieses Falles ermöglichte es jedoch, einen vollen Aufschluß nach der angedeuteten Richtung zu erlangen.

Zunächst muß ich bemerken, daß von den blutzellenbildenden Organen dieses Falles nur die Milz in Alkohol gehärtet wurde, während Knochenmark, Lymphdrüsen, Milz und Leber zum Teil in Sublimat oder in Flemming'scher Lösung, in Formalin und Müller'scher Lösung konserviert wurden. Die folgenden Angaben beziehen sich daher vorwiegend auf die in Alkohol gehärtete Milz, allein sie konnten doch zum Teile wenigstens auch an den in Sublimat fixierten Organstücken von Milz, Lymphdrüsen und Knochenmark kontrolliert werden, da ja auch bei langer Safraninfärbung, wie früher bereits betont wurde, die Haemamoeba leukaemiae parva (vivax) zur Darstellung gebracht werden kann.

Bei der Untersuchung der in Alkohol gehärteten Milz fiel nun vor allem auf, daß jene hochgradige Ansammlung von Mastzellen und von basophilen Granulationen in den kleinen und größeren lymphatischen Elementen, welche einen so regelmäßigen Befund in den blutzellenbildenden Organen bei Myelämie bildet, hier nahezu vollständig fehlte; basophile Granulationen in den Lymphzellen waren überhaupt nicht vorhanden, und Mastzellen waren nicht reichlicher als in einer der untersuchten Kontrollmilzen nachweisbar. Von einer sogenannten myeloiden Hyperplasie, d. i. von einer Ansammlung großer granulierter den typischen Knochenmarkszellen ähnlichen Elementen konnte weder in der Milz, noch im Knochenmark, noch in den Lymphdrüsen die Rede sein, nahezu überall waren vielmehr nur kleine lymphatische Zellen in mehr oder minder dichter Anordnung wie bei Lymphämie vorhanden, und das galt im gleichen Grade auch für die Leber, in welcher reichliche leukämische Herde nachweisbar waren. Dabei machte sich auch dann der Umstand bemerkbar,

Digitized by Google

daß die Lagerung der lymphatischen Elemente innerhalb der blutzellenbildenden Organe keineswegs so dicht und so gleichmäßig wie in den Fällen echter Lymphämie war, sondern daß hie und da größere oder kleinere Strecken des lymphatischen Gewebes durch Wucherung des interstitiellen faserigen Gewebes oder durch sogenannte große epitheloide Zellen ersetzt waren, welche höchstwahrscheinlich nicht als gewucherte lymphoide, sondern als Bindegewebszellen anzusprechen sind. Auf diese Verhältnisse ist übrigens schon von anderer Seite mehrfach hingewiesen worden und ich begnüge mich hier auf die diesbezügliche Arbeit von Glockner [1]) aufmerksam zu machen, in welcher eine Anzahl eigener Beobachtungen und ein reichliches Litteraturmaterial niedergelegt ist.

Die Untersuchung der in Alkohol gehärteten Milz ergab nun, daß die sogenannten „grünen Zellen" hier reichlich nachweisbar waren. Ich kann wegen ihrer Anordnung und Beschaffenheit auf das bei Erörterung der myelämischen Organe hierüber Gesagte verweisen; die Verhältnisse sind in beiden Fällen die gleichen und ich habe es deshalb auch vermieden eigene Abbildungen des Falles Stecher hier wiederzugeben. Es kann also in kurzem gesagt werden, daß entsprechend dem Befunde der Haemamoeba leukaemiae magna im peripheren Blute und im Milzsafte des lebenden Kindes, in der Leichenmilz dieses Falles die früher geschilderten Dauerformen des Parasiten nachgewiesen werden konnten. Die in Sublimat gehärteten Lymphdrüsen und das Knochenmark ließen die genannten Dauerformen andeutungsweise gleichfalls erkennen, die nicht zweckentsprechende Härtung dieser Organe gestattete aber die klare Darstellung dieser Gebilde nicht.

Die früher ausgesprochene Vermutung, daß bei dem Falle Stecher eine Mischinfektion vorliegt, erhielt durch den Nachweis der Haemamoeba leukaemiae parva (vivax) in der Milz dieses Falles eine wesentliche Stütze. Hier waren die entsprechenden Bilder, von denen in den Figuren 200—220 einige Beispiele wiedergegeben sind, in reichlichem Maße und stellenweise geradezu nesterweise gehäuft bei der Färbung mit dem basischen Gemenge ganz analog wie in dem früheren Falle von reiner Lymphämie nachzuweisen. Auch in dem mit Sublimat fixierten Knochenmarke waren sie bei langer Safraninfärbung allerdings minder deutlich aber reichlich vorhanden, während sie in der in gleicher Weise behandelten Lymphdrüse nur sehr spärlich aufzufinden waren. Bei der Vergleichung der hier wiedergegebenen Figuren 200—220 mit jenen des früher erwähnten Falles von Lymphämie (Fig. 100—132) wird wohl darüber kein Zweifel obwalten können, daß hier identische Bildungen vorliegen.

Bezüglich des Vorkommens von Chromatindegeneration des Kernes innerhalb der lymphatischen Zellen der hämatopoëtischen Organe muß bemerkt werden, daß dieselbe in dem Falle Stecher in gleicher Weise und ungefähr auch in den gleichen Mengenverhältnissen, wie bei den früher erwähnten Fällen reiner Lymphämie und dem Falle Skopan vorhanden war. Es muß bei dieser Gelegenheit nochmals betont werden, daß die Art und Weise des Kernzerfalles in den Lymphocyten der blutzellenbildenden Organe und auch des peripheren Blutes in allen untersuchten Fällen bei Myelämie sowohl als bei Lymphämie, als auch bei

[1]) A. Glockner, Zur Kasuistik der Anaemia splenica (Anaemia infantilis pseudoleukaemica). Münchener medizinische Abhandlungen. Lehmann 1895. II. Reihe 11. Heft.

Digitized by Google

den Mischformen in der ganz gleichen Weise vor sich geht. Wollte man nun die von mir auf die Gegenwart der Haemamoeba parva in den Zellen bezogenen Bilder als den Ausdruck einer Kerndegeneration deuten, so müßte man, da man eine derartige Form der Degeneration bei Myelämie nicht findet, auch die weitere Annahme machen, daß bei der Lymphämie und den zugehörigen Mischformen derselben, eine neue Art der Kerndegeneration vorhanden ist, die bei Myelämie fehlt, während andrerseits die bekannten degenerativen Formen der Hyper- und Hypochromatose und der Karyorhexis beiden Arten der Leukämie zukommen. Ist diese Annahme schon an und für sich unwahrscheinlich, so dürfte es wohl überhaupt nicht angehen, Bilder, wie sie in den Figg. 106 bis 110, 119, 120, 132, 218 dargestellt sind, als den Ausdruck eines degenerativen Vorganges im Kerne anzusprechen. In einzelnen Fällen gelingt es geradezu den Entfärbungsgrad so zu treffen, daß Kern und Hämamöbe gleichzeitig sichtbar sind (Fig. 214), woraus dann die Unabhängigkeit der beiden Bildungen mit um so größerer Wahrscheinlichkeit hervortritt. Ob übrigens in einzelnen Fällen der Kern nicht gerade durch die Haemamoeba parva verdrängt oder lädiert werden kann, darüber vermag ich vorläufig ein bestimmtes Urteil nicht abzugeben.

Andrerseits muß betont werden, daß es bisher noch nicht gelungen ist die Formen der Haemamoeba leukaemiae parva auf das Tier zu übertragen, wodurch die Sicherheit der Deutung immerhin wesentlich eingeengt wird. Wir werden auf die diesbezüglichen Versuche später noch zurückzukommen haben, da ja gerade das Leichenmaterial des Falles Stecher zu Infektionsversuchen Verwendung finden konnte.

Nach den oben gemachten Angaben dürfte wohl der Fall Stecher als eine Mischinfektion mit der Haemamoeba leukaemiae magna und der Haemamoeba leukaemiae parva (vivax) mit einiger Wahrscheinlichkeit aufgefaßt werden können. Inwieweit diese Mischinfektion auf das Zustandekommen des eigenartigen Krankheitsbildes von Einfluß sein kann, soll zunächst nicht erörtert werden.

Kapitel XII.

Ein Fall von Pseudoleukämie beim Erwachsenen.

Der Fall betrifft einen erwachsenen Mann (Ruech), der anfangs Juni 1898 auf der medizinischen Klinik in Innsbruck (Prof. v. Rokitansky) einige Zeit beobachtet werden konnte; der Kranke wurde am 17. Juni von Prof. Pommer seciert und mir Leichenmaterial auch dieses Falles bereitwilligst überlassen.

Intravital war in diesem Falle eine Vermehrung der Leukocyten im peripheren Blute nicht zu konstatieren, die Zahl derselben hielt sich vielmehr stets auf subnormalen Werten (4—8000 im cmm); abnorme Leukocytenformen konnten an Trockenpräparaten nicht konstatiert werden,

Digitized by Google

es überwogen die polynukleären neutrophilen, einkernige Leukocyten waren maximum bis zu 30% nachweisbar, Myelocyten oder abnorm große Leukocyten waren nicht vorhanden. Die Untersuchung auf Hämamöben fiel jedesmal negativ aus, allerdings wurde auch hier nur die warme Löffler-Lösung, nicht aber das basische Farbengemisch verwendet. Wohl konnte ab und zu eine etwas vermehrte Menge basophiler Granulationen im Blute angetroffen werden, und damit Hand in Hand gehend eine gegen den Vortag bestehende geringgradige Zunahme der kleinen einkernigen Leukocyten konstatiert werden, indessen waren diese Schwankungen doch recht unbedeutend, und die vorhandenen Granulationen waren hinlänglich scharf charakterisiert, eine Verwechselung derselben mit Hämamöben erschien infolge dessen ausgeschlossen.

Bei dem Kranken bestand intravital ein hochgradiger Milztumor und eine beträchtliche Schwellung der oberflächlich gelegenen Lymphdrüsen, dabei ein trotz seines Alters (63 Jahre) sehr auffälliger Marasmus. Die Milzpunktion wurde bei dem Kranken nur einmal und zwar gleich in den ersten Tagen der Beobachtung vorgenommen. In dem gewonnenen nach der Löffler-Blaumethode untersuchten Trockenpräparaten fanden sich nahezu ausschließlich kleine und größere leukocytäre Elemente vom Charakter der Lymphocyten; Haemamoeba leukaemiae magna konnte hier nur in sehr vereinzelten Exemplaren (0.7—1.4%) und auch da nicht immer mit der nötigen Sicherheit erkannt werden, Haemamoeba leukaemiae parva (vivax) wurde überhaupt nicht gefunden, doch muß auch hier betont werden, daß die angewandte Färbungsmethode für diesen letzteren Zweck nicht die entsprechende war.

Auffallend war in den von der Milzpunktion stammenden Präparaten eine nicht unbeträchtliche Anzahl großer epitheloider Elemente mit breitem Protoplasma, sehr gut entwickeltem und stark gefärbtem Kerne, in welchem gar nicht so selten mitotische Teilungsfiguren angetroffen wurden. Diese Zellen gehörten ihrer Beschaffenheit nach höchstwahrscheinlich nicht der Reihe der lymphocytären Milzelemente an. Außerdem lagen frei im Präparate zahlreiche runde mehr weniger intensiv gefärbte plättchenartige Bildungen, die ich ihrem ganzen Aussehen nach und auch auf Grund anderer sofort zu besprechenden Erscheinungen für zerfallende Kerngebilde ansprechen mußte. Es konnten nämlich in den Präparaten unter den lymphoiden Zellen sehr zahlreiche Exemplare angetroffen werden, welche exquisite und hochgradige Zeichen der Kerndegeneration (Hypo- und Hyperchromatose, Karyorhexis) aufwiesen; an den früher erwähnten epitheloiden Zellen waren die Zeichen der Chromatolyse nicht erkennbar. Die Untersuchung des Blutes und des Milzsaftes dieses Falles gestattete mithin in parasitologischer Beziehung kein sicheres Urteil; nichts destoweniger wurde auch das frische Leichenmaterial dieses Falles zu Infektionsversuchen verwendet, über die später im Zusammenhange berichtet werden wird. Da nun, wie gleich an dieser Stelle betont sein möge, die Infektionsversuche von positivem Erfolge begleitet waren, so wird man wohl bei der parasitologischen Untersuchung derartiger Fälle, so lange wir nicht über vollständig zuverlässige Färbungsmethoden verfügen, sich nicht allein auf die morphologische Untersuchung beschränken dürfen, sondern, da Züchtungsversuche vorläufig noch fehlschlagen, immer auch den biologischen Beweis, d. i. die Übertragung des Prozesses auf ein empfängliches Tier und den Nachweis des Parasiten bei diesem verwerten müssen.

Die Untersuchung der in Alkohol gehärteten Leichenorgane (Milz,

Digitized by Google

Lymphdrüse, Knochenmark, Leber) dieses Falles führte übrigens bereits zu positiven Anhaltspunkten in parasitologischer Beziehung. Zunächst ist zu bemerken, daß in den drei untersuchten blutzellenbildenden Organen dieses Falles (Milz, Lymphdrüse und Knochenmark) eine so hochgradige Kern- und Zelldegeneration bestand, wie ich sie bisher bei keinem Falle von Leukämie und Pseudoleukämie wiedergesehen habe. Ich verweise als Beispiel auf die Fig. 235 aus der Milz, wo auf einer kleinen Fläche nahezu alle Typen der Chromatolyse vertreten sind. Die Kern- und Zelldegeneration war hier sowohl über größere Abschnitte des Schnittes ausgebreitet, als auch nesterweise beschränkt mitten unter scheinbar noch normalen Zellen nachweisbar. Die Degeneration war stellenweise so hochgradig, daß man normale lymphoide Zellen kaum aufzufinden vermochte, an andern Stellen überwogen wieder die letztern, doch waren auch dann hyperchromatische Zellen unter diesen reichlich zu finden, und diese letzteren erwiesen sich ebenso wie in den früher erwähnten Fällen als der Hauptsitz von Bildungen, die nach Analogie mit den früheren Befunden als parasitäre Gebilde angesprochen werden konnten. Auch freie extracelluläre Chromatinderivate lagen reichlich im interstitiellen Gewebe, und sie boten auch hier ein geradezu verwirrendes Bild verschiedenartiger Klumpen und Klümpchen. Die degenerativen karyorhektischen Prozesse waren am intensivsten in Milz und Knochenmark ausgesprochen, in den Lymphdrüsen waren sie nur weit spärlicher, dagegen waren auch hier reichlich hyperchromatische Kerne nachweisbar. In Milz und Knochenmark war streckenweise eine starke Wucherung des interstitiellen Gewebes mit reichlicher Einlagerung großer epitheloider Zellen vorhanden, die vollständig jenen glichen, die früher in den Präparaten aus der Milzpunktion erwähnt wurden, in den Lymphdrüsen waren derartige Verhältnisse nicht zu erkennen, hier überwog die Hyperplasie der kleinen und größeren lymphoiden Elemente, Mitosen und Amitosen waren daselbst reichlich nachweisbar. Zellige Hyperplasie war übrigens auch in Milz und Knochenmark aber doch vorwiegend nur an den nicht der Degeneration anheimgefallenen Lokalitäten zu finden, auch hier konnten dann leicht und reichlich Kernteilungsfiguren erkannt werden. Mastzellen waren nur im Knochenmarke etwas reichlicher vorhanden, aber auch da weit spärlicher als sie bei Myelämie in den blutzellenbildenden Organen angetroffen wurden. Jedenfalls war in allen drei Organen die normale Struktur völlig verwischt, in Milz und Knochenmark bestand außerdem noch eine hochgradige Ausdehnung der Blutgefäße. In der Leber dieses Falles waren leukämische Ablagerungen nicht vorhanden; die Leberzellen waren durchwegs gut erhalten, enthielten reichlich blut- oder gallenfarbstoffähnliches Pigment; in den Kapillaren waren nur vereinzelte lymphocytäre Elemente gelegen. Degenerative Prozesse waren an diesen Zellen nicht nachweisbar.

Außer der Chromatolyse bestand in den blutzellenbildenden Organen, namentlich in Milz und Knochenmark eine entschiedene und ebenso reichliche Degeneration des Zellprotoplasma. In den größeren lymphoiden Zellen daselbst findet man sehr häufig vakuoläre Bildungen, manchmal mehrere in der gleichen Zelle, und daneben scheint auch eine hyaline Degeneration des Zellprotoplasma zu bestehen, welche oft die einzige Veränderung der Zellsubstanz darstellt, oft aber auch mit der Vakuolenbildung gleichzeitig vorkommt. Diese Protoplasmadegeneration tritt mit genügender Deutlichkeit nur in den größeren lymphoiden Milz- und Knochenmarkselementen hervor, das Protoplasma erscheint dann auf-

Digitized by Google

fallend starr, nahezu völlig homogen, und von größeren oder kleineren Vakuolen durchsetzt.

In parasitologischer Richtung ließen nun die blutzellenbildenden Organe dieses Falles folgendes erkennen: Die sogenannten „grünen Zellen" konnten in Milz, Lymphdrüsen und Leber nicht gesehen werden, trotzdem auch mit der hier in Betracht kommenden Färbungsmethode die degenerativen Prozesse des Kern- und Zellprotoplasma innerhalb Milz- und Lymphdrüse gut hervortraten, dagegen waren diese Zellen im Knochenmarke mit Sicherheit und stellenweise gehäuft, immerhin aber nicht so reichlich wie in den Fällen von Myelämie nachweisbar, sie glichen auch in diesem Falle vollständig den früher genauer beschriebenen Gebilden der gleichen Art, weshalb auf dieselben hier nicht neuerdings eingegangen werden soll. Der Nachweis dieser Formen gestattet im Zusammenhalte mit dem früher erwähnten Befunde, der die intravitale Gegenwart der Haemamoeba magna im Milzsafte wahrscheinlich machte, und im Zusammenhalte mit dem bereits angedeuteten Erfolge des Tierversuches, der Vermutung Raum zu geben, daß eine Infektion mit dem betreffenden Parasiten bei dem Kranken bestand.

In der Milz und in der Lymphdrüse dieses Falles wurden nun intranukleäre eigenartige Bildungen gefunden, von denen in den Figuren 221—234 einige Beispiele abgebildet sind. Diese Körper waren in der Milz sehr reichlich, in der Lymphdrüse etwas spärlicher vorhanden, im Knochenmarke fehlten sie nahezu vollständig. Sie weisen in ihrem Aussehen und in ihrer Beschaffenheit eine große Ähnlichkeit, vielfach sogar eine volle Übereinstimmung mit den früher beschriebenen karyotopen Bildungen auf, die sporadisch auch bei Myelämie (Figg. 82—91), in größerer Zahl aber bei chronischer (Figg. 133—137, 144—157) und bei akuter Lymphämie (Figg. 158—191), und vereinzelt auch in dem Falle von Anaemia pseudoleukaemica infantilis (Figg. 204, 219, 220) aufgefunden wurden, und für welche früher die Möglichkeit einer karyotopen Form eines betreffenden Parasiten offen gehalten wurde. Klare intracelluläre Bilder von Haemamoeba leukaemiae parva (vivax) wurden bei dem Falle Ruech nicht gesehen.

Bezüglich der karyotopen Formen dieses Falles kann ich auf das früher Gesagte hinweisen, auch hier treten oft Bilder zu Tage, welche auf Teilungs- eventuell Abschnürungsvorgänge hinweisen (Figg. 227, 233, 234); Bilder, die auf Sporulation hindeuten würden, habe ich auch hier nicht gesehen. Was früher über die Auseinanderhaltung des sogenannten granulären Kernzerfalles von diesen karyotopen Formen erwähnt wurde, gilt in gleichem Grade auch von diesem Falle. Dabei ist aber noch Nachdruck darauf zu legen, daß die berührten karyotopen Bildungen in den blutzellenbildenden Organen des Falles Ruech nicht dort angetroffen wurden, wo gleichzeitig hochgradige Kern- und Zelldegeneration in karyorhektischer Form bestand, sie waren daselbst höchstens nur einzelweise vorhanden, daß sie vielmehr in größerer Menge in der Regel innerhalb normaler oder annähernd normaler Gewebspartien, in denen nur hyperchromatische Kernveränderungen nachweisbar waren, aufgefunden wurden, und es ist gewiß bemerkenswert, daß im Knochenmarke dieses Falles, in welchem die nekrotischen (karyorhektischen) Prozesse einen so hohen Grad erreicht hatten, nur spärliche Exemplare dieser Formen anzutreffen waren. Der früher bereits ausgesprochene Gedanke, daß die degenerativen Prozesse in Kern und Zelle durch die karyotopen Körper nur angeregt werden, daß diese letzteren aber aus dem Kern

Digitized by Google

wieder verschwinden, ihn eventuell verlassen, wenn die Degeneration eine gewisse Höhe erreicht hat, vielleicht deshalb, weil der vermeintliche Parasit in dem zu Grunde gehenden zelligen Elemente nicht mehr die nötigen Lebensbedingungen findet, drängt sich auch in diesem Falle bei Berücksichtigung der hier in Betracht kommenden Verhältnisse auf. Eine sichere Entscheidung hierüber ist aber auch hier vorläufig nicht möglich.

In parasitologischer Hinsicht bin ich auf Grund der gemachten Befunde geneigt auch diesen Fall von Pseudoleukämie beim Erwachsenen, ebenso wie jenen beim Kinde, für eine Mischinfektion anzusprechen, bei welchem aber, im Gegensatze zu diesem letzteren, die degenerativen Prozesse einen sehr hohen Grad erreicht haben. Während sich aber bei der Pseudoleukaemia infantilis in parasitologischer Beziehung eine Mischinfektion der Haemamoeba magna und parva ergab, liegt in diesem Falle der Pseudoleukämie beim Erwachsenen eine Mischinfektion der Haemamoeba magna mit den karyotopen Körpern vor, deren Deutung und Stellung allerdings noch recht unsicher ist. Die Frage der Mischinfektion wird bei weiteren parasitologischen Studien über Leukämie und Pseudoleukämie jedenfalls genauer zu berücksichtigen sein, hier konnten nur die ersten Anregungen nach dieser Richtung gegeben werden. Gerade für jene Fälle, bei denen ein Übergang der einen Form von Leukämie in die andere, eventuell der Übergang einer Pseudoleukämie in eine echte Leukämie konstatiert wurde, Fälle, die ja in der vorliegenden Litteratur zur Genüge niedergelegt sind, erscheint die Frage der Mischinfektion in parasitologischer Hinsicht die Grundlage für das Verständnis derselben zu bieten.

Digitized by Google

II. Teil.

Untersuchungen und Infektionsversuche an Tieren.

Digitized by Google

Digitized by Google

Kapitel XIII.

Untersuchung einer leukämischen Schweinemilz.

Gelegentlich eines Besuches der Münchener Veterinärschule im April 1898 erhielt ich durch die Liebenswürdigkeit der Herren Assistenten der pathologischen Abteilung ein Stückchen einer leukämischen Schweinemilz zur Untersuchung. Es handelte sich um ein altes Spirituspräparat, das schon viele Jahre als Musealobjekt aufbewahrt worden war. Etwas näheres über den Fall selbst war nicht bekannt.

Bei der mikroskopischen Untersuchung war eine zellige Hyperplasie lymphoider Elemente zweifellos zu erkennen, doch war an vielen Stellen das fibrilläre Gewebe der Milztrabekel so intensiv entwickelt, daß an diesen Lokalitäten der Eindruck einer bindegewebigen Hyperplasie überwog; die lymphoiden Zellen waren hier wie ausgepinselt. Ob hier eine Macerationswirkung der langen Spirituskonservierung vorliegt, vermag ich nicht zu entscheiden. Die Chromatindegeneration der lymphoiden Zellen war sehr manifest; in den Zellen (Fig. 236) und auch frei in der Gerüstsubstanz (Fig. 237) waren leicht färbbare Chromatinschollen nachweisbar, die manchmal einen helleren Innenraum erkennen ließen. Sie waren in keinerlei Weise färberisch elektiv und konnten auch im ungefärbten Zustande als mattgelbliche Schollen erkannt werden. Sie erinnerten wohl in mancher Beziehung an die in myelämischen Organen des Menschen vorkommenden sporenähnlichen Bildungen der Haemamoeba magna (Fig. 98, 99), doch mußte sofort ihre differente Lagerung in der Zelle und ihre leichte Färbbarkeit mit den verschiedenen Tinktionsmitteln auffallen. In dieser Beziehung kann nicht scharf genug betont werden, daß eine Verwechselung der durch Kernzerfall bedingten chromatolytischen Produkte mit den zum Formenkreis der Hämamöben gehörigen Bildungen, solange keine anderen als tinktorielle Merkmale zu Gebote stehen, nur durch eingehende Vergleichsfärbungen mit verschiedenen Farbstoffen vermieden werden kann. Und selbst dann dürften, insolange eine specifische Färbungsmethode fehlt, bei dem gegenwärtigen Stadium unserer Kenntnisse Irrtümer wohl kaum gänzlich ausgeschlossen sein.

Dagegen konnten in dieser Schweinemilz die früher beschriebenen „grünen Zellen“ reichlich und stellenweise gehäuft beisammen liegend vorgefunden werden. Bei der angewandten Färbungsmethode trat die Differenz der Chromatinderivate, der „grünen Körper“ und der Erythrocytenabkömmlinge scharf hervor, und wie bei den früheren Fällen von Myelämie des Menschen, drängte sich auch hier der Gedanke auf, daß

Digitized by Google

die erwähnten „grünen Zellen“ spezifische Bildungen darstellen; ich glaube sie auch in diesem Falle als Dauerformen der Haemamoeba leukaemiae magna ansprechen zu sollen, wodurch dieser Fall der Leukämie beim Schweine der Myelämie des Menschen nahe gerückt wird. Genaue Blutuntersuchungen am lebenden leukämischen Schweine wären hier von großer Bedeutung, leider stehen mir keine solchen zu Gebote. In der Litteratur findet sich wohl eine ganze Reihe von Beobachtungen über Leukämie beim Schweine vor, allein es handelt sich dabei in der Regel bloß um die Mitteilung der Sektionsergebnisse, ohne daß eine genauere Blutanalyse vorliegt, höchstens werden die Zahlenverhältnisse zwischen roten und weißen Blutkörperchen im Leichenblute angeführt. Ich weise hier auf die Arbeiten von Leisering [1]), Fürstenberg [2]), Bollinger [3]), Siedamgrotzky [4]), Zell [5]) hin; allerdings wird in diesen Arbeiten von lymphatischer, lienaler und myelogener Leukämie gesprochen, allein diese Bezeichnungen beziehen sich ausschließlich auf die in zelliger Hyperplasie angetroffenen Organe, ohne uns über die Blutbeschaffenheit selbst irgend einen Aufschluß zu gewähren. Es wäre dringend zu wünschen, daß die so wichtigen Untersuchungen über Leukämie bei den Haustieren nach genauen hämatologischen Methoden vorgenommen werden, und daß die Ehrlich'schen Methoden der Blutuntersuchung auch hier in Anwendung gezogen werden; erst dann wird eine genaue Vergleichung der Leukämie der Haustiere mit jener des Menschen möglich sein.

Kapitel XIV.

Leukämische Infektion beim Kaninchen.

a) Litteraturangaben über Leukämie und leukämische Infektion bei Tieren; Methode der Infektion.

Sollte die im Vorausgehenden gewonnene Deutung der spezifischen Körper bei der Leukämie eine festere Grundlage gewinnen, und sollte, selbst die Richtigkeit dieser Deutung vorausgesetzt, der Hämamöbennachweis bei der Leukämie eine ätiologische Bedeutung erlangen, so mußte die Übertragung der Leukämie auf ein empfängliches Tier ge-

[1]) Bericht über das Veterinärwesen im Königreich Sachsen für das Jahr 1865. 10. Jahrg. S. 29.

[2]) Berliner klinische Wochenschr. 1870. Nr. 28. S. 341 ferner Preußische Mitteilungen über Veterinärwesen 1871. S. 159. (Jahresber. von Virchow-Hirsch, VI. 1871. S. 550.)

[3]) Schweizer Archiv f. Tierheilkunde 1871. Bd. 24. S. 272.

[4]) Über Leukämie bei Haustieren. Plugs Vorträge für Tierärzte. Leipzig 1878. Heft 10. Serie I. Hier werden fünf Fälle von Leukämie beim Schweine angeführt. Ferner Bericht über das Veterinärwesen im Königreich Sachsen für das Jahr 1878. S. 17.

[5]) Leukaemia lienalis beim Schwein. Tiermedizinische Rundschau 1888/89. S. 49. Da die Milz in diesem Falle cystische Entartung zeigte, im Blute der Leichenmilz viele polynukleäre Leukocyten und auch große den Milzzellen entsprechende grobgranulierte Leukocyten angeführt werden, so erscheint es immerhin fraglich, ob hier ein typischer Fall von Leukämie vorlag.

Digitized by Google

lingen, oder es mußten zum mindesten doch die Blutveränderungen des infizierten Tieres sich jenen des leukämischen Menschen mehr oder minder nähern, und es mußten auch künstliche Kulturversuche mit den Hämamöben in Angriff genommen werden. Diese letzteren Versuche versprachen von vornherein einen geringen Erfolg, da man ja mit dem Umstande rechnen mußte, daß die Hämamöben als echte Zellenschmarotzer auf einem toten Nährboden ihr Fortkommen nicht finden dürften, wie ja auch die künstliche Kultur der Malariaparasiten bisher in einwandfreier Weise nicht gelang. Dagegen versprachen die Übertragungsversuche der Leukämie auf Tiere umsomehr Erfolg, als ja, wie bereits aus den oben angeführten Angaben hervorgeht, Leukämie beim Schweine, und, wie wir sofort sehen werden, auch bei anderen Haustieren vorkommt; allerdings hatten aber alle bisher bei verschiedenen Tieren vorgenommenen Übertragungsversuche der Leukämie einen negativen Erfolg. Wir wollen nun diesen Verhältnissen etwas näher nachgehen.

Bei den Haustieren wurde außer bei Schweinen Leukämie noch bei Hunden, Katzen, Pferden, Schafen, Rindern und bei der weißen Maus konstatiert. Ich konnte hierüber in der Litteratur Mitteilungen von Siedamgrotzky[1]), Bollinger[2]), Weiske[3]), Leblanc und Nocard[4]), Brosse[5]), Eberth[6]), Eggeling[7]), Johne[8]), Mauri[9]), Nocard[10]), Robertson[11]), Fröhner[12]), Malet[13]), Sattler[14]), Fajerstajn und Kuczynski[15]) auffinden. Am häufigsten scheint Leukämie beim Hunde, dann beim Schweine und beim Pferde vorzukommen, bei den anderen Tieren sind nur sporadische Fälle mitgeteilt. Über die Leukämie bei Pferden spricht sich noch Bollinger[16]), sehr reserviert aus, indem er vermutet, daß bei der bekannten Reizbarkeit des lymphatischen Systems der Pferde und bei der ausgesprochenen Disposition dieser Tiere zu entzündlichen Affektionen der Lymphgefäße und Lymphdrüsen mehr vorübergehende Leukocytosen und

---

1) Leukämie beim Hund und bei der Katze. Bericht über das Veterinärwesen im Königreich Sachsen für das Jahr 1872. S. 64, 67. Lymphatische Leukämie beim Hunde. Ebendaselbst 1873. S. 64. Leukämie beim Hund. Ebendaselbst 1874. S. 58 und 1876. S. 19. Über die Leukämie bei Haustieren Pflugs Vorträge für Tierärzte. Leipzig 1878. Heft 10. Serie I. Lienale Leukämie bei einem Hunde. Sächsische Berichte 1878. S. 21. Leukämie der Wand des Uteruskörpers und der Blase, sowie der breiten Mutterbänder eines Rindes. Ebendaselbst 1878. S. 22.

2) Über Leukämie bei den Haustieren. Virchows Archiv etc. Bd. 59. S. 341.

3) Xanthin und Harnsäure im Harne eines kranken (leukämischen) Schafbockes. Zeitschr. f. Biologie 1875. Bd. XI.

4) Un cas de leucocythémie chez le chien. Arch. vétérin. 1878. pg. 1.

5) Un nouveau cas de lymphadénie chez le chien. Ibidem pg. 698.

6) Leukämie der Maus. Virchows Archiv etc. 1878. Bd. 72. S. 108.

7) Leukämie bei einer Kuh. Preußische Mitteilungen. 1880. S. 13.

8) Lymphatische Leukämie beim Pferde. Sächsische Berichte 1880. S. 26. Lienale Leukämie beim Rind. Ebendas. S. 24. Milz mit leukämischen Tumoren. Ebendas. S. 28.

9) Darf die Leukocythämie als eine für sich bestehende Krankheit betrachtet werden? (Zwei Hunde.) Revue vétérin. 1880. Mars.

10) Einige seltenere Formen von Leucocythämie (3 Fälle beim Rind. Alfort. Archiv 1882. S. 321 (Jahresber. Virchow-Hirsch 1882. I. S. 529).

11) Leucocythämie. Eine Rede. American veter. rev. 1882. T. VI. pg. 167.

12) Zwei Fälle von Leukämie beim Pferde nebst einem Falle von Pseudoleukämie beim Hunde. Ad. Wochenschr. 1885. S. 245 (Jahresber. von Virchow-Hirsch 1885. I S. 648).

13) Über peritoneale Leucocythämie beim Hunde. Revue vétér. 1885. pg. 478.

14) Leukämie beim Pferde. Ad. Wochenschr. 1885. S. 361.

15) Drei Fälle von Leukämie bei der weißen Maus. Gazetta lekarska. 1892. Nr. 30 (Jahresber. von Virchow-Hirsch 1892. II. S. 253).

16) Virchows Archiv etc. Bd. 59. S. 348.

Digitized by Google

nicht idiopathische Leukämie vorkommt. Doch kann es nach den späteren Mitteilungen von JOHNE, FRÖHNER und SATTLER wohl kaum zweifelhaft sein, daß auch bei Pferden echte Leukämie auftritt.

Für die künstliche Übertragung der Leukämie auf Tiere dürften sich daher auf Grund dieser Angaben Schweine, Hunde und Katzen am meisten empfehlen; ich habe derartige Versuche jedoch nicht oder doch nicht vorwiegend an diesen Tieren vorgenommen, zum Teil deshalb, weil Hunde und Katzen hier in Innsbruck infolge lokaler Verhältnisse nicht in genügender Menge aufzutreiben sind, Schweine aber ein zu teures Versuchsmaterial für die Verhältnisse meines Institutes darstellen, zum Teile aber deshalb, weil ich im Kaninchen ein brauchbares Tier für die Übertragungsversuche gefunden hatte. Die auf die weiße Maus bezüglichen Angaben von EBERTH, FAJERSTAJN und KURCZYNSKI wurden mir erst bekannt, als das mir zu Gebote stehende Infektionsmaterial bereits verbraucht war; es macht den Eindruck, als ob diese Tiere für die leukämische Infektion mit Aussicht auf Erfolg herangezogen werden könnten. Über einige Infektionsversuche an Hunden, Katzen und Meerschweinchen wird weiterhin berichtet werden.

Die ersten Versuche einer künstlichen Übertragung der Leukämie auf das Tier wurden wohl von MOSLER[1]) am Hunde ausgeführt. Er berichtet hierüber kurz folgendes: „Leider haben alle meine Versuche durch Transfusion leukämischen Blutes auf gesunde Tiere den leukämischen Prozess zu inokulieren, bis dahin nur negative Resultate gehabt. Ich habe diese Versuche, die bisher nur bei Hunden ausgeführt wurden, noch nicht aufgegeben, gedenke vielmehr die Transfusion leukämischen Blutes bei solchen Tieren vorzunehmen, bei denen die Leukämie sicher beobachtet ist, wie bei Schweinen.“ Leider findet sich hier keine Angabe darüber vor, in welcher Weise MOSLER die Transfusion leukämischen Blutes beim Hunde vornahm, was für die Beurteilung des negativen Erfolges von großer Wichtigkeit wäre. Mit Bezug auf die sofort noch näher zu besprechende unter MOSLER's Leitung ausgeführten Arbeit von NETTE, dürfte MOSLER, wie es auch NETTE that, wahrscheinlich defibriniertes leukämisches Blut verwendet haben; wir werden den Wert dieser Methode noch näher zu beleuchten haben.

Der nächste Übertragungsversuch der Leukämie von Hund auf Hund wird von BOLLINGER[2]) berichtet und zwar ging er folgendermaßen vor: Von einem frisch erhaltenen leukämischen Milzknoten (eines älteren großen Hofhundes, bei dessen Sektion sich lineale und lymphatische Leukämie, d. i. Hyperplasie von Lymphdrüsen und Milz vorfand), wurde mit $^1/_2$ %iger Kochsalzlösung ein Saft bereitet und davon eine PRAVAZ'sche Spritze voll einem kleinen gesunden Hunde durch die rechte Brustwandung direkt in die Lunge injiziert. Diese Methode der Impfung wurde gewählt, nachdem mittelst derselben bei Hunden, die für Inokulation tuberkulöser Produkte eine minimale Empfänglichkeit besitzen, durch Impfung menschlicher Tuberkel positive Resultate erzielt wurden. Der betreffende Hund zeigte infolge der Impfung keinerlei Krankheitserscheinungen und wurde nach vier Monaten durch Strychnin getötet. Bei der Sektion fanden sich sämtliche Organe normal, besonders Milz und Lymphdrüsen, die Zahl der weißen Blutkörperchen im Blute war nicht vermehrt.

Für diesen Fall darf wohl, vorausgesetzt daß das Ausgangsmaterial thatsächlich echte Leukämie war, die Art der Impfung vor allem für den

[1]) Die Pathologie und Therapie der Leukämie. Berlin 1872. S. 62.
[2]) VIRCHOWS Archiv etc. 1874. Bd. 59. S. 343.

Digitized by Google

negativen Erfolg verantwortlich gemacht werden, deren Brauchbarkeit für die Übertragung der Tuberkulose noch keinen zuverlässigen Maßstab für die Verwendung derselben bei der Leukämie ergiebt; überdies fehlte auch ein genauerer Einblick in das zur Infektion dienende Ausgangsmaterial sowie in die Blutbeschaffenheit des kranken leukämischen und des infizierten Hundes während der Beobachtungsdauer.

Die Frage der Übertragung der Leukämie scheint nun lange Zeit eine eingehendere Berücksichtigung nicht gefunden zu haben, wohl finden sich in der reichhaltigen Leukämielitteratur einzelne Angaben über mißlungene Übertragungsversuche auf Tiere zerstreut vor, so z. B. bei Litten [1]), aber eine genauere Prüfung dieser Frage dürfte kaum vorliegen, bis Nette [2]) unter Mosler's Leitung eine Reihe sorgfältiger Versuche über diesen Punkt vornahm. Nachdem Überimpfungen auf Hunde und Kaninchen fehlgeschlagen hatten, wählte Nette zu seinen weiteren Versuchen Schweine, Affen (Macacus cynomolgus) Kaninchen, weiße Mäuse und Hühner, jedoch durchwegs mit negativem Erfolge. Das Vorgehen Nette's war folgendes:

Von einem Leukämiker, bei dem es sich nach der mitgeteilten Krankengeschichte und dem Blutbefunde um Myelämie handelte, wurden durch Venaesektion 150 ccm Blut entleert und sofort defibriniert. Von dem in der angegebenen Weise präparierten Blute wurden einem alten Macacus cynomolgus 4 ccm in die Bauchhöhle injiziert, ein zweiter junger Macacus erhielt 5 ccm in das Peritoneum gespritzt, ein Kaninchen erhielt 1½ ccm in die Ohrvene, ein Kaninchen erhielt 4 ccm in die Bauchhöhle und zwei Kaninchen erhielten Blut teils bloß subkutan, teils gleichzeitig intravenös. Die vier Kaninchen und der jüngere Macacus zeigten keinerlei Krankheitserscheinungen, mehrfache Blutuntersuchungen ergaben keinerlei Veränderung. Der ältere Macacus ging nach einiger Zeit zu Grunde, die Sektion ergab jedoch, daß das Tier von zahlreichen Strongyli, die sich im Darmtraktus und in der Lunge angesiedelt hatten, getötet worden war.

In einer zweiten Versuchsreihe wurden neuerdings 10 ccm defibrinierten leukämischen Blutes der gleichen Provenienz einem Affen intraperitoneal, bei einem drei Monate alten Schweine 20 g intravenös, und bei einem ebenso alten zweiten Schweine 2 g in die Blutbahn des Knochenmarkes der linken Ulna einverleibt; das letztere Tier erhielt noch außerdem 15 g Blut intraperitoneal. Bei allen Tieren blieben die Blutverhältnisse normal.

In einer dritten Versuchsreihe wurde Aderlaßblut eines anderen Leukämikers, dessen Blutbefund näher nicht mitgeteilt ist, bei dem es sich jedoch höchstwahrscheinlich gleichfalls um Myelämie gehandelt hat, ebenfalls defibriniert und folgenden Tieren intraperitoneal injiziert: 1. dem Affen 2 Spritzen à 5 ccm; 2. dem weiblichen Schweine nach einem sehr reichlichen Aderlaß aus der tiefliegenden Arteria femoralis 3 Spritzen à 5 ccm; 3. dem männlichen Schweine ohne vorhergehenden Aderlaß 5 Spritzen à 5 ccm, beide Schweine bekamen, um sie möglicherweise dadurch empfänglicher zu machen, an dem betreffenden Tage kein Futter; 4. vier Mäusen jeder ½ ccm; 5. einer alten Henne 2 Spritzen zu 5 ccm und einem jungen Hahn 1 Spritze zu 5 ccm. Von den Tieren dieser Reihe starben die vier Mäuse nach etwa 14 Tagen unter Krampfer-

[1]) Vgl. Penzold und Stinzing, Handbuch der Therapie der inneren Erkrankungen. 2. Aufl. Bd. II 1897. S. 177.

[2]) Ist Leukämie eine Infektionskrankheit. Inaug.-Diss. Greifswald 1890.

Digitized by Google

scheinungen, es war aber bei ihnen niemals eine Vermehrung der weißen Blutkörperchen zu konstatieren, auch war bei der Sektion eine Milzschwellung nicht nachweisbar. Das Befinden der übrigen Tiere nach der Operation war stets ein gutes. Die Blutuntersuchungen ergaben nichts pathologisches.

In einer vierten Versuchsreihe wurde ein Stück Milz des gleichen Kranken, das nicht sehr lange nach erfolgtem Tode entfernt worden war, dem Affen und den beiden Schweinen intraperitoneal eingenäht; jedem dieser Tiere wurden drei etwa thalergroße Milzstücke in die Bauchöhle gelegt. Die Tiere zeigten bald nach der Operation wieder das beste Wohlbefinden. Die Blutuntersuchungen hatten stets ein negatives Resultat. Der Affe wurde später zu anderen Experimenten verwandt, leukämisch ist er nicht gewesen, ein näheres Sektionsprotokoll ist nicht mitgeteilt. Die beiden Schweine wurden nach etwa sieben Wochen von Prof. Grawitz seciert. Die eingelegten Milzstücke erschienen in zahlreiche kleinste Bröckel zerteilt und der Resorption anheimgefallen. Nach Härtung in Flemming'scher Lösung und Saffraninfärbung fanden sich kernlose Schollen, die wie nekrotisches Milzgewebe aussehen, dazwischen sehr wenige rundliche Wanderzellen bindegewebiger Abkunft, und rings herum eine in 8—15 Gliedern hintereinander angeordnete Kette von kleinen, rundlichen protoplasmaarmen Zellen, die Grawitz für junge Bindegewebszellen resp. Lymphzellen hält. In beiden Fällen finden sich Zellenanhäufungen, welche wie kleine neugebildete Lymphdrüsen aussehen; die Zellen darin enthalten vielfach Mitosen.

Es ist Nette gewiß beizupflichten, wenn er auch diese letzten beiden Fälle nicht als gelungene Übertragungen der Leukämie auf das Tier anspricht, wenn auch die letzt erwähnten Zellenanhäufungen mit den vielfachen Mitosen immerhin auffällig sind. Den Mißerfolg der Bemühungen Nettes glaube ich auf Grund meiner Erfahrungen vor allem in der Anwendung des defibrinierten Blutes der beiden Leukämiker suchen zu sollen, wobei ich allerdings annehme, daß es sich dabei um echte Myelämie gehandelt hat, da nur bei dieser Form der Leukämie die Gegenwart des Parasiten mit Wahrscheinlichkeit im peripheren Blute erwartet werden kann, dieses daher auch nur bei Myelämie mit Aussicht auf Erfolg zu Übertragungsversuchen Verwendung finden darf. Nun haben aber die im vorausgehenden mitgeteilten Beobachtungen ergeben, daß die in Betracht kommende Haemamoeba leukämiae magna ein echter Leukocytenschmarotzer ist. Beim Defibrinieren wird aber die Hauptmenge der Leukocyten bekanntlich in das Blutgerinnsel eingeschlossen, und es liegt gewiß sehr nahe, anzunehmen, daß auch beim Schlagen des Blutes etwa frei werdende Hämamöben in den Blutkuchen hineingelangen. Jedenfalls ist es sehr wahrscheinlich, daß dem Blute durch das Defibrinieren ein großer Teil seiner Infektionstüchtigkeit benommen wird; geringe Mengen im defibrinierten Blute zurückbleibender Hämamöben könnten dann möglicherweise nicht ausreichen, um intensivere Krankheitserscheinungen hervorzurufen. Wir werden im folgenden noch auf Erfahrungen stoßen, welche einer Abhängigkeit der leukämischen Infektion bei Tieren von der Menge des angewendeten Infektionsmateriales das Wort reden.

Was nun die intraperitoneale und subkutane Einverleibung des Infektionsmateriales, sowie die intraperitoneale Einnähung des Milzstückes anbelangt, so besitze ich nur über die subkutane Infektion einige Erfahrungen, die mich zu dem Ausspruche berechtigen, daß auch dieser

Digitized by Google

Modus nicht geeignet ist, um die leukämische Infektion beim Tiere in ausgesprochener Weise hervorzurufen (vgl. später das Protokoll von KaninchenXXI.), wenn sie sich auch in meinen Versuchen nicht als vollständig wirkungslos erwies.

Bei der intraperitonealen Infektion mit Milzstücken wird man wohl daran denken dürfen, daß eine Abkapselung des Infektionsmateriales erfolgen kann, weshalb auch dieser Modus der Infektion von vornherein nicht als günstig angesehen werden kann.

In letzter Zeit hat Teichmüller[1]) die Frage der Übertragbarkeit der Leukämie auf Meerschweinchen neuerdings untersucht. Als Ausgangsmaterial dienten Teichmüller zwei Fälle von „lienaler Leukämie", über deren Blutveränderung leider nichts anderes erwähnt ist, als daß sie typisch für die lienale Form der Leukämie war. Wahrscheinlich ist darunter der Blutbefund der Myelämie nach der hier acceptierten Terminologie Ehrlich's zu verstehen. Das Blut (nicht mehr als 6 ccm auf einmal) wurde in erwärmten Spritzen direkt aus einer Cubitalvene entnommen und bei 19 Meerschweinchen entweder in die Carotis oder in die Jugularvene oder subkutan injiziert. Es sind fast jedem Tiere mehrmals Injektionen gemacht, und zwar ist venöses leukämisches Blut vom ersten Falle 12 Tieren, insgesamt 34,2 ccm injiziert worden; davon 8,1 in die Carotiden, 7,5 in die Jugularvene, und 18,6 subkutan. Vom zweiten Falle wurden 16,8 ccm leukämischen Blutes 7 Tieren injiziert, subkutan 5,0, in die Jugularvenen 7,0, in die Carotiden 4,8. Die Beobachtungsdauer war sehr verschieden und variierte zwischen 1 und 420 Tagen. Abgesehen von einzelnen mehr nebensächlichen Komplikationen wurde die Injektion leukämischen Blutes von den Tieren gut vertragen. Auf Grund der Blutuntersuchungen am lebenden Tiere sowie der Sektionsergebnisse hält Teichmüller einen spezifischen Einfluß der Injektion des leukämischen Blutes und die Übertragung der Krankheit auf das Meerschweinchen bei der angewandten Versuchsmethode für ausgeschlossen.

Ganz abgesehen von der nach meinen Erfahrungen doch nicht ganz günstigen Methode der Übertragung durch das leukämische Blut selbst, möchte ich nur hervorheben, daß auch bei dem von mir befolgten Infektionsmodus eine Übertragung der Krankheit auf das Meerschweinchen nicht gelang, und auch keinerlei Krankheitserscheinungen bei dem infizierten Tiere nachgewiesen werden konnten. Ob das Meerschweinchen überhaupt unempfänglich gegen Leukämie ist, werden erst weitere Untersuchungen ergeben können.

Ich möchte nun zunächst auf jene Verhältnisse hinweisen, von denen ich mich bei den folgenden Infektionsversuchen vornehmlich leiten ließ.

Von vornherein wird man gewiß nicht außer Acht lassen dürfen, daß beim infizierten Tiere nicht das ganz gleiche Krankheitsbild auftreten muß, wie wir es am leukämischen Menschen kennen. Die Lehre von den Infektionskrankheiten im allgemeinen bietet ja zahlreiche Beispiele dafür, daß durch die Übertragung des spezifischen Infektionserregers auf das Tier, bei diesem in vielen Fällen nicht das ganz gleiche Symptomenbild wie beim Menschen, sondern nur ein ihm mehr oder minder nahe verwandtes, nur in seinen Grundzügen mit ihm übereinstimmendes hervorgerufen wird, was ja zweifellos in individuellen Verhältnissen und vor allem in dem Wechsel des Nährbodens beim Menschen und beim Tiere seinen Grund haben dürfte. Ich brauche als Beispiel für das eben Gesagte nur auf Diphtheritis, Cholera, Pneumonie, Typhus und andere hinzuweisen.

[1]) Deutsch. Arch. f. klin. Mediz. 1899. Bd. 62. S. 564.

Digitized by Google

Wenn man nun für eine gelungene leukämische Übertragung auf ein Tier das Hauptgewicht darauf legt, daß die bekannte Milz- und Lymphdrüsenhypertrophie event. auch Knochenmarksveränderungen vorhanden sein müssen, und sich damit begnügt, eine solche auszuschließen, wenn die eben genannten makroskopischen Organveränderungen fehlen, so steht man, wenn ich so sagen darf, gar zu sehr auf einem anthropomorphen Standpunkte, und übersieht, daß die leukämische Infektion beim Tiere doch möglicher Weise anders als beim Menschen verlaufen kann. Nach meiner Meinung ist bei den leukämischen Übertragungsversuchen auf das Tier vor allem darauf zu achten, ob bei dem infizierten Tiere die charakteristische Hämamöbe in oder an den Leukocyten haftet und sich hier entwickelt. Das ist nach den hier gewonnenen Erfahrungen die Grundlage für die Auffassung der Leukämie als Infektinskrankheit; diese muß vorhanden sein, wenn von einer gelungenen Übertragung der Leukämie auf das Tier und von einer leukämischen Infektion die Rede sein soll. Dann kommt es sehr wesentlich darauf an, ob die Hämamöbe bei dem gewählten Versuchstiere nur einen mehr unschuldigen Leukocytenschmarotzer darstellt, oder ob sie Krankheitserscheinungen hervorzurufen imstande ist. Diese Krankheitserscheinungen müssen dann gewiß nicht vollständig mit den am Menschen beobachteten übereinstimmen, sie müssen aber jedenfalls innige Beziehungen zu diesen erkennen lassen. Das sind im wesentlichen die Grundzüge, von denen ich mich bei der Untersuchung der infizierten Tiere leiten ließ, und nach denen ich auch mein Infektionsverfahren selbst einrichtete.

Als Versuchstier diente mir anfänglich ausschließlich das Kaninchen, erst später wurden auch einzelne Beobachtungen an Katzen, Hunden und Meerschweinchen angestellt. Nach den mitgeteilten Ergebnissen scheinen Kaninchen von vornherein bis zu einem gewissen Grade für die Infektion empfänglich zu sein, während bei den andern Tieren vielleicht erst anderweitige Eingriffe vorgenommen werden müssen, um eine relative Empfänglichkeit derselben für die Infektion herzustellen. Die Infektion wurde zunächst ausschließlich durch intravenöse Injektion des leukämischen nicht defibrinierten, sondern nur entsprechend verdünnten Blutes vorgenommen, und zwar wählte ich hiezu die auch anderweitig so vielfach gebrauchte Injektion in die Ohrvene des Kaninchens. Diese Methode wurde jedoch bald wieder verlassen, da auch kleinere Tiere verwendet werden mussten, bei welchen ein Einstich in die Ohrvene nicht mit genügender Sicherheit ausgeführt werden kann, und da die Erlangung zur Injektion ausreichender Blutmengen vom Menschen doch nicht gut und vor allem nicht mehrere Male hinter einander durchführbar ist, andrerseits auch die Injektion fremden Blutes in größerer Menge von den Tieren schlecht vertragen wird.

Die Infektion wurde daher später ausschließlich von der Vena jugularis externa vorgenommen und zwar durch Injektion hirnwärts, nachdem sich gezeigt hatte, daß bei der Injektion herzwärts leicht intrakardiale und intravasale Thrombosen entstehen, die bei langsam vorgenommener hirnwärts gerichteter Injektion doch leichter vermieden werden können. In einem Falle (Kaninchen XXVII) geschah die Injektion durch die Arteria carotis, und in einem Falle wurde die subkutane Injektion (Kaninchen XXI) zur Infektion gewählt. Weniger als zwei ccm des entsprechend hergerichteten Organsaftes von leukämischem Material (vgl. S. 138) wurden selten vorgenommen. Die Operation wurde stets unter streng aseptischen Kautelen vollführt, und ich habe auch bei keinem der intravenös infizierten Tiere eine lokale Eiterung oder Infektion konstatieren können.

Digitized by Google

Tabelle I.

Übersicht des Infektionsmodus bei den verwendeten Tieren.

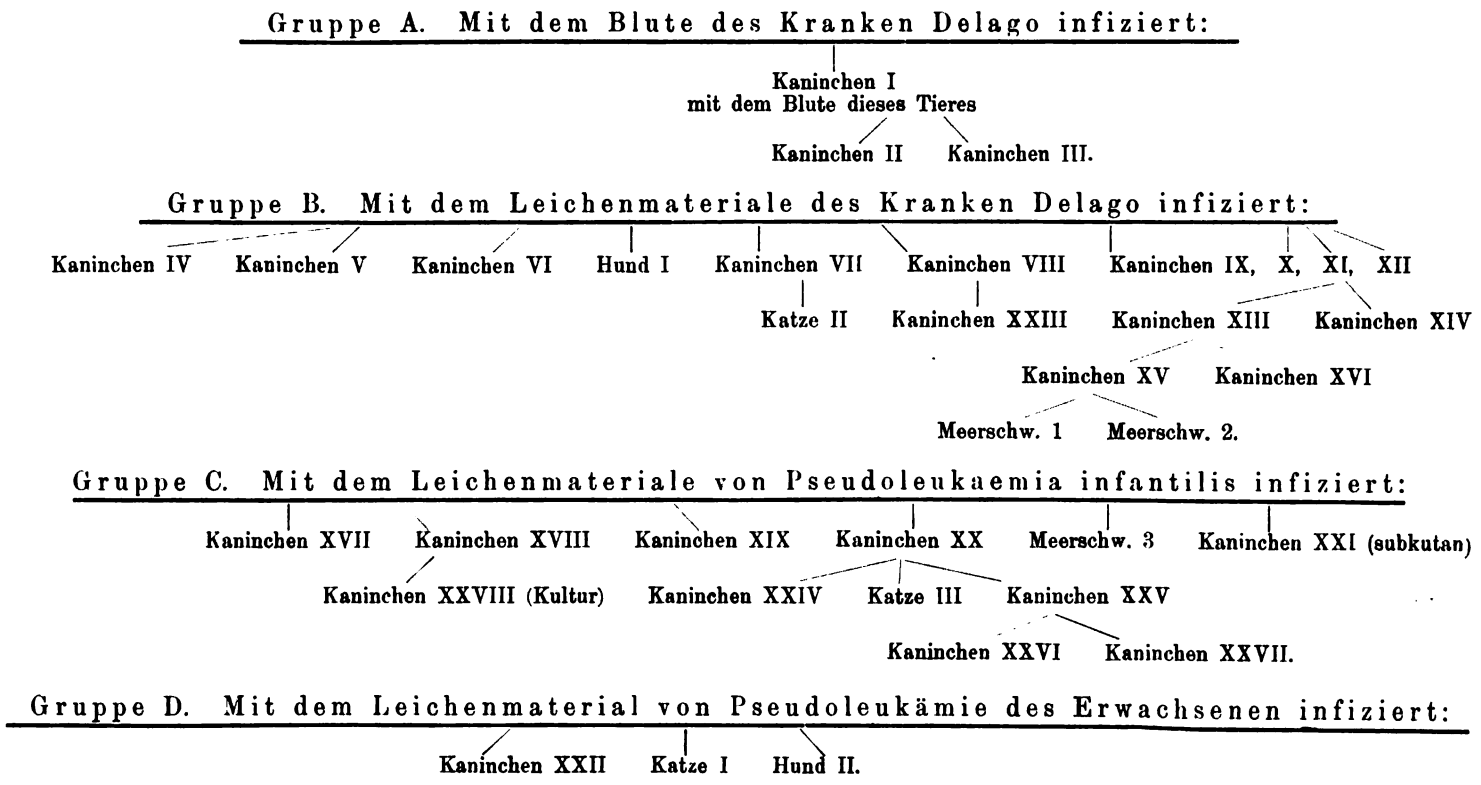

Digitized by Google

Die Übertragungsversuche der Leukämie auf das Tier lassen sich nach dem Ausgangsmaterial leicht in vier Gruppen sondern (vgl. Tabelle I): A) Tiere, bei denen peripheres Blut des früher erwähnten Myelämikers Delago zur Injektion verwendet wurde (Kaninchen I—III); B) Tiere, bei denen ein entsprechend vorbereiteter Organbrei von Milz und Lymphdrüsen des gleichen Falles Delago benützt wurde (Kaninchen IV—XVI und XXIII); C) Tiere, bei denen ein entsprechend hergerichteter Organbrei von Milz und Lymphdrüsen der Anaemia pseudoleukaemica infantilis (Fall Stecher) (Kaninchen XVII—XXI, XXIV—XXVII) und D) Tiere, bei denen ein entsprechend hergerichteter Organbrei von Milz und Lymphdrüsen der Pseudoleukämie beim Erwachsenen (Fall Ruech) zur Injektion benützt wurde (Kaninchen XXII).

Bei der ersten Gruppe (A) der Tiere wurden einige Tropfen Fingerbeerenblut dem Kranken entzogen und in aseptisch aufgefangener und aufbewahrter Ascitesflüssigkeit des gleichen Kranken verdünnt. Diese Versuche hatten für mich nur orientierende Bedeutung; sie sollten mich nur darüber aufklären, ob die Hämamöbe nach der Injektion im Kaninchenblut konstatiert werden kann. In dem einen auf diese Weise vorgenommenen Versuche (Kaninchen I) wurden zu wiederholten Malen sechs Tropfen Blut in 4 ccm Ascitesflüssigkeit suspendiert dem Tiere injiziert. Da ich es von Wichtigkeit hielt, zunächst große Mengen des infektiösen Materials in die Blutbahn zu bringen, so wurden zu den folgenden Versuchen nur die blutzellenbildenden Organe der Leiche des entsprechenden Falles verwendet, und zwar wurde in folgender Weise verfahren.

Der Kranke Delago starb in seinem Heimatsorte Cortina am 15. Januar 1898; der dortige Gemeindearzt Herr Dr. Angelo Majoni nahm am 16. Januar früh die Sektion vor und sandte mir, die von mir gewünschten Organe in Eis und Schnee verpackt ein. Dieselben waren am 17. Januar früh in vollständig durchgefrorenem Zustande in meinen Händen. Milz und Lymphdrüsen, die zu der Injektion ausschließlich Verwendung fanden, — vom Knochenmark wurde wegen der Gefahr von Fettembolien Abstand genommen — wurden bei Zimmertemperatur aufgetaut, und kleine Stücke derselben in steriler Kochsalzlösung oder in inaktiviertem Schafserum mit dem Pistill möglichst fein zerrieben; hierauf wurde durch sterile Watte unter Anwendung einer Saugpumpe abfiltriert, und der zurückbleibende Organbrei gehörig abgesaugt. Der Organbrei mußte leicht filtrieren und wurde dementsprechend verdünnt; gröbere Organ- oder Zellenpartikel durften in demselben nicht sichtbar sein. Dieser Zellenbrei wurde unter Watteverschluß in der Kälte am Lichte aufbewahrt, vor der Injektion gehörig durchgeschüttelt und entweder sofort oder nach einiger Zeit zu den Übertragungsversuchen verwendet. (Gruppe B). Unbeschadet seiner Wirksamkeit fror dieser Zellenbrei durch Zufall noch zweimal durch und mußte vor der Verwendung erst aufgetaut werden. Gerade diese Beobachtungen führten zu der Annahme, dass der Infektionsstoff in den blutzellenbildenden Organen der Leiche in einer sehr widerstandsfähigen Dauerform enthalten sein müsse, als deren morphologischen Ausdruck ich die oben geschilderten „grünen Körper“ in den lymphatischen Zellen ansprach. Weitere Versuche hatten dann auch ergeben, daß man das Infektionsmaterial aus der Leiche auch durch längere Zeit auf 70—75° erhitzen kann, ohne daß es seine Übertragungsfähigkeit verliert, ein Umstand, der mit der eben ausgesprochenen Annahme in voller Übereinstimmung steht.

Das Leichenmaterial der Fälle Stecher und Ruech, die im patho-

Digitized by Google

logisch-anatomischen Institute des Herrn Prof. Pommer seciert wurden, konnte unmittelbar nach der Sektion in der gleichen Weise verarbeitet und zu Übertragungsversuchen verwendet werden (Gruppe C und D).

Ich bemerke noch, daß alle zu den Versuchen verwendeten Kaninchen trocken (mit Mais) gefüttert wurden, und zwar sämtliche Tiere gleichmäßig mit einer entsprechenden Menge, die bei unserer Stallfütterung sich als ausreichend erwiesen hatte, um Normaltiere auf annähernd konstantem Gewichte zu erhalten. Die meisten Normaltiere nahmen im Institutsstalle bei dieser Fütterung in der Regel an Gewicht zu. Die infizierten Tiere kamen nicht in den allgemeinen Stall, sondern wurden in separierten Käfigen im Institute selbst gehalten; der Harn derselben wurde aufgefangen und gesondert von meinem Assistenten Herrn Dr. Kirchmayr untersucht (vergl. Kapitel XIV g). Die Blutentnahme, zu Zwecken der Untersuchung erfolgte stets aus einem kleinen Ohrgefäße; es wurde darauf geachtet, daß das Blut aus dem kleinen Einschnitt sich reichlich entleerte, jedenfalls ohne viel Pressen und Drücken ausfloß. Vor der Blutentnahme wurde in der Regel aktive Hyperämie am Ohre hervorgerufen. Die Blutentnahme erfolgte abwechselnd an beiden Ohren, entzündliche Schwellung oder Eiterung trat in keinem Falle an den Ohren auf. In einigen Fällen, immerhin aber selten, kam es zu Nachblutungen aus der Schnittwunde am Ohre. Bei mehreren Kaninchen, die aus der Tabelle I (S. 137) sofort ersichtlich sind, wurde die Übertragung von Tier auf Tier vorgenommen. In diesen Fällen wurden dann Milz und Lymphdrüsen der betreffenden Tiere in analoger Weise wie jene des myelämischen Menschen verarbeitet und zur Injektion verwendet.

b) Krankengeschichten nebst Sektionsbefund der infizierten Kaninchen.

Gruppe A. Infektion mit Blut von Delago.

Kaninchen I. Am 24. Dezember 1897 wurden einem großen Kaninchen Gewicht 1558 g durch eine Ohrvene ca. 4 ccm Ascitesflüssigkeit des Myelämikers Delago injiziert, worin 6 Tropfen Blut des gleichen Kranken suspendiert waren; die intravenöse Injektion erfolgte 10 Minuten nach der Blutentnahme, das verdünnte Blut wurde während dieser Zeit bei 38° gehalten. Das Tier hatte vor der Operation bei Blutentnahme aus einer kleinen Ohrvene Lc. = 9845. E. 33 %. M. 67 %.

Am 25. 12. 97 war das Tier ganz munter und fraß. Gew. 1640 g.

Am 28. 12. 97. Erneuerte Injektion von 6 Tropfen Blut des gleichen Kranken in 4 Tropfen Ascitesflüssigkeit. Gewicht am Nachmittage 1570 g. T. 41° C. Tier etwas weniger munter.

Am 29. 12. 97 Tier völlig munter, frißt gut. Gew. 1570 g. T. 38.8° C.

Am 30. 12. 97 erneuerte dritte Injektion von 6 Tropfen Blut des gleichen Kranken in 4 ccm Ascitesflüssigkeit. Es geht bei der Injektion ein Teil der Füssigkeit nicht in die Blutbahn. Nachmittag (nach der am Vormittage vorgenommenen Injektion) Gew. 1500. T. 39.2° C. Da der Kranke an diesem Tage das Krankenhaus verläßt, so wurden an dem Tiere keine weitern Injektionen vorgenommen.

Am 31. 12. 97. Gew. 1500 g. T. 38.9° C. Das Tier frißt wenig und konnte erst am 6. Januar 1898 wieder untersucht werden; es frißt die ganze Zeit über nur wenig. An diesem Tage erfolgt die erste Leukocytenzählung aus einer Ohrvene und ergiebt Lc. = 17041. E. 56 %.

Digitized by Google

M. 44%. Im Ohrblute sind Hämamöben mit Sicherheit nachweisbar. Gew. 1530 g. T. 39° C.

Am 8. 1. 98 Gew. 1515 g. Lc. = 16282. E. 49%. M. 51%. Hämamöben sind mit Sicherheit im fixierten Präparat nachweisbar.

Am 10. 1. 98. Das Tier frißt, jedoch nicht seine volle Portion. Gew. 1515 g. Lc. = 10305. E. 60%. M. 40%. Im Blute sind Hämamöben vorhanden.

Am 11. 1. 98. Gew. 1500 g. Lc. = 15322. E. 58%. M. 42%. Hämamöben reichlich nachweisbar.

Am 12. 1. 98. Gew. 1485 g. Lc. = 18564. E. 48%. M. 52%. Hämamöben reichlich vorhanden. T. 38.7° C.

Am 13. 1. 98. Gew. 1500 g. Lc. = 17132. E. 47%. M. 53%.

Am 14. 1. 98. Gew. 1485 g. Lc. = 17316. E. 74%. M. 26%. Hämamöben sicher vorhanden. T. 38.7° C. Tier frißt wieder seine volle Portion.

Am 15. 1. 98. Gew. 1500 g. Lc. = 13497. E. 72%. M. 28%.

Am 16. 1. 98. Gew. 1505 g. Lc. = 9783. E. 63%. M. 37%. Hämamöben nachweisbar.

Am 17. 1. 98. Gew. 1525 g. Lc. = 11138. E. 48%. M. 52%.

Am 19. 1. 98. Gew. 1485 g. Lc. = 10297. E. 70%. M. 30%. Hämamöben spärlich, einzelne derselben erscheinen wie in körnigem Zerfalle. Tier frißt gut.

Am 21. 1. 98. Gew. 1460 g. Lc. = 10583. E. 68%. M. 32%. Sehr wenig Hämamöben nachweisbar.

Am 26. 1. 98. Gew. 1510 g. Lc. = 9144. E. 35%. M. 65%. Hämamöben sind nicht nachweisbar.

Am 2. 2. 98. Gew. 1550 g. Lc. = 8311. E. 28%. M. 62%. Hämamöben sind nicht nachweisbar. Tier kommt in den Stall und bleibt dort separiert.

Am 20. 4. 98. Gew. 1770 g. Lc. = 8529. E. 44%. M. 56%.

Das Tier wird getötet und zeigt bei der Sektion keinerlei Abnormitäten. Lymphdrüsen und Milz sind nicht vergrössert, das Knochenmark des Femur zeigt makroskopisch keinerlei Veränderung. In Alkoholschnittpräparaten dieser drei Organe sind keine Hämamöben, und auch keine Degenerationsformen derselben nachweisbar; die normalen Strukturverhältnisse sind in allen drei Organen erhalten, es besteht nirgends zellige Hyperplasie, nur in der untersuchten Lymphdrüse (Pancreas Aselli) sind die Zeichen des Kernzerfalles etwas reichlicher als bei andern Tieren.

Am 10. 1. 98. wird ein Kaninchen II mit Blut vom Kaninchen I geimpft. Kaninchen II zeigt ein Gewicht von 1670 g und enthält im Blute einer kleinen Ohrvene Lc. = 6764. E. 59%. M. 41%. Es werden einige Tropfen Ohrblut des Kaninchen I in 4 ccm Ascitesflüssigkeit des Kranken Delago, die sich vollständig frei von Hämamöben erwies, suspendiert und durch eine Ohrvene dem Kaninchen II injiziert.

Am 11. 1. Gew. 1760 g. Lc. = 5994. E. 51%. M. 49%. Erhält neuerdings in gleicher Weise Blut von Kaninchen I in die Ohrvene injiziert.

Am 12. 1. sind im Blute keine Hämamöben nachweisbar. Gew. 1750 g. Lc. = 9054. E. 46%. M. 54%. Erhält neuerdings Blut vom Kaninchen I in gleicher Weise injiziert.

Digitized by Google

Am 13. 1. sind im Blute keine Hämamöben nachweisbar. Gew. 1750. E. 42%. M. 58%.

Am 14. 1. sind im Blute gleichfalls keine Hämamöben nachweisbar. Gew. 1705. Lc. = 7678. E. 51%. M. 49%.

Erhält neuerdings Blut vom Kaninchen I in gleicher Weise in eine Ohrvene injiziert.

Am 15. 1. sind im Blute Hämamöben zwar sehr spärlich aber mit Sicherheit zu erkennen. Gew. 1660 g. Lc. = 9337. E. 51%. M. 49%.

Am 16. 1. sind Hämamöben im Blute in vereinzelten Exemplaren nachweisbar. Gew. 1635. Lc. = 12551. E. 73%. M. 27%. Tier frißt gut und zeigt keinerlei Krankheitserscheinungen.

Am 17. 1. sind Hämamöben sehr spärlich im Blute vorhanden, an einzelnen derselben Degenerationserscheinungen kenntlich. Gew. 1660 g. Lc. = 8253. E. 46%. M. 54%.

Am 18. 1. sind keine Hämamöben im Blute nachzuweisen. Gew. 1620 g. Lc. = 9590. E. 36%. M. 64%.

Am 20. 1. sind keine Hämamöben im Blute nachweisbar. Gew. 1625. Lc. = 9327. E. 41%. M. 59%.

Am 26. 1. sind keine Hämamöben im Blute nachweisbar. Gew. 1680. Lc. = 8620. E. 30%. M. 70%.

Tier kommt in den Stall, bleibt dort separiert und wird am 2. 5. 98 getötet. Gew. 1765 g. Lc. = 7765. E. 42%. M. 58%. Der Sektionsbefund entspricht vollständig dem des Kaninchens I, nur werden diesmal in der Milz des Kaninchens II die Zeichen hochgradigen Chromatinzerfalles konstatiert. Es liegen blaugefärbte (Methylenblau-Thioninmischung) Chromatinklumpen meistens haufenweise beisammen, vielfach in großen Zellen, auch in blutkörperchenhaltigen Zellen eingeschlossen, oft aber auch außerhalb von Zellen frei im Gewebe; einzelne dieser Chromatinklumpen zeigen granulären Zerfall. Mastzellen sind weder in der Milz noch in Lymphdrüse und Knochenmark in vermehrter Menge vorhanden.

Kaninchen III. Am 16. 1. 98 hat das Tier Gew. 1630 g. Lc. = 6853. E. 36%. M. 64%; es erhält etwa 1 ccm Blut von Kaninchen I in Ascitesflüssigkeit des Kranken Delago suspendiert in die Ohrvene injiziert.

17. 1. Tier munter, frißt gut. Gew. 1675 g. Lc. = 10978. E. 51%. M. 49%. Keine Hämamöben nachweisbar.

18. 1. Tier ganz munter. Gew. 1655 g. Lc. = 10616. E. 44%. M. 56%. Keine Hämamöben nachweisbar.

19. 1. Tier munter, frißt gut. Gew. 1680 g. Lc. = 6769. E. 40%. M. 60%. Keine Hämamöben nachweisbar.

Das Tier erhält neuerdings ca. 1 ccm Blut von Kaninchen I in Ascitesflüssigkeit suspendiert in die Ohrvene injiziert.

21. 1. Tier marode, zeigt diarrhoische Stuhlentleerungen, frißt wenig. Gew. 1660 g. Lc. = 7327. E. 33%. M. 67%. Keine Hämamöben nachweisbar.

23. 1. Diarrhoische Stuhlentleerungen sind in geringem Grade noch vorhanden. Tier frißt wieder. Gew. 1580 g. Lc. = 8112. E. 41%. M. 59%. Keine Hämamöben nachweisbar.

26. 1. Tier normal, frißt gut. Gew. 1600 g. Lc. = 7432. E. 36%. M. 64%. Keine Hämamöben nachweisbar.

Digitized by Google

Das Tier verhält sich bei den weiteren Untersuchungen völlig normal. Es kommt am 25. 2. in den Stall und wird daselbst bis zum 3. 11. 98 separiert gehalten, und in dieser Zeit ab und zu wieder untersucht. Eine Leukocytenzunahme war während der ganzen Zeit nicht zu konstatieren, Hämamöben wurden im Blute niemals gesehen. Am 3. 11. 98 wird das Tier zu einem andern Versuche verwendet. Gew. 1692 g. Lc. = 9324. E. 41 %. M. 59 %. Hämamöben wurden nicht gesehen. Bei der Sektion wurden keinerlei Abnormitäten gefunden und auch bei der mikroskopischen Untersuchung der in Alkohol gehärteten Milz, Lymphdrüse und des Knochenmarkes waren keinerlei abnorme Befunde zu konstatieren.

Gruppe B. Infektion mit Leichenmaterial von Delago.

17. 1. 98. Kaninchen IV. Gew. 1580 g. Lc. = 8234. E. 52 %. M. 48 %, erhält ca. 2 ccm filtrierten Milzsaft (in inaktiviertem Schafserum) aus der Leichenmilz des Kranken Delago, in der angegebenen Weise bereitet.

Am 19. 1 hat das Tier schwache diarrhoische Stuhlentleerungen; Hämamöben sind im Blute zweifellos nachweisbar. Gew. 1465 g. Lc. = 13664. E. 46 %. M. 54 %. T. 38.9° C. Das Tier macht einen kranken Eindruck, frißt wenig.

Am 20. 1 hat das Tier starke Diarrhoë, ist sehr matt. T. 38.5° C. Gew. 1410 g. Ohrgefäße sehr eng, müssen zur Blutgewinnung durch Wärme künstlich erweitert werden. Lc. = 35114. E. 37 %. M. 63 %. Hämamöben sind im Blute mit Sicherheit nachzuweisen.

Am 21. 1. 98 früh 8^h wird das Tier tot gefunden; die Sektion wird sofort vorgenommen. In beiden Pleurahöhlen findet sich eine reichliche Menge klarer gelblicher Flüssigkeit; beide Lungen sind groß, hyperämisch und ödematös. Das Herz ist groß, mit flüssigem Blute gefüllt. Die Milz ist sehr groß, geschwellt, weich, dunkelviolett, wie eine septische Milz.

Lymphdrüsen (Pancreas Aselli) nicht vergrössert, weich, ohne sonstige Veränderungen. Im Unterleib reichlich gelbliche klare Flüssigkeit, Leber groß und blutreich, ebenso die Niere; im Darm keine nennenswerten Veränderungen. Knochenmark sehr blutreich, weich und schmierig, stellenweise graulich verfärbt.

Ausstrichpräparate aus Herzblut, Milz und Lymphdrüsen ergeben die Abwesenheit von Bakterien; Bouillon- und Agarkulturen aus Herzblut und Milz bleiben steril. In der Milz finden sich in Alkoholschnitten massenhaft Mastzellen mit feinern und gröbern Granulis, viele Granula extracellulär, außerdem nicht sehr reichlich Hämamöben in typischen Formen an den lymphocytären Elementen, verstreut vor. Hämamöben in granulärem Zerfall, auch klumpige Formen mit hellem Centrum, die möglicherweise von degenerierenden Hämamöben abstammen. Außerdem besteht hochgradiger Zell- und Kernzerfall und es können alle Stadien der Chromatindegeneration und des Protoplasmazerfalles (Vakuolisierung) leicht und in großen Mengen nachgewiesen werden. In den Lymphdrüsen ist der Befund ganz analog. Das Knochenmark war nur in Flemmingscher Lösung fixiert worden, und war daher für den Hämamöbennachweis nicht verwertbar. Dagegen war auch hier hochgradiger Kern- und Zellzerfall konstatierbar. Zeichen zelliger Hyperplasie waren in den drei Organen nicht nachweisbar, die normalen Strukturverhältnisse waren

Digitized by Google

überall leicht kenntlich, Mitosen und Amitosen erschienen nicht über die Norm vermehrt; dagegen waren in Milz und Knochenmark sehr zahlreiche blutkörperchenhaltige Zellen, und in der Lymphdrüse ein dicht gelagertes intra- und extracelluläres amorphes schwärzliches Pigment vorhanden.

In der Leber wurden sowohl intra- als extravaskulär zahlreiche Mastzellen auch stellenweise eine geringgradige Anhäufung lymphatischer Elemente um die Kapillaren herum, aber keine Hämamöben gefunden.

Kaninchen V. Am 18. 1. 98 Gew. 1335 g. Lc. = 7639. E. 38%. M. 62% erhält intravenös 3½ ccm in der angegebenen Weise präparierten Milzsaft (in inaktiv. Schafserum) von Delago. Das Tier frißt tagsüber wenig, zeigt in den Abendstunden T. 38,3° C.

19. 1. Gew. 1295 g. Lc. = 10238. E. 62%, M. 38%. Hämamöben wurden nicht gesehen. Ec. = 6,328.000.

20. 1. Gew. 1335 g. Lc. = 8663. E. 70%. M. 30%. Tier frißt wieder und zeigt keine Krankheitserscheinungen.

22. 1. Gew. 1450 g. Lc. = 10718. E. 54%. M. 86%.

24. 1. Tier frißt seit gestern weniger. T. 38.3° C. Gew. 1330. Lc. = 30824. E. 43%. M. 57%. Die Ohrgefäße sind eng und müssen behufs Blutgewinnung künstlich (durch Wärme) erweitert werden. Hämamöben sind im Blute sicher und reichlich vorhanden.

25. 1. Tier frißt wenig. T. 38.3° C. Gew. 1220 g. Lc. = 33437. E. 48%. M. 52%. Hämamöben reichlich nachweisbar.

26. 1. Gew. 1190 g. Lc. = 75456. E. 70%. M. 30%. T. 38.3° C. Ec. = 5,024.000 (1 : 67). Ohrgefäße werden leicht hyperämisch.

27. 1. Gew. 1220 g. Lc. = 68006. E. 48%. M. 52%. T. 38.4° C. Hämamöben reichlich nachweisbar. Tier frißt seine Futterportion auf.

28. 1. Gew. 1180 g. Lc. = 35502. E. 45%. M. 55. T. 38.1° C. Tier frißt gut.

29. 1. Gew. 1170. Lc. = 50726. E. 34%. M. 66%. Ec. = 4,827000 (1 : 95). Hämamöben reichlich nachweisbar.

30. 1. Gew. 1185 g. Lc. = 15726. E. 39%. M. 61%. Ohrgefäße werden leicht hyperämisch.

31. 1. Gew. 1200 g. Lc. = 30004. E. 49%. M. 51%. Hämamöben reichlich vorhanden. Tier frißt gut.

1. 2. Gew. 1220 g. Lc. = 52870. E. 69%. M. 31%. Ohrgefäße werden leicht hyperämisch. T. 38.1° C. Hämamöben reichlich vorhanden.

2. 2. Gew. 1220 g. Lc. = 37725. E. 64%. M. 36%.

3. 2. Gew. 1230 g. Lc. = 19176. E. 49%. M. 51%. Tier frißt gut.

4. 2. Gew. 1240 g. Lc. = 14557. E. 68%. M. 32%. T. 37.9° C. Hämamöben reichlich nachweisbar. Tier frißt gut.

6. 2. Gew. 1185 g. Lc. = 24229. E. 48%. M. 52%. Ec. = 5,627.000 (1 : 232). Hämamöben vorhanden, einzelne Degenerationsformen. Tier frißt gut.

9. 2. Gew. 1158 g. Lc. = 11850. E. 27%. M. 73%.

12. 2. Gew. 1160 g. Lc. = 17082. E. 40%. M. 60%. T. 38.5° C. Hämamöben vorhanden. Tier frißt weniger.

13. 2. Gew. 1110 g. Lc. = 28009. E. 52%. M. 48%.

14. 2. Gew. 1110 g. Lc. = 21735. E. 28%. M. 72%. Hämamöben reichlich vorhanden; Tier frißt wenig.

Digitized by Google

15. 2. Gew. 1080 g. Lc. = 34337. E. 32 %. M. 68 %.

16. 2. Gew. 1075 g. Lc. = 38337. E. 79 %. M. 21 %. Ec. = 4,620.000 (1 : 121). T. 38.2° C. Tier frißt wenig. Hämamöben nicht sehr zahlreich vorhanden.

18. 2. Gew. 1050 g. Lc. = 13217. E. 82 %. M. 18 %.

20. 2. Gew. 1024. Lc. = 9346. E. 42 %. M. 58 %. Hämamöben vorhanden. Tier frißt wenig. T. 38.5° C.

24. 2. Gew. 980 g. Lc. 7377. E. 30 %. M. 70 %. Hämamöben leicht nachweisbar.

26. 2. Gew. 995 g. Lc. = 21223. E. 39 %. M. 61 %. Hämamöben reichlich vorhanden.

1. 3. Gew. 965 g. Lc. = 27684. E. 61 %. M. 39 %. Tier frißt wenig. T. 38.4° C.

3. 3. Gew. 938 g. Lc. = 40040. E. 39 %. M. 61 %. Ec. = 4,235.000 (1 : 106). Hämamöben reichlich vorhanden.

4. 3. Gew. 937 g. Lc. = 41714. E. 59 %. M. 41 %. Hämamöben reichlich vorhanden.

9. 3. Gew. 970 g. Lc. = 30936. E. 57 %. M. 43 %. Tier frißt wenig.

14. 3. Gew. 937 g. Lc. = 56563. E. 45 %. M. 55 %. Tier sehr matt und mager. T. 38.7° C. Hämamöben reichlich vorhanden.

15. 3. Gew. 930 g. Lc. = 55793. E. 52 %. M. 48 %. Ec. = 4,870000 (1 : 88).

17. 3. Gew. 900 g. Lc. = 53867. E. 64 %. M. 36 %. Hämamöben reichlich vorhanden; kernhaltige rote Blutkörperchen ziemlich zahlreich im Präparat.

19. 3. Gew. 900 g. Lc. = 27196. E. 55 %. M. 45 %.

23. 3. Gew. 887 g. Lc. = 58402. E. 42 %. M. 58 %. T. 38.2° C. Tier frißt sehr wenig. Hämamöben sind reichlich vorhanden.

24. 3. Gew. 865 g. Lc. = 40722. E. 53 %. M. 47 %.

26. 3. Gew. 863 g. Lc. = 57646. E. 40 %. M. 60 %. Ec. = 5,020000 (1 : 88). Hämamöben reichlich vorhanden. T. 38.4° C. Tier frißt sehr wenig.

29. 3. Gew. 835 g. Lc. = 42788. E. 69 %. M. 31 %.

31. 3. Gew. 810 g. Lc. = 27329. E. 30 %. M. 70 %. Tier sehr matt, frißt nicht. Hämamöben vorhanden. T. 38.0° C.

2. 4. Gew. 805 g. Lc. = 46410. E. 54 %. M. 46 %. Ec. = 4,465000 (1 : 97). Hämamöben vorhanden. T. 38.2° C.

Das Tier geht in der Nacht vom 5. 4. zum 6. 4. ein.

Sektion 6. 4. 10^h. In beiden Pleurahöhlen und im Perikard eine ansehnliche Menge klarer gelber Flüssigkeit, auch in der Bauchhöhle ist etwas davon enthalten. Herz klein kontrahiert, mit geronnenem Blute gefüllt, Lungen groß hyperämisch, in beiden Unterlappen leichtes Ödem. Milz nicht vergrößert, Lymphdrüsen nicht vergrößert, succulent, stark pigmentiert, zahlreiche, stecknadelkopf bis linsengroße Nebenlymphdrüsen im Mesenterium. Leber und Nieren zeigen keine Veränderungen, der Darm leer, Knochenmark auffallend blutreich und weich, rötlichbraun mit weißlich grauen Streifen durchsetzt.

Die Organe dieses Falles wurden aus Versehen nur in Sublimat gehärtet, konnten mithin zum Hämamöbennachweis nicht verwertet werden.

Das Knochenmark zeigt eine hochgradige Veränderung seiner Struktur, das normale Maschenwerk desselben ist gänzlich verschwunden, statt dessen liegt stellenweise eine mehr weniger dichte Infiltration kleiner

Digitized by Google

und großer zelliger Elemete vor, die bei Triacidfärbung mit reichlichen dichten amphophilen Granulationen gefüllt sind, außerdem sind zahlreiche kleine und große körnchenfreie Zellen vorhanden. Auch große epitheloide (Bindegewebs-)Zellen mit zahlreichen Ausläufern. Hochgradige Kern- und Zelldegeneration, streckenweise fehlen die lymphoiden Zellen vollständig und sind durch ein homogenisiertes Fasergewebe ersetzt, in welchem ab und zu noch kleine Rundzellen angetroffen werden, hie und da liegen farblose Krystalldrusen in diesem Gewebe oder zwischen den lymphoiden Zellen, die höchstwahrscheinlich Fettkrystalle aus nekrotisierten Fettzellen darstellen. Mitosen und Amitosen sind in den lymphoiden Zellen reichlich vorhanden.

Auch in der Milz ist zellige Hyperplasie und Bindegewebswucherung reichlich vorhanden, und die normalen Strukturverhältnisse sind dadurch verwischt. Körnchenführende Lymphoidzellen sind hier nur äußerst selten. Kern- und Zelldegeneration sehr reichlich, massenhaft blutkörperchenhaltige Zellen. Mitosen und Amitosen minder reichlich als im Knochenmark.

Lymphdrüse zeigt reichliche Pigmentanhäufung, sonst nichts abnormes.

In Leber und Nieren werden keine lymphatischen Einlagerungen nachgewiesen, dagegen findet sich in der untersuchten Niere eine weit verbreitete Degeneration der Harnkanälchenepithelien vor; dieselben sind sehr voluminös, gequollen, vakuolisiert und ihr Protoplasma erscheint in Form von groben größern und kleinern Körnern; normale Drüsenepithelien wurden gar nicht gesehen.

Kaninchen VI. Am 18. 1. 98 Gew. 1205 g. Lc. = 9164. E. 53 %. M. 47 %. T. 38.2° C. erhält vormittags 3½ ccm. präparierten Milzsaft des Myelämikers Delago intravenös. Um 5h T. 39.3° C.

19. 1. Gew. 1140 g. Lc. = 15305. E. 49 %. M. 51 %. Hämamöben sicher, aber spärlich vorhanden. Um 5h T. 38.5° C.

20. 1. Gew. 1150 g. Lc. = 15634. E. 60 %. M. 40 %. Hämamöben spärlich vorhanden. Tier frißt gut.

25. 1. Gew. 1145 g. Lc. = 15736. E. 74 %. M. 26 %. T. 38.7° C. Hämamöben spärlich vorhanden.

26. 1. Gew. 1120 g. Lc. = 27437. E. 40 %, M. 60 %. T. 38.7° C. Tier frißt gut.

27. 1. Gew. 1120 g. Lc. = 40022. E. 59 %. M. 41 %. T. 38.4° C. Massenhaft Hämamöben vorhanden.

28. 1. Gew. 1100 g. Lc. = 48534. E. 60 %. M. 40 %. T. 39.0° C. Tier frißt gut.

29. 1. Gew. 1055 g. Lc. = 61658. E. 71 %. M. 29 %. Ec. = 5,920.000 (1 : 96). Massenhaft Hämamöben vorhanden, auch Degenerationsformen.

30. 1. Gew. 1050 g. Lc. = 30652. E. 43 %. M. 57 %. Tier frißt gut.

31. 1. Gew. 1035 g. Lc. = 70590. E. 69 %. M. 31 %. T. 38.5° C. Ec. = 5,320.000 (1 : 76). Hämamöben massenhaft vorhanden.

1. 2. Gew. 1020 g. L. = 16257. E. 43 %. M. 57 %. Hämamöben sehr reichlich vorhanden. Tier frißt weniger.

2. 2. Gew. 990 g. Lc. = 48450. E. 51 %. M. 49 %.

3. 2. Gew. 985 g. Lc. = 30366. E. 41 %. M. 59 %.

4. 2. Gew. 970 g. Lc. = 18942. E. 68 %. M. 32 %. T. 39.1° C.

Digitized by Google

5. 2. Gew. 970 g. Lc. = 18252. E. 72%. M. 28%. T. 38.5° C. Ec. = 4,674.000 (1 : 257). Hämamöben reichlich vorhanden.

7. 2. Gew. 985 g. Lc. = 18736. E. 64%. M. 36%.

9. 2. Gew. 962 g. Lc. = 15760. E. 55%. M. 45%.

11. 2. Gew. 940 g. Lc. = 29650. E. 62%. M. 38%. T. 38.7° C. Tier frißt wenig. Hämamöben reichlich vorhanden.

13. 2. Gew. 920 g. Lc. = 20401. E. 36%. M. 64%. T. 38.8° C. Hämamöben vorhanden.

14. 2. Gew. 920 g. Lc. = 35576. E. 33%. M. 67%. Tier frißt wenig.

15. 2. Gew. 950 g. Lc. = 11319. E. 68%. M. 32%.

16. 2. Gew. 955 g. Lc. = 12348. E. 63%. M. 37%. Hämamöben vorhanden.

18. 2. Gew. 970 g. Lc. = 10236. E. 61%. M. 39%. Tier frißt wenig. Hämamöben vorhanden.

20. 2. Gew. 958 g. Lc. = 18679. E. 36%. M. 64%.

24. 2. Gew. 977 g. Lc. = 13768. E. 62%. M. 38%. Hämamöben vorhanden. T. 39.2° C.

25. 2. Gew. 943 g. Lc. = 12882. E. 74%. M. 26%. Tier frißt wenig.

1. 3. Gew. 985 g. Lc. = 13986. E. 43%. M. 57%. Hämamöben vorhanden.

5. 3. Gew. 945 g. Lc. = 11030. E. 64%. M. 36%. Tier frißt etwas mehr. Hämamöben vorhanden.

9. 3. Gew. 990 g. Lc. = 13438. E. 40%. M. 60%.

14. 3. Gew. 992 g. Lc. = 16693. E. 39%. M. 61%.

17. 3. Gew. 1000 g. Lc. = 8327. E. 68%. M. 32%. Hämamöben sicher vorhanden. Tier frißt gut.

26. 3. Gew. 1030 g. Lc. = 8780. E. 65% M. 35%.

9. 4. Gew. 1030 g. Lc. = 12348. E. 72%. M. 28%. Hämamöben sicher, aber nicht zahlreich vorhanden. Tier frißt gut.

11. 4. Gew. 1013 g. Lc. = 9737. E. 59%. M. 41%. Hämamöben sicher vorhanden. Das Tier erhält neuerdings 6 ccm Milz- und Lymphdrüsensaft vom Kaninchen V (in 0.7% NaCl-Lösung); Kaninchen V † am 5. 4. 98.

12. 4. Tier hat keine Nahrung genommen. Gew. 995 g. T. 37.8° C. Lc. = 27284. E. 24%. M. 76%.

14. 4. Tier frißt wieder. Gew. 990 g. T. 38.2° C. Lc. = 30054. E. 42%. M. 58%. Hämamöben reichlich vorhanden.

16. 4. Gew. 1000 g. T. 39.2° C. Lc. = 33984. E. 42%. M. 58%.

18. 4. Gew. 1000 g. Lc. = 35471. E. 38%. M. 62%. Hämamöben reichlich vorhanden.

22. 4. Gew. 992 g. Lc. = 14376. E. 58%. M. 42%. Tier frißt gut.

29. 4. Gew. 1040 g. Lc. = 15971. E. 58%. M. 42%. Hämamöben nicht sehr reichlich vorhanden. Tier frißt gut.

7. 5. Gew. 1052 g. Lc. = 19864. E. 43%. M. 57%. Hämamöben sicher aber nicht reichlich vorhanden.

11. 5. Gew. 1055 g. Lc. = 18863. E. 32%. M. 68%. Tier frißt gut.

17. 5. Gew. 1075 g. Lc. = 27656. E. 66%. M. 34%. Hämamöben spärlich, einzelne Degenerationsformen.

Digitized by Google

27. 5. Gew. 1062 g. Lc. = 15329. E. 30%. M. 70%.

Am 28. 5. wird das Tier getötet.

Sektion: Keine Flüssigkeit in den Pleurahöhlen, im Perikard und im Unterleib. Lungen normal. Milz blaurot und entschieden vergrößert, Lymphdrüsen nicht vergrößert, saftreich und stark bräunlich. Knochenmark etwas gelblich verfärbt, sonst nichts abnormes. Leber, Nieren, Darm blaß, ohne Abnormität. Die Milz zeigt bei der mikroskopischen Untersuchung sehr zahlreiche typische Hämamöbenformen mit ihren charakteristischen Fortsätzen in oder an den kleinern oder größern Lymphocyten. Vielfach kann granulärer Zerfall dieser Hämamöben, oder Ansammlung klumpiger Formen, die auf Hämamöbenzerfall zurückgeführt werden können, nachgewiesen werden, auch sporenähnliche Formen mit hellem Centrum sind vorhanden. Zellige Hyperplasie sowie Kern- und Zellzerfall scheint in irgendwie beträchtlicherem Grade nicht zu bestehen. Dagegen wird vielfach geradezu der Eindruck hervorgerufen, als ob ein Schwund des lymphatischen Gewebes vorliegen würde; man sieht an solchen ziemlich ausgedehnten Strecken nur das lakunäre interstitielle Gewebe an dem teils vereinzelte, teils in Gruppen beisammen liegende lymphocytäre Elemente haften. An anderen Stellen aber liegen mehr normale Verhältnisse vor, ohne dass man hier aber von einer zelligen Hyperplasie sprechen könnte. Granulaführende Zellen sind nur in spärlicher Menge nachweisbar. Wenig blutkörperchenhaltige Zellen.

Im Knochenmarke sind massenhaft Mastzellen der fein- und mehr grobgranulierten Form vorhanden. Typische Hämamöben sind selten, häufiger findet man in klumpigem oder bröckligem Zerfall begriffene Formen. Zellige Hyperplasie ist streckenweise jedenfalls vorhanden, an andern Stellen sind aber die normalen Strukturverhältnisse erhalten. Kern- und Zelldegeneration ist nicht sehr hochgradig; reichlich blutkörperchenhaltige Zellen und Pigment.

In der Lymphdrüse wurden keine Hämamöben gefunden; normale Strukturverhältnisse nur stellenweise durch Ansammlung großer lymphoiden Zellen verwischt; einzelne Degenerationsherde nachweisbar.

In Leber und Niere sind zahlreiche Mastzellen in den Gefäßen und um dieselben wahrnehmbar, eine leukocytäre Infiltration besteht in größerem Maßstabe nicht.

Kaninchen VII. Am 22. 1. 98. Gew. 1627 g. Lc. = 9113. E. 62%. M. 38% erhält das Tier 4 ccm präparierten Milzsaft von Delago in inaktiviertem Schafserum; der gleiche Milzsaft wurde für Kaninchen V und VI verwendet; er stand vom 18. 1. bis zum obengenannten Tage im kalten bei — 5 bis 8° R., war total durchgefroren und mußte erst aufgetaut werden. Zwei Tiere gingen bei der Injektion an Thrombose zu Grunde und wurden nicht näher untersucht. Kaninchen VII ist nach der Operation sehr elend, atmet schwer, erholt sich jedoch nach einiger Zeit wieder.

24. 1. Gew. 1650 g. T. 38.9° C. Lc. = 32471. E. 51%. M. 49%. Hämamöben sind reichlich nachweisbar. Tier frißt gut.

25. 1. Gew. 1610 g. Lc. = 22418. E. 47%. M. 53%. T. 39.2° C.

26. 1. Gew. 1610 g. Lc. = 14784. E. 59%. M. 41%; das Tier hat in der Nacht etwas aus dem Ohre geblutet.

28. 1. Gew. 1580 g. Lc. = 16140. E. 56%. M. 44%. T. 39.0° C. Hämamöben reichlich vorhanden. Tier frißt gut.

Digitized by Google

29. 1. Gew. 1560 g. Lc. = 22470. E. 43 %. M. 57 %. Zahlreiche Hämamöben vorhanden. Tier frißt gut.

30. 1. Gew. 1570 g. Lc. = 19070. E. 51 %. M. 49 %. Massenhaft Hämamöben.

31. 1. Gew. 1555 g. Lc. = 25913. E. 42 %. M. 58 %. Ec. = 5,840.000 (1 : 226).

1. 2. Gew. 1570 g. Lc. = 22849. E. 59 %. M. 41 %. T. 38.5° C. Hämamöben zahlreich vorhanden. Tier frißt gut.

3. 2. Gew. 1500 g. Lc. 20929. E. 39 %. M. 61 %.

4. 2. Gew. 1510 g. Lc. = 20094. E. 35 %. M. 65 %. T. 38.9° C. Hämamöben vorhanden. Das Tier erhält von jetzt ab nur jeden zweiten Tag die einmalige Futtermenge.

7. 2. Gew. 1480 g. Lc. = 15476. E. 53 %. M. 47 %.

9. 2. Gew. 1422 g. Lc. = 17486. E. 41 %. M. 59 %. Hämamöben vorhanden.

10. 2. Gew. 1380 g. Lc. = 39745. E. 40 %. M. 60 %.

11. 2. Gew. 1340 g. Lc. = 27310. E. 38 %. M. 62 %. Hämamöben reichlich vorhanden. T. 38.4° C.

12. 2. Gew. 1310 g. Lc. = 27933. E. 43 %. M. 57 %. T. 39.2° C.

14. 2. Gew. 1250 g. Lc. = 16170. E. 70 %. M. 30 %. Hämamöben vorhanden. Das Tier erhält wieder seine normale Futtermenge.

15. 2. Gew. 1335 g. Lc. = 25670. E. 35 %. M. 65 %. Tier frißt gut.

16. 2. Gew. 1300 g. Lc. = 17675. E. 39 %. M. 61 %. Hämamöben vorhanden.

18. 2. Gew. 1340 g. Lc. = 11375. E. 43 %. M. 57 %. Keine Hämamöben gefunden. Tier frißt gut.

20. 2. Gew. 1390 g. Lc. = 16317. E. 62 %. M. 38 %. Hämamöben reichlich vorhanden.

25. 2. Gew. 1355 g. Lc. = 19165. E. 57 %. M. 43 %. Tier frißt gut. T. 39.0° C.

3. 3. Gew. 1360 g. Lc. = 31374. E. 78 % M. 22 %. Hämamöben reichlich vorhanden.

5. 3. Gew. 1293 g. Lc. = 53687. E. 57 %. M. 43 %. Tier frißt gut.

7. 3. Gew. 1300 g. Lc. = 34593. E. 48 %. M. 52 %. Hämamöben reichlich vorhanden. Degenerationsformen nachweisbar.

9. 3. Gew. 1300 g. Lc. = 34217. E. 45 %. M. 55 %. T. 37.9° C. Hämamöben vorhanden. Tier grißt gut.

14. 3. Gew. 1320 g. Lc. = 25937. E. 38 %. M. 62 %.

17. 3. Gew. 1300 g. Lc. = 9775. E. 46 %. M. 54 %. Tier frißt gut.

20. 3. Gew. 1305 g. Lc. = 8716. E. 52 %. M. 48 %. Hämamöben vorhanden. Tier frißt gut.

22. 3. Gew. 1350 g. Lc. = 8268. E. 70 %. M. 40 %. Hämamöben vorhanden.

24. 3. Gew. 1340 g. Lc. = 24812. E. 51 %. M. 49 %. Hämamöben reichlich vorhanden. Tier frißt gut.

26. 3. Gew. 1320 g. Lc. = 41897. E. 67 %. M. 33 %.

29. 3. Gew. 1293 g. Lc. = 36084. E. 66 %. M. 34 %. Tier frißt gut. Hämamöben vorhanden. T. 39.2° C.

10. 4. Gew. 1285 g. Lc. = 41273. E. 72 %. M. 28 %. Hämamöben vorhanden. Tier frißt gut.

Digitized by Google

18. 4. Gew. 1297 g. Lc. = 30085. E. 51%. M. 49%. Hämamöben spärlich vorhanden.

22. 4. Gew. 1162 g. Lc. = 31668. E. 62%. M. 38%. T. 38.7° C. Tier frißt etwas weniger.

24. 4. Gew. 1182 g. Lc. = 16763. E. 71%. M. 29%.

29. 4. Gew. 1205 g. Lc. = 11815. E. 30%. M. 70%. Hämamöben spärlich. Tier frißt weniger.

8. 5. Gew. 1193 g. Lc. = 21763. E. 32%. M. 68%.

12. 5. Gew. 1152 g. Lc. = 20681. E. 42%. M. 58%. Hämamöben reichlich nachweisbar.

18. 5. Gew. 1185 g. Lc. = 11527. E. 25%. M. 75%. Hämamöben nicht gefunden.

30. 5. Gew. 1160 g. Lc. = 36723. E. 35%. M. 65%. Hämamöben reichlich vorhanden. Tier frißt wenig.

3. 6. Gew. 1100 g. Lc. = 26854. E. 51%. M. 49%. Tier matt, frißt wenig. T. 39.0° C.

6. 6. Gew. 1050 g. Lc. = 16356. E. 40%. M. 60%. Hämamöben vorhanden.

13. 6. Gew. 1115 g. Lc. = 14634. E. 40%. M. 60%. Tier frißt wenig.

21. 6. Gew. 1100 g. Lc. = 14363. E. 32%. M. 68%. Hämamöben vorhanden. Tier sehr matt, frißt nicht.

25. 6. Gew. 1078 g. Lc. = 35327. E. 83%. M. 17%. Ec. = 4,320000 (1 : 127).

Das Tier geht in der Nacht des 26. 6. ein.

Sektion 27. 6. früh 9h. An der Schleimhaut der Lippen Blutflecken, um das Maul herum blutiger Schaum. In beiden Pleurahöhlen, im Perikard und im Unterleibe viel grünliche klare Flüssigkeit. Herz ausgedehnt mit geronnenem Blute gefüllt. Beide Lungen ausgedehnt, von blutiger schaumiger Flüssigkeit durchsetzt. Milz vergrößert, blaurot mit Blutungen an der Oberfläche. Mesenteriale Lymphdrüsen nicht vergrößert, sehr saftig, stark pigmentiert. Nieren sehr blutreich, ohne sonstige Veränderungen. Leber gelbbraun trocken, nicht sehr blutreich. Gallenblase stark geschwellt, teigig anzufühlen, enthält eine größere Menge einer schmierigen grünlichweißen, grauen mit schmierigen Flocken durchsetzten Flüssigkeit (Hydrops). Nirgends in Leber und Gallenblase Knötchen oder geschwulstartige Neubildungen. Im Dünndarm finden sich einzelne Blutungen an der Serosa. Knochenmark sehr blutreich und schmierig.

Agar und Bouillonkulturen vom Herzblut, der Milz und vom Gallenblaseninhalt bleiben steril.

Die mikroskopische Untersuchung der Milz erweist die Gegenwart von zahlreichen ganz typischen Hämamöben, viele davon in entschiedenem Zerfalle begriffen, teils granulär, teils in gröbere klumpige Massen mit hellem Centrum. Zahlreiche Mastzellen mit feinern und gröbern Granulis; ob zwischen den Mastzellen und den degenerierenden Hämamöben ein genetischer Zusammenhang besteht, kann nicht entschieden werden. Die normale Struktur ist stellenweise durch dichte Lymphocytenansammlung unkenntlich, daselbst reichlich Mitosen und Amitosen. Massenhaft blutkörperchenhaltige Zellen. Hyperchromatose und Karyorhexis ist streckenweise sehr intensiv.

Im Knochenmarke ist das Fettmark und die lakunäre Struktur vollständig geschwunden; sehr weite lakunäre Bluträume dicht mit roten

Digitized by Google

und weißen Blutkörperchen angefüllt. Kernhaltige rote Blutkörperchen fehlen nahezu vollständig. Stellenweise sehr dichte Anhäufung kleiner und großer lymphoider Elemente mit rundem oder gelapptem Kern und dichter amphophiler Granulation; auch körnchenfreie lymphoide Zellen sind reichlich vorhanden. In den großen und kleinen Lymphocyten kann auch eine mehr minder dichte feinkörnige basophile Granulation erkannt werden. Amitoson und Mitosen reichlich. Zahlreiche blutkörperchenhaltige Zellen, intensiver Kernzerfall und Hypochromatose. Reichlich kugelige und platte Mastzellen. Hämamöben in Zerfall sind nur nach langem Suchen auffindbar.

Die Lymphdrüse enthält massenhaft Pigment und reichlich Mastzellen. Die normalen Strukturverhältnisse sind an den pigmentfreien Stellen erhalten. Zerfallende Hämamöben sind, wenn auch nur selten, nachweisbar.

In der Leber findet sich an einzelnen Stellen eine reichliche Lymphocyteneinlagerung in und um die Kapillaren, auch an größeren Gefäßen ist die Erscheinung vorhanden. Mastzellen sind daselbst spärlich, Hämamöben wurden nicht gesehen.

Kaninchen VIII. Am 22. 1. 98 Gew. 1690 g. Lc. = 8827. E. 52%. M. 48%. Das Tier wird in gleicher Weise wie Kaninchen VII behandelt, der verwendete Milzsaft wird jedoch zu gleichen Teilen mit inaktiviertem Schafserum verdünnt. Tier ist nach der Operation munter und frißt gut.

24. 1. Gew. 1720 g. T. 39.5° C. Lc. = 40216. E. 48%. M. 52%. Hämamöben nicht gefunden.

25. 1. Gew. 1630 g. Lc. = 11105. E. 42%. M. 58%. T. 39.5° C. Hämamöben nicht gefunden. Tier frißt schlecht.

26. 1. Gew. 1640 g. Lc. = 8150. E. 32%. M. 68%. Tier hat schwach diarrhoischen Stuhl. T. 38.8° C.

27. 1. Gew. 1610 g. Lc. = 11465. E. 43%. M. 57%. Stuhl wie tags zuvor. Hämamöben sicher vorhanden.

28. 1. Gew. 1565 g. Stuhl wieder normal. Lc. = 8176. E. 38%. M. 62%. T. 39.3° C. Hämamöben sicher nachweisbar.

30. 1. Gew. 1590 g. Lc. = 10280. E. 35%. M. 65%. Tier frißt gut. Hämamöben reichlich vorhanden.

31. 1. Gew. 1600 g. Lc. = 14068. E. 58%. M. 42%.

1. 2. Gew. 1550 g. Lc. = 9328. E. 20%. M. 80%. T. 39.2° C. Hämamöben vorhanden. Tier frißt gut.

3. 2. Gew. 1540 g. Lc. = 10650. E. 37%. M. 63%.

4. 2. Gew. 1500 g. Lc. = 22837. E. 37%. M. 63%. Hämamöben vorhanden.

5. 2. Gew. 1500 g. Lc. = 9842. E. 58%. M. 42%. T. 38.9° C. Tier frißt gut.

6. 2. Gew. 1473 g. Lc. = 20628. E. 36%. M. 64%. Hämamöben reichlich vorhanden. Tier frißt gut.

8. 2. Gew. 1445 g. Lc. = 9924. E. 37%. M. 63%. Das Tier erhält von heute ab nur jeden dritten Tag die einmalige Futtermenge.

9. 2. Gew. 1430 g. Lc. = 20116. E. 37%. M. 63%.

10. 2. Gew. 1390 g. Lc. = 11274. E. 36%. M. 64%. Hämamöben vorhanden.

11. 2. Gew. 1380 g. Lc. = 33330. E. 62%. M. 38%.

Digitized by Google

12. 2. Gew. 1330 g. Lc. = 39223. E. 36%. M. 64%. T. 39.0° C. Hämamöben vorhanden.

14. 2. Gew. 1275 g. Lc. = 22396. E. 69%. M. 31%. Das Tier erhält von heute ab wieder seine normale Futtermenge.

16. 2. Gew. 1325 g. Lc. = 17839. E. 32%. M. 68%.

20. 2. Gew. 1355 g. Lc. = 9119. E. 39%. M. 61%. Hämamöben vorhanden.

25. 2. Gew. 1332 g. Lc. = 13415. E. 38%. M. 62%. Tier frißt gut.

3. 3. Gew. 1360 g. Lc. = 14886. E. 40%. M. 60%.

9. 3. Gew. 1357 g. Lc. = 17015. E. 41%. M. 59%. Hämamöben vorhanden. Degenerationsformen nachweisbar.

14. 3. Gew. 1325 g. Lc. = 10094. E. 58%. M. 42%. Tier frißt gut.

22. 3. Gew. 1360 g. Lc. = 38225. E. 58%. M. 42%. T. 38.6° C.

23. 3. Gew. 1320 g. Lc. = 14626. E. 46%. M. 54%. Hämamöben vorhanden.

26. 3. Gew. 1260 g. Lc. = 12867. E. 40%. M. 60%. Tier frißt gut.

10. 4. Gew. 1295 g. Lc. = 9420. E. 29%. M. 71%.

20. 4. Gew. 1268 g. Lc. = 16636. E. 37%. M. 63%. Hämamöben reichlich vorhanden.

30. 4. Gew. 1260 g. Lc. = 9562. E. 45%. M. 55%. Tier frißt gut.

4. 5. Gew. 1265 g. Lc. = 11194. E. 45%. M. 55%. Hämamöben vorhanden.

5. 5. Gew. 1248 g. Lc. = 10732. E. 20%. M. 80%. Hämamöben spärlich vorhanden, Degenerationsformen derselben kenntlich. Tier hat schwach diarrhoischen Stuhl.

6. 5. Gew. 1230 g. Lc. = 14368. E. 24%. M. 76%. T. 38.7° C.

7. 5. Gew. 1200 g. Lc. = 13271. E. 30%. M. 70%. Hämamöben in typischen Formen nachweisbar. Stuhl noch diarrhoisch.

12. 5. Gew. 1185 g. Lc. = 9965. E. 32%. M. 68%. Hämamöben spärlich vorhanden.

18. 5. Gew. 1120 g. Lc. = 21234. E. 39%. M. 61%. Stuhl noch immer diarrhoisch, keine Hämamöben gefunden.

22. 5. Gew. 1140 g. Lc. = 11235. E. 42%. M. 58%. Stuhl normal. Hamamöben spärlich vorhanden. Tier frißt gut.

28. 5. Gew. 1194 g. Lc. = 10427. E. 43%. M. 57%.

3. 6. Gew. 1200 g. Lc. = 12371. E. 35%. M. 65%. Hämamöben spärlich vorhanden.

13. 6. Gew. 1152 g. Lc. = 9634. E. 43%. M. 57%. Hämamöben spärlich vorhanden. Tier frißt gut.

16. 6. Gew. 1175 g. Lc. = 6736. E. 24%. M. 76%. Hämamöben sehr spärlich vorhanden.

30. 6. Gew. 1225 g. Lc. = 8878. E. 39%. M. 61%. Hämamöben sicher vorhanden.

9. 7. Gew. 1230 g. Lc. = 9317. E. 36%. M. 64%. Hämamöben nicht gefunden. Tier frißt gut.

21. 7. Gew. 1272 g. Lc. = 8327. E. 31%. M. 69%.

6. 8. Gew. 1260 g. Lc. = 15323. E. 45%. M. 55%. Hämamöben sicher vorhanden Tier frißt weniger.

13. 8. Gew. 1150 g. Lc. = 14729. E. 40%. M. 60%. T. 39.0° C.

Digitized by Google

29. 8. Gew. 1135 g. Lc. = 16735. E. 36%. M. 64%. Hämamöben reichlich nachweisbar. Tier frißt schlecht.

6. 9. Gew. 1070 g. Lc. = 18216. E. 30%. M. 70%. Hämamöben reichlich vorhanden. T. 38.5° C.

11. 9. Gew. 965 g. Lc. = 18714. E. 39%. M. 61%. Tier frißt sehr wenig. T. 38.2° C.

17. 9. Gew. 940 g. Lc. = 40265. E. 49%. M. 51%. Hämamöben nicht reichlich vorhanden. Tier frißt wenig.

1. 10. Gew. 975 g. Lc. = 10974. E. 39%. M. 61%. Hämamöben spärlich vorhanden. Tier frißt wenig. T. 38.9%.

6. 10. Gew. 885 g. Lc. = 12417. E. 26%. M. 74%. Hämamöben spärlich vorhanden. T. 39.1° C.

15. 10. Gew. 817 g. Lc. = 14874. E. 25%. M. 75%. Tier sehr matt und elend, frißt wenig.

25. 10. Gew. 800 g. Lc. = 10864. E. 28%. M. 72%. Hämamöben sicher vorhanden. Tier frißt sehr wenig.

7. 11. Gew. 710 g. Lc. = 15184. E. 18%. M. 82%. Hämamöben spärlich aber sicher nachweisbar, Tier sehr elend, ungemein mager, geht in der Nacht zum 8. 11. ein.

8. 11. Sektion 10 h: Tier furchtbar abgemagert, Unterhautzellgewebe sehr trocken. In den Pleurahöhlen, im Perikard und Unterleib nur wenig gelbliche Flüssigkeit. Herz zeigt keine Abnormität. Beide Lungen sehr groß, die Oberlappen sind blaß rötlich, teigig, ziemlich trocken, die Unterlappen sehr blutreich, reichlich mit schaumig blutiger Flüssigkeit erfüllt. Nirgends Knötchen, keine Verwachsungen. Die Milz ist groß, blutig und saftreich. Die mesenterialen Lymphdrüsen sind sehr succulent und geschwellt. Vom großen Lymphdrüsenpacket ausgehend finden sich im Mesenterium streng dem Laufe der größeren Gefäße folgend zerstreute und reichliche stecknadelkopf- bis hirsekorngroße graulich weiße, weiche, vielfach stark grauschwarz pigmentierte Knötchen; sie sind stets isoliert, und erweisen sich bei der mikroskopischen Untersuchung als accessorische Lymphdrüsen, die abseits von dem größern als Pancreas Aselli bekannten Lymphdrüsenpacket nicht angetroffen werden. Leber dunkelbraunrot, hart, trocken. Nieren groß, blaurot, am Schnitte stark hyperämisch. Am Darm und Mesenterium keine Veränderungen. Knochenmark blutreich, weich, matsch, gelblichrot. Bouillon- und Agarkulturen aus Herzblut und Milz bleiben steril.

Die mikroskopische Untersuchung der Milz zeigt reichliche Zellenproliferation, zahlreiche Mitosen und Amitosen, die normale Milzstruktur, namentlich die Sonderung in Malpighi'sche Knötchen und Trabekelsubstanz, ist stellenweise ganz verwischt. Gefäße und lakunäre Bluträume stark ausgedehnt. Typische Hämamöbenformen werden nicht gefunden, aber zahlreiche in Zerfall begriffene Formen derselben. Metachromatische Klumpen mit hellem Centrum sind reichlich vorhanden, lassen aber einen Zusammenhang mit Hämamöbenformen nicht erkennen. Hyperchromatose und Karyorhexis stellenweise sehr reichlich, zahlreiche Mastzellen mit feinern und gröbern Granulis, viele blutkörperchenhaltige Zellen.

Im Knochenmarke ist zellige Hyperplasie sehr deutlich nachweisbar; das Fettmark ist total geschwunden, statt dessen intensive Einlagerung kleiner und großer Lymphoidzellen mit amphophilen (basischen und acidophilen Granulis), auch körnchenfreie Lymphzellen sind

Digitized by Google

reichlich vorhanden. Zahlreiche Mitosen und Amitosen, sehr viele Mastzellen. Typische Hämamöbenformen sind selten, häufiger Zerfallsformen derselben. Reichliche Kern- und Zelldegeneration. Zahlreiche blutkörperchenhaltige Zellen.

In der Lymphdrüse findet sich massenhaft intra- und extracelluläres schwärzlichgrünes Pigment, das stellenweise geradezu das lymphatische Gewebe verdrängt; wo es fehlt, ist die normale Struktur erhalten. Mitosen nicht vermehrt, wenig Hyperchromatose und Karyorhexis, wenig Mastzellen, keinerlei Hämamöbenformen.

In der Leber ist eine Ablagerung lymphatischer Elemente nicht aufzufinden, dagegen sind stellenweise kapilläre Blutungen vorhanden.

In den Lungen sind kapilläre Blutungen häufiger, geringgradige Anhäufungen lymphocytärer Elemente sind auch im intakten Gewebe stellenweise zu finden.

In der Niere sind kapilläre Blutungen in Mark und Rinde häufig zu finden; lymphatische Ablagerungen sind nicht vorhanden.

Kaninchen IX. Am 22. 1. 98 Gew. 1450 g. Lc. = 7994. E. 30%. M. 70% wird ebenso behandelt wie Kaninchen VIII. Nachdem das Tier bereits 15 Minuten abgespannt und in seinen Käfig gesetzt war, geht es ganz plötzlich unter Krämpfen zu Grunde. Bei der sofort vorgenommenen Sektion findet sich von der Injektionsstelle ausgehend reichliche Thrombenbildung in den venösen Gefäßen des Halses und Kopfes, auch im rechten Herzen wurden große Blutgerinnsel gefunden.

Die Milz des Tieres wird herausgeschnitten, in eine feuchte Kammer gelegt und bleibt 24 Stunden im Thermostaten bei 38,4° C. Bei der mikroskopischen Untersuchung der in Alkohol gehärteten Milz ist hochgradiger Kern- und Zellzerfall nachzuweisen, Hämamöbenformen wurden nicht gefunden.

Kaninchen X. Ein kleines junges Tier, das am 27. 1. 98 ein Gewicht von 462 g, und im Ohrvenenblut Lc. = 9875. E. 22%. M. 78% enthält; es werden 2 ccm Milzsaft vom Falle Delago injiziert; die Flüssigkeit war seit dem 17. 1. im Kühlen am Licht aufbewahrt worden. In den Abendstunden zeigte das Tier T. 40.1° C. und fraß nicht, den nächsten Morgen war es wieder munter.

28. 1. Gew. 440 g. Lc. = 7032. E. 68%. M. 32%. T. 39.4° C. Hämamöben sind sicher und reichlich nachweisbar.

30. 1. Gew. 465 g. Lc. = 11113. E. 58%. M. 42%. T. 39.1° C. Hämamöben reichlich vorhanden. Tier frißt gut.

31. 1. Gew. 500 g. Lc. = 7318. E. 62%. M. 38%.

1. 2. Gew. 515 g. Lc. = 5548. E. 43%. M. 57%. T. 38.9° C. Hämamöben reichlich nachweisbar. Tier frißt gut.

2. 2. Gew. 490 g. Lc. = 11147. E. 72%. M. 28%.

4. 2. Gew. 495 g. Lc. = 11965. E. 68%. M. 32%. T. 39.3° C.

7. 2. Gew. 512 g. Lc. = 12285. E. 54%. M. 46%. Hämamöben vorhanden. Tier frißt gut. T. 38.7° C.

12. 2. Gew. 500 g. Lc. = 13865. E. 29%. M. 71%. Hämamöben nicht gesehen. Tier frißt gut.

17. 2. Gew. 535 g. Lc. = 9138. E. 42%. M. 58%. Hämamöben vorhanden.

Digitized by Google

25. 2. Gew. 545 g. Lc. = 7381. E. 53%. M. 47%. T. 39.1° C.

26. 2. Gew. 550 g. Lc. = 9858. E. 42%. M. 58%. Hämamöben reichlich vorhanden. Tier frißt gut.

7. 3. Gew. 570 g. Lc. = 6463. E. 42%. M. 58%.

14. 3. Gew. 625 g. Lc. = 8743. E. 36%. M. 64%. Hämamöben vorhanden. Tier frißt gut.

20. 3. Gew. 664 g. Lc. = 7885. E. 37%. M. 63%. T. 39.0° C.

29. 3. Gew. 665 g. Lc. = 9320. E. 34%. M. 66%. Hämamöben vorhanden. Viele hypochromatische Leukocyten.

2. 4. Gew. 632 g. Lc. = 7418. E. 48%. M. 52%. T. 38.8° C. Tier frißt gut.

10. 4. Gew. 602 g. Lc. = 9383. E. 31%. M. 69%. Hämamöben vorhanden. Tier hat leicht diarrhoischen Stuhl.

12. 4. Gew. 583 g. Lc. = 7764. E. 36%. M. 64%. Tier frißt weniger. Stuhl diarrhoisch.

15. 4. Gew. 555 g. Lc. = 8056. E. 45%. M. 55%. Hämamöben nachweisbar. T. 39.1° C. Stuhl diarrhoisch.

20. 4. Gew. 510 g. Lc. = 8118. E. 47%. M. 53%. Tier frißt wenig. Stuhl diarrhoisch.

25. 4. Gew. 430 g. Lc. = 10719. E. 68%. M. 32%. Hämamöben vorhanden. Stuhl diarrhoisch.

28. 4. Gew. 400 g. Lc. = 27829. E. 47%. M. 53%. Tier sehr matt, frißt nicht. Hämamöben vorhanden. Stuhl weich.

30. 4. Gew. 386 g. Lc. = 32194. E. 40%. M. 60%.

2. 5. Gew. 345 g. Lc. = 37382. E. 54%. M. 46%. Tier vermag sich nicht auf den Füßen zu erhalten, liegt auf der Seite, Hämamöben nachweisbar. Stuhl diarrhoisch. T. 37.3° C.

Am 3. 5. geht das Tier ein.

Sektion sofort nach dem Tode, rechtes Herz schlägt noch. In den Pleurahöhlen, im Perikard und im Unterleib viel klare gelbe Flüssigkeit, Lungen in den Unterlappen etwas gerötet, leicht ödematös. Herz schlaff. Milz groß, blaurot, weich und saftreich. Mesenteriale Lymphdrüsen nicht wesentlich vergrößert, saftreich. Leber und Nieren zeigen keine Veränderung, Dünn- und Dickdarm mit flüssigem Inhalte gefüllt, im Dickdarm vereinzelte Blutungen in der äußern Wand. Knochenmark sehr weich und dunkelrot. Bouillon- und Agarkulturen von Herzblut und Milz bleiben steril.

Bei der mikroskopischen Untersuchung der Milz ist zellige Hyperplasie nicht zu erkennen; in zahlreichen größern lymphoiden Zellen treten basophile Granula hervor. Zahlreiche Mastzellen. Kern- und Zellzerfall sehr intensiv, an andern Stellen dagegen reichliche Zellenregeneration. Hämamöben in Zerfall, auch in blutkörperchenhaltigen Zellen eingeschlossen, sind nachweisbar. Massenhaft freie Chromatinmassen, auch in blutkörperchenhaltigen Zellen eingeschlossen.

Im Knochenmark ist zellige Hyperplasie vorhanden; der Kern- und Zellzerfall ist in so intensiver Weise nachweisbar, daß die normale Struktur vielfach ganz verwischt erscheint. Große und kleine lymphoide Elemente stellenweise in dichter Lagerung gehäuft. Hämamöbenformen wurden nicht gefunden. Viel Mastzellen.

In der Lymphdrüse nahezu normale Verhältnisse, Kern- und Zellenzerfall ist aber auch hier stärker entwickelt als in der Norm.

Digitized by Google

Wenig Mastzellen. Die lymphoiden Apparate des Darmes wurden nicht untersucht.

Kaninchen XI. Ein kleines junges Tier, das am 29. 1. 98 ein Gew. von 820 g. Lc. = 8818. E. 53 %. M. 47 % zeigt; es erhält 2 ccm präparierten Milzsaft von Delago, der inzwischen neuerdings durchgefroren war und aufgetaut werden mußte. Die aufgetaute Flüssigkeit wurde zur Hälfte mit inaktiviertem Schafserum verdünnt. Schon nach Injektion eines ccm tritt intravasale Thrombose ein, die wahrscheinlich bloß auf das nächstliegende Gebiet der Vena jugularis beschränkt bleibt. Das Tier atmet schwer, wird rasch vernäht, abgespannt und erholt sich allmählich wieder.

Am 4. 2. wird es zum ersten Male untersucht. Gew. 900 g. Lc. = 18219. E. 35 %. M. 65 %. Hämamöben sind sicher vorhanden. Tier frißt gut.

Am 13. 2. Gew. 865 g. Lc. = 18729 E. 60 %. M. 40 %.

Am 18. 2. Gew. 810 g. Lc. = 30886. E. 35 %. M. 65 %. Hämamöben sicher nachweisbar.

Am 19. 2. wird das Tier aus der Carotis entblutet; die blutzellenbildenden Organe des Tieres werden bloß in Flemming'scher Lösung fixiert, über die Anwesenheit von Hämamöben in denselben kann daher eine Angabe nicht gemacht werden. Zellige Hyperplasie war weder in Milz noch in der Lymphdrüse, noch im Knochenmark vorhanden, die normalen Strukurverhältnisse waren überall erhalten.

Kaninchen XII. Am 1. 2. Gew. 2100 g. Lc. = 7321. E. 62 % M. 38 %. T. 39.1° C. Ec. = 6,218.000 (1 : 850) erhält das Tier den Rest des präparierten Milzsaftes von Delago. Um die Gefahr der Thrombose zu verringern, wurde, da der Milzsaft jetzt bereits zweimal durchgefroren und wieder aufgetaut war und dementsprechend viel freies Hämoglobin enthielt, der in inaktiviertem Schafserum suspendierte Milzbrei zweimal auf der Centrifuge mit steriler 0.7 % Kochsalzlösung gewaschen. Der Bodensatz wird in 4 ccm Salzlösung suspendiert und zur Injektion (um 10^h vorm.) verwendet. Nachmittag 4^h betrug die T. 40.4° C.

2. 2. Tier ist munter und frißt. T. 38.9° C. Gew. 1985 g. Lc. = 21165. E. 58 %. M. 42 %. Hämamöben sind mit Sicherheit nachweisbar.

3. 2. Gew. 1940 g. Lc. = 16240. E. 76 %. M. 24 %. Hämamöben massenhaft vorhanden. T. 39.1°. Tier frißt gut.

4. 2. Gew. 1950 g. Lc. = 64480. E. 88 %. M. 12 %. T. 39.3° C. Ec. = 5,870.000 (1 : 91). Tier frißt gut.

5. 2. Gew. 1970 g. Lc. = 20045. E. 81 %. M. 19 %. T. 39.1° C. Massenhaft Hämamöben. Tier frißt gut.

6. 2. Gew. 1970 g. Lc. = 15830. E. 74 %. M. 26 %.

7. 2. Gew. 1930 g. Lc. = 28732. E. 49 %. M. 51 %. Hämamöben reichlich vorhanden.

9. 2. Gew. 1910 g. Lc. = 14819. E. 39 %. M. 61 %. Tier frißt gut. T. 39.0° C.

11. 2. Gew. 1880 g. Lc. = 28422. E. 48 %. M. 52 %. Hämamöben vorhanden.

Digitized by Google

12. 2. Gew. 1865 g. Lc. = 32959. E. 50%. M. 50%. T. 39.3° C. Hämamöben vorhanden. Ec. = 5,220.000 (1 : 159). Tier frißt weniger.

14. 2. Gew. 1810 g. Lc. = 23194. E. 30%. M. 70%.

15. 2. Gew. 1850 g. Lc. = 15593. E. 33%. M. 67%. Hämamöben vorhanden. Tier frißt wieder gut.

18. 2. Gew. 1870 g. Lc. = 15195. E. 40%. M. 60%. Hämamöben vorhanden.

20. 2. Gew. 1795 g. Lc. = 11968. E. 37%. M. 63%.

24. 2. Gew. 1804 g. Lc. = 11419. E. 55%. M. 45%. Hämamöben reichlich vorhanden.

26. 2. Gew. 1765 g. Lc. = 20328. E. 74%. M. 26%. Tier frißt sehr wenig.

1. 3. Gew. 1655 g. Lc. = 27675. E. 53%. M. 46%. Hämamöben vorhanden.

2. 3. Gew. 1604 g. Lc. = 34845. E. 59%. M. 41%. T. 39.1° C.

3. 3. Gew. 1662 g. Lc. = 17014. E. 71%. M. 29%.

5. 3. Gew. 1595 g. Lc. = 14026. E. 53%. M. 47%. Hämamöben reichlich vorhanden. Tier frißt wieder gut.

9. 3. Gew. 1612 g. Lc. = 23268. E. 59%. M. 41%. T. 38.7° C.

14. 3. Gew. 1618 g. Lc. = 11562. E. 68%. M. 32%. Hamamöben reichlic vorhanden.

17. 3. Gew. 1627 g. Lc. = 13620. E. 73%. M. 27%.

22. 3. Gew. 1650 g. Lc. = 15892. E. 58%. M. 42%. Hämamöben vorhanden.

6. 4. Gew. 1590 g. Lc. = 20738. E. 66%. M. 34%.

10. 4. Gew. 1585 g. Lc. = 38609. E. 52%. M. 48%. Hämamöben reichlich vorhanden. T. 39.2° C. Ec. = 4,960.000 (1 : 129).

14. 4. Gew. 1585 g. Lc. = 27089. E. 49%. M. 51%. Tier frißt gut.

19. 4. Gew. 1565 g. Lc. = 23685. E. 56%. M. 44%. Hämamöben reichlich vorhanden.

24. 4. Gew. 1530 g. Lc. = 15887. E. 56%. M. 44%.

28. 4. Gew. 1548 g. Lc. = 16875. E. 37%. M. 63%. T. 39.2° C. Hämamöben reichlich vorhanden.

3. 5. Gew. 1552 g. Lc. = 15328. E. 39%. M. 61%. Hämamöben reichlich vorhanden.

8. 5. Gew. 1505 g. Lc. = 12394. E. 37%. M. 63%. Tier frißt gut.

13. 5. Gew. 1510 g. Lc. = 15562. E. 39%. M. 61%.

19. 5. Gew. 1460 g. Lc. = 10874. E. 51%. M. 49%. Hämamöben spärlich vorhanden.

21. 5. Gew. 1455 g. Lc. = 14321. E. 45%. M. 55%. Hämamöben spärlich vorhanden. T. 39.1° C. Das Tier wird durch Verbluten getötet.

Sektion. Das Tier ist ziemlich fettreich. Herz und Lungen völlig normal. Milz groß, stark rot, saftreich. Mesenteriale Lymphdrüsen nicht vergrößert, stark pigmentiert. Leber und Nieren ohne Veränderung. Knochenmark nicht sehr blutreich, mit gelblichen Streifen durchsetzt. In den Pleurahöhlen, im Perikard und Unterleib keine Flüssigkeitsansammlung.

Bei der mikroskopischen Untersuchung fanden sich in der Milz typische Hämamöben, viele davon in granulärem Zerfall, sporenähnliche Formen sind vorhanden. Sehr zahlreiche Mastzellen mit feinern

Digitized by Google

und gröbern Granulis. Die normale Struktur ist verwischt, zellige Hyperplasie ist nachweisbar, viele Zellen mit amphophilen Granulis. Viel blutkörperchenhaltige Zellen. Kern- und Zellzerfall ist stellenweise reichlich vorhanden. Mitosen und Amitosen sind reichlich zu finden.

Im Kochenmark sind ganz normale Strukturverhältnisse vorhanden, keine zellige Hyperplasie nachweisbar, wenig Mastzellen, keine Hämamöben, auch keine Zerfallsprodukte derselben. Viel blutkörperchenhaltige Zellen.

In der Lymphdrüse herrschen im wesentlichen normale Strukturverhältnisse, stellenweise besteht aber eine mächtige Ansammlung von extra- und intracellulärem Pigment, die das lymphoide Gewebe ganz verdrängt. An andern Stellen zahlreiche Mitosen und Amitosen, Kern- und Zellendegeneration stellenweise in vermehrter Menge vorhanden. Mastzellen etwas vermehrt. Keine Hämamöben, auch keine Zerfallsprodukte derselben.

In Leber und Nieren sind Anhäufungen lymphatischer Zellen nicht nachweisbar.

Kaninchen XIII. Am 21. 2. 98 Gew. 1930 g. Lc. = 7624. E. 29 %. M. 71 % erhält 3 ccm filtrierten Milz- und Lymphdrüsensaft (in 0,7 % NaCl) vom Kaninchen XI; geht durch Thrombose während der Injektion zu Grunde. Milz, Lymphdrüsen und Knochenmark werden nach 24 Stunden aus dem Kadaver entfernt und mikroskopisch in Schnittpräparaten untersucht. Es werden keinerlei abnorme Verhältnisse in denselben angetroffen. Über die Gegenwart von Hämamöben in diesen Organen kann ein Urteil nicht abgegeben werden, da dieselben ausschließlich in Flemming'scher Lösung gehärtet worden waren. (Vgl. die Protokolle von Kaninchen XV und XVI.)

Kaninchen XIV. Am 22. 2. 98 Gew. 2030 g. Lc. = 7854. E. 22 %. M. 78 %. T. 38.4° C. erhält (10h) filtrierten Milz- und Lymphdrüsensaft vom Kaninchen XI; es wird etwas mehr als 1 ccm injiziert, dann tritt lokale Gerinnung in der Vene ein, das Tier bekommt Suffukationserscheinungen, wird rasch abgebunden und erholt sich wieder. Am Nachmittage des gleichen Tages frißt das Tier bereits. T. 38.9° C.

23. 2. Gew. 2065 g. Lc. = 8082. E. 28 %. M. 72 %. Hämamöben sind bereits mit Sicherheit nachweisbar.

24. 2. Gew. 2012 g. Lc. = 12477. E. 29 %. M. 71 %. Hämamöben spärlich vorhanden.

25. 2. Gew. 2007 g. Lc. = 19886. E. 30 %. M. 70 %. Tier frißt gut.

26. 2. Gew. 2030 g. Lc. = 28634 E. 86 %. M. 14 %. Hämamöben vorhanden.

27. 2. Gew. 1940 g. Lc. = 25821. E. 87 %. M. 13 %. Hämamöben reichlich vorhanden. Tier frißt gut.

1. 3. Gew. 1960 g. Lc. = 18316. E. 45 %. M. 55 %.

2. 3. Gew. 1962 g. Lc. = 13607. E. 37 %. M. 63 %. Hämamöben vorhanden.

3. 3. Gew. 1910 g. Lc. = 12368. E. 42 %. M. 58 %. T. 38.4° C.

5. 3. Gew. 1870 g. Lc. = 8914. E. 27 %. M. 73 %. Hämamöben spärlich vorhanden.

Digitized by Google

6. 3. Gew. 1905 g. Lc. = 7446. E. 32%. M. 68%. Hämamöben spärlich vorhanden.

7. 3. Gew. 1887 g. Lc. = 17756. E. 32%. M. 68%. Tier frißt gut.

9. 3. Gew. 1852 g. Lc. = 15350. E. 48%. M. 52%.

14. 3. Gew. 1720 g. Lc. = 21927. E. 62%. M. 38%. Hämamöben vorhanden.

17. 3. Gew. 1702 g. Lc. = 9327. E. 32%. M. 68%. Hämamöben vorhanden.

20. 3. Gew. 1642 g. Lc. = 26023. E. 29%. M. 71%.

22. 3. Gew. 1630 g. Lc. = 18127. E. 33%. M. 67%. Hämamöben spärlich vorhanden. Tier frißt gut.

26. 3. Gew. 1505 g. Lc. = 12318. E. 57%. M. 43%.

10. 4. Gew. 1435 g. Lc. = 10087. E. 50%. M. 50%. Hämamöben spärlich.

20. 4. Gew. 1415 g. Lc. = 14025. E. 49%. M. 51%. Hämamöben reichlich vorhanden. Tier frißt gut.

24. 4. Gew. 1430 g. Lc. = 23909. E. 64%. M. 36%.

27. 4. Gew. 1390 g. Lc. = 18666. E. 65%. M. 35%.

2. 5. Gew. 1450 g. Lc. = 8562. E. 48%. M. 52%. Hämamöben vorhanden.

8. 5. Gew. 1450 g. Lc. = 9913. E. 43%. M. 57%. T. 38.6° C.

19. 5. Gew. 1455 g. Lc. = 9317. E. 25%. M. 75%. Hämamöben ziemlich zahlreich vorhanden.

20. 5. Gew. 1420 g. Lc. = 7322. E. 27%. M. 73%. Hämamöben nicht nachweisbar. Tier frißt gut.

6. 6. Gew. 1330 g. Lc. = 10103. E. 24%. M. 76%.

16. 6. Gew. 1335 g. Lc. = 18674. E. 34%. M. 66%. Hämamöben spärlich nachweisbar. Stuhl diarrhoisch.

21. 6. Gew. 1290 g. Lc. = 17693. E. 41%. M. 59%. Stuhl fortdauernd diarrhoisch.

24. 6. Gew. 1285 g. Lc. = 7656. E. 27%. M. 73%. Stuhl normal. Hämamöben sehr spärlich nachweisbar.

1. 7. Gew. 1285 g. Lc. = 9932. E. 25%. M. 75%. Stuhl normal. Keine Hämamöben nachweisbar.

12. 7. Gew. 1290 g. Lc. = 51471. E. 45%. M. 55%. Hämamöben reichlich. Tier frißt gut.

21. 7. Gew. 1355 g. Lc. = 7316. E. 27%. M. 73%. Hämamöben sehr spärlich nachweisbar.

6. 8. Gew. 1350 g. Lc. = 9316. E. 37%. M. 63%. Keine Hämamöben nachweisbar.

17. 9. Gew. 1460 g. Lc. = 12518. E. 45%. M. 55%. Hämamöben reichlich vorhanden.

24. 9. Gew. 1400 g. Lc. = 8135. E. 37%. M. 63%. Hämamöben vorhanden. Tier frißt gut.

1. 10. Gew. 1320 g. Lc. = 16925. E. 43%. M. 57%. Hämamöben reichlich vorhanden.

7. 10. Gew. 1300 g. Lc. = 15744. E. 39%. M. 61%.

28. 10. Gew. 1100 g. Lc. = 18940. E. 49%. M. 51%. Hämamöben vorhanden. Tier frißt gut.

9. 11. Gew. 1055 g. Lc. = 12325. E. 48%. M. 52%. Hämamöben nicht sehr zahlreich vorhanden. Um 11.15^h wird dem Tiere 1 ccm einer 1% Chininlösung in die Ohrvene injiziert. Eine Stunde nach der In-

Digitized by Google

jektion werden im Ohrvenenblute der anderen Seite gezählt Lc. = 38695. E. 64 %. M. 36 %. Hämamöben werden sehr reichlich im Präparate gefunden. Das Tier hat sehr enge Pupillen und heftiges Muskelzittern.

Um 4h hat sich das Tier wieder erholt. Lc. = 14327. E. 27 %. M. 73 %. Hämamöben sind gut entwickelt aber nicht besonders zahlreich vorhanden. Tier frißt gut.

10. 11. Gew. 1100 g. Lc. = 8040. E. 30 %. M. 70 %. Hämamöben sind sicher vorhanden. Um 11.30h wird neuerdings 0.01 Chinin. mur. diesmal durch die Jugularvene hirnwärts injiziert. Unmittelbar nach der Injektion hochgradige Pupillenenge und Muskelzittern, das jedoch nach 1/2 Stunde wieder verschwunden ist. 3/4 Stunden nach der Injektion werden gezählt Lc. = 13786. E. 26 %. M. 74 %. Hämamöben sind vorhanden. Um 4h Nachm. werden gezählt Lc. = 12387. E. 18 %. M. 82 %. Hämamöben sind sehr spärlich vorhanden.

11. 11. Gew. 1150 g. Lc. = 9714. E. 32 %. M. 68 %. Hämamöben sind nicht nachweisbar. Um 11.30h erhält das Tier 0.5 Chinin mur. in 3 ccm Wasser gelöst subkutan einverleibt. Das Tier bekommt sehr bald Muskelzittern, starken Speichelfluß, liegt auf der Seite, kann den Kopf nicht heben. Um 1h sehr schwache Atmung Lc. = 8436. E. 54 %. M. 45 %. Hämamöben nicht nachweisbar. Das Tier geht um 2 Uhr ein.

Sektion um 4 Uhr. Kein Flüssigkeitserguß in den Pleurahöhlen, im Perikard und Unterleib. Herz, namentlich der linke Vorhof, stark ausgedehnt, mit flüssigem Blute gefüllt. Lungen stark hyperämisch, kein Ödem. Milz entschieden vergrößert, blaurot, weich und saftreich. Mesenteriale Lymphdrüsen nicht vergrößert, aber sehr saftreich und pigmentiert. Zahlreiche Nebenlymphdrüsen längs der großen Gefäße am Hilus des Pancreas Aselli. Nieren, Leber und Darm zeigen keine Veränderung. Knochenmark blutreich, leicht gelblich.

Bei der mikroskopischen Untersuchung zeigt die Milz sehr weite Gefäße, zellige Hyperplasie ist zweifellos vorhanden, große und kleine Lymphocyten in dichter Lagerung, viele von ihnen mit amphophiler Granulation. Mastzellen nicht wesentlich vermehrt. Hyperchromatose ist reichlich vertreten; das Protoplasma zahlreicher größerer Lymphocyten erscheint wie homogenisiert (vielleicht Chininwirkung!). Keine Hämamöben und auch keine Zerfallsprodukte derselben.

Das Knochenmark erscheint sehr blutreich; zellige Hyperplasie ist stellenweise intensiv vorhanden. Große und kleine Lymphocyten mit basophilen und amphophilen Granulis. Hyperchromatose ist reichlich vorhanden, auch Kerne in granulärem Zerfalle. Hämamöben sind nicht nachweisbar, ebenso wenig Zerfallsprodukte derselben. Mastzellen sind reichlich vorhanden.

In der Lymphdrüse ist stellenweise massenhaft Pigment eingelagert, das lymphatische Gewebe geradezu verdrängend; an den pigmentfreien Stellen sind normale Strukturverhältnisse vorhanden. Reichlich Mitosen und Amitosen. Hyperchromatose und Karyorhexis ist in verstärktem Grade vorhanden. Wenig Mastzellen, keine Granulierung der lymphoiden Zellen, keine Hämamöben, keine Zerfallsprodukte derselben.

Kaninchen XV. Am 4. 3. 98. Gew. 1150 g. Lc. = 7322. E. 22 %. M. 78 % erhält das Tier 2 ccm Zellsaft vom Kaninchen XIII, der seit dem 21. 2. im Kühlen anfbewahrt wurde.

Digitized by Google

5. 3. Gew. 1152 g. Lc. = 9354. E. 25 %. M. 75 %. Ec. = 5,920.000 (1 : 633).

6. 3. Gew. 1160 g. Lc. = 19225. E. 37 %. M. 63 %. Zahlreiche Hämamöben nachweisbar.

7. 3. Gew. 1150 g. Lc. = 13186. E. 37 %. M. 63 %.

9. 3. Gew. 1145 g. Lc. = 13175. E. 70 %. M. 30 %. Hämamöben nachweisbar. Tier frißt gut.

14. 3. Gew. 1020 g. Lc. = 23195. E. 41 %. M. 59 %. Tier frißt gut.

17. 3. Gew. 935 g. Lc. = 14763. E. 40 %. M. 60 %.

19. 3. Gew. 940 g. Lc. = 9075. E. 46 %. M. 54 %. Hämamöben reichlich vorhanden.

20. 3. Gew. 927 g. Lc. = 24209. E. 59 %. M. 41 %. Tier frißt gut.

22. 3. Gew. 940 g. Lc. = 11668. E. 70 %. M. 30 %.

24. 3. Gew. 902 g. Lc. = 11526. E. 30 %. M. 70 %. Hämamöben vorhanden.

29. 3. Gew. 895 g. Lc. = 9615. E. 39 %. M. 61 %. Tier frißt weniger.

8. 4. Gew. 870 g. Lc. = 15714. E. 54 %. M. 46 %. Hämamöben reichlich vorhanden.

10. 4. Gew. 835 g. Lc. = 27815. E. 58 %. M. 42 %. Tier frißt sehr wenig.

14. 4. Gew. 795 g. Lc. = 31383. E. 47 %. M. 53 %. Hämamöben reichlich vorhanden. Das Tier vermag sich, wenn es auf die Seite gelegt wird, nicht mehr aufzurichten, die Hinterpfoten sind nach hinten gestreckt und können nicht in die normale Lage gebracht werden; in hockender Stellung vermag es aber im Käfige, an die Käfigwandung angelehnt, zu sitzen.

16. 4. Gew. 782 g. Lc. = 60318. E. 65 %. M. 35 %. Hämamöben reichlich nachweisbar. Ec. = 4,870.000 (1 : 80).

Das Tier geht am 17. 4. früh $7^1/_2{}^h$ ein.

Sektion 10^h. In den Pleurahöhlen, im Perikard und im Unterleib viel gelbliche Flüssigkeit. Herz groß und schlaff ohne Veränderung. Lungen groß und geschwellt, im Ober- und Mittellappen beiderseits luftleer und stark blutig infiltriert, die Unterlappen blutreich und stark ödematös. Die Milz groß, blaurot, Pulpa weich und saftreich, wie bei einer akuten Infektion. Die mesenterialen Lymphdrüsen stark geschwellt, saftreich und pigmentiert, zahlreiche stecknadelkopfgroße Nebenlymphdrüsen sind kenntlich. Leber und Nieren zeigen keine Abnormitäten. Am Dünndarm vereinzelte Hämorhagien an der Serosa. Knochenmark sehr blutreich, graurot gefärbt, nicht besonders weich. Bouillon- und Agarkulturen vom Herzblut und Milz bleiben steril.

Bei der mikroskopischen Untersuchung wird in der Milz entschiedene zellige Hyperplasie nachgewiesen, die normale Struktur verwischt, zahlreiche kleine und große Lymphocyten, und viele davon mit amphophilen und basophilen Granulis besetzt. Kern- und Zelldegeneration reichlich vorhanden. Über den Gehalt an Amöben kann eine bestimmte Angabe nicht gemacht werden, da die Fixierung nur in Sublimat erfolgt war. Mitosen und Amitosen sind reichlich vorhanden. Viel blutkörperchenhaltige Zellen.

Die Lymphdrüse zeigte bis auf eine hochgradige Pigmentein-

Digitized by Google

lagerung im wesentlichen normale Strukturverhältnisse; Zellenre- und -degeneration ist reichlich nachweisbar.

Im Knochenmarke sind die normalen Strukturverhältnisse an vielen Stellen erhalten; an einzelnen ist aber das Fettmark geschwunden und durch eine dichte Anhäufung kleiner und großer lymphocytärer Elemente mit amphophilen und basophilen Granulis ersetzt. Mastzellen recht zahlreich. Typische Hämamöbenformen konnten (an Alkoholpräparaten) nicht erkannt werden, einzelne Zerfallsformen derselben. Reichliche Amitosen und Mitosen. Viel blutkörperchenhaltige Zellen.

In Leber und Nieren keine Anhäufungen lymphocytärer Elemente.

Kaninchen XVI. Am 21. 3. 98. Gew. 1400 g. Lc. = 8736. E. 45%. M. 55%. T. 38.2° C. erhält das Tier um 11.30^h 4 ccm filtrierten Zellsaft vom Kaninchen XIII, der seit 21. 2. im Kühlen aufbewahrt worden war. Das Tier war zu Harn- und Blutuntersuchungen bereits 10 Tage im Käfige gehalten worden. Am Nachmittage 5^h nach der Injektion T. 39.6° C.

22. 3. Gew. 1402 g. Lc. = 18365. E. 58%. M. 42%. T. 38.4° C. Hämamöben sind mit Sicherheit nachweisbar. Tier frißt gut.

23. 3. Gew. 1395 g. Lc. = 19408. E. 79%. M. 21%.

24. 3. Gew. 1377 g. Lc. = 26337. E. 41%. M. 59%. Hämamöben reichlich vorhanden. Tier frißt gut.

26. 3. Gew. 1510 g. Lc. = 26084. E. 69%. M. 31%.

29. 3. Gew. 1395 g. Lc. = 14318. E. 42%. M. 58%. Bei dem Tiere bestand oft tagelang, Harn- und Kotverhaltung, was wohl auch in den großen Schwankungen des Körpergewichtes zum Ausdrucke kommt.

8. 4. Gew. 1445 g. Lc. = 25327. E. 47%. M. 53%. Hämamöben vorhanden.

10. 4. Gew. 1405 g. Lc. = 46809. E. 41%. M. 59%. Tier frißt gut.

14. 4. Gew. 1473 g. Lc. = 15739. E. 30%. M. 70%.

19. 4. Gew. 1520 g. Lc. = 9563. E. 30%. M. 70%. Hämamöben spärlich vorhanden.

28. 4. Gew. 1580 g. Lc. = 7345. E. 42%. M. 58%. Hämamöben spärlich vorhanden. Tier frißt gut.

4. 5. Gew. 1420 g. Lc. = 7008. E. 52%. M. 48%. Hämamöben spärlich vorhanden.

9. 5. Gew. 1409 g. Lc. = 12117. E. 24%. M. 76%. Hämamöben spärlich vorhanden.

13. 5. Gew. 1388 g. Lc. = 17433. E. 62%. M. 38%. Hämamöben spärlich vorhanden.

20. 5. Gew. 1355 g. Lc. = 10116. E. 62%. M. 38%. Hämamöben sehr spärlich vorhanden.

7. 6. Gew. 1210 g. Lc. = 14073. E. 37%. M. 63%. Hämamöben spärlich vorhanden.

17. 6. Gew. 1220 g. Lc. = 6736. E. 24%. M. 76%.

1. 7. Gew. 1212 g. Lc. = 47865. E. 57%. M. 43%. Hämamöben vorhanden.

14. 7. Gew. 1070 g. Lc. = 7323. E. 35%. M. 65%.

6. 8. Gew. 1090 g. Lc. = 7084. E. 41%. M. 59%. Hämamöben sehr spärlich vorhanden.

Digitized by Google

20. 8. Gew. 1120 g. Lc. = 11420. E. 39 %. M. 61 %. Keine Hämamöben gefunden.

3. 9. Gew. 1020 g. Lc. = 9320. E. 38 %. M. 62 %. Keine Hämamöben gefunden.

Das Tier wird am 6. 9. getötet.

Sektion: Keine Flüssigkeit in den Pleurahöhlen, im Perikard und im Peritonealraum. Herz und Lungen völlig normal. Milz nicht vergrößert, derb. Lymphdrüsen nicht vergrößert, sehr saftreich und pigmentiert. Leber, Nieren und Darm zeigen normale Verhältnisse. Knochenmark rötlichgelb, blutreich.

Bei der mikroskopischen Untersuchung zeigt die Milz normale Struktur, aber massenhaft blutkörperchenhaltige Zellen. Mastzellen nicht vermehrt, Kern- und Zellzerfall ist reichlich vorhanden. Typische Hämamöben werden nicht gefunden, aber vereinzelte Zerfallsformen derselben.

Im Knochenmarke ist die normale Struktur an den meisten Stellen erhalten, an einzelnen aber findet sich das Fettmark verdrängt durch mehr oder minder dicht gehäufte kleine und große lymphocytäre Elemente mit amphophilen und basophilen Granulis. Zahlreiche Mastzellen, und reichlicher Kern- und Zellzerfall. Typische Hämamöben wurden nicht gefunden, auch keine Zerfallsformen derselben.

In der Lymphdrüse hochgradige Pigmenteinlagerung, sonst normale Struktur, keine zellige Hyperplasie, vereinzelte Hämamöben in Zerfall, wenig Mastzellen, Kern- und Zellzerfall auch hier reichlich vorhanden.

Kaninchen XXIII. Am 8. 11. 98. Gew. 1820 g. Lc. = 9874. E. 31 %. M. 69 % erhält das Tier durch die Jugularvene hirnwärts 4 ccm Zellenflüssigkeit aus Lymphdrüsen und Milz des am gleichen Tage eingegangenen Kaninchens. VIII.

Am Schlusse der Injektion treten plötzlich Krämpfe auf und das Tier geht suffukatorisch zu Grunde. Bei der Sektion findet sich eine von der Injektionsstelle ausgehende gegen das Hirn zu sich erstreckende Thrombose in den größern und kleinern venösen Gefäßen. Im Herzen selbst ist flüssiges Blut vorhanden. Die blutzellenbildenden Organe des Tieres werden sofort behufs Untersuchung in Alkohol gelegt. In keinem derselben werden Amöbenformen gefunden, in keinem derselben ist Kern- und Zelldegeneration in beträchtlicherem Grade vorhanden, blutkörperchenhaltige Zellen und Pigmentanhäufung entsprechen gleichfalls den normaler Weise vorkommenden Verhältnissen. In allen drei Organen sind jedoch reichlich Mastzellen vorhanden.

Gruppe C. Infektion mit Leichenmaterial des pseudoleukämischen Kindes (Stecher).

Kaninchen XVII. Am 28. 3. 98 Gew. 1565 g. Lc. = 8217. E. 40 %. M. 60 %. T. 38.1° C., erhält um 11 h ca. 2 ccm frisch bereiteten Milzsaftes (in 0.7 % NaCl-Lösung) des Kindes Stecher. Das Kind war am 27. 3. 98 früh um 8 Uhr gestorben, die Sektion fand bereits um 11 Uhr des gleichen Tages statt, doch konnten die Organe erst am nächsten Tage zur Injektion verwendet werden.

Digitized by Google

Die Milz blieb durch 24 Stunden in Watte eingeschlagen an einem kühlen Orte aufbewahrt, ehe sie in der angegebenen Weise weiter verarbeitet wurde. Nach der Injektion, nachmittags um 3 Uhr war die Temperatur des Tieres 39.8° C.

29. 3. Gew. 1532 g. Lc. = 18427. E. 37%. M. 63%. Hämamöben sicher und reichlich vorhanden. T. 39.5° C. (4 Uhr nachm.).

30. 3. Gew. 1520 g. Lc. = 18858. E. 32%. M. 68%. T. 39.0° C. (4 Uhr nachm.) Tier frißt gut.

31. 3. Gew. 1485 g. Lc. = 11725. E. 60%. M. 40%. Hämamöben sicher vorhanden.

9. 4. Gew. 1475 g. Lc. = 18627. E. 54%. M. 46%. T. 38.7° C. (11 Uhr vorm.).

17. 4. Gew. 1480 g. Lc. = 11628. E. 63%. M. 37%. Hämamöben sicher vorhanden. Tier frißt gut.

21. 4. Gew. 1435 g. Lc. = 24026. E. 58%. M. 42%.

26. 4. Gew. 1475 g. Lc. = 14809. E. 72%. M. 28%. Keine Hämamöben gefunden.

1. 5. Gew. 1430 g. Lc. = 11482. E. 54%. M. 46%. Hämamöben sicher vorhanden.

6. 5. Gew. 1395 g. Lc. = 46623. E. 45%. M. 55%. Hämamöben reichlich nachweisbar. Tier frißt gut.

10. 5. Gew. 1357 g. Lc. = 18555. E. 74%. M. 26%.

15. 5. Gew. 1340 g. Lc. = 27973. E. 41%. M. 59%. Hämamöben nicht sehr zahlreich vorhanden.

21. 5. Gew. 1355 g. Lc. = 18327. E. 41%. M. 59%. Tier frißt gut.

7. 6. Gew. 1370 g. Lc. = 38823. E. 63%. M. 37%. Hämamöben reichlich vorhanden.

20. 6. Gew. 1340 g. Lc. = 29175. E. 62%. M. 38%. Hämamöben reichlich nachweisbar.

5. 7. Gew. 1328 g. Lc. = 15455. E. 42%. M. 58%. Tier frißt schlecht.

25. 7. Gew. 1245 g. Lc. = 27364. E. 39%. M. 61%. Hämamöben reichlich vorhanden. Tier frißt schlecht.

6. 8. Gew. 1190 g. Lc. = 18325. E. 52%. M. 48%. Hämamöben reichlich vorhanden. Tier frißt schlecht. T. 39.6° C.

20. 8. Gew. 1075 g. Lc. = 18632. E. 37%. M. 63%. Hämamöben reichlich vorhanden. Das Tier wird getötet.

Sektion: Weder in den Pleurahöhlen noch im Perikard und in der Bauchhöhle ist Flüssigkeitserguß vorhanden; die rechte Lunge erscheint stark hyperämisch und von zahlreichen kleinsten und größern bereits verkäsenden Knoten durchsetzt. Diese sind schon ihrer makroskopischen Beschaffenheit nach als Tuberkulose zu erkennen; auf Ausstrichpräparaten aus dem Safte der größern Knoten sind massenhaft Tuberkelbacillen durch Färbung nachzuweisen. Die linke Lunge und das Herz zeigen keinerlei Veränderungen. Die Milz ist groß und geschwellt, saft- und blutreich; auch die mesenterialen Lymphdrüsen sind geschwellt und saftreich. Leber, Niere und Darm zeigen keinerlei Veränderungen; das Knochenmark ist dunkelrot, sehr weich und blutreich.

Bei der mikroskopischen Untersuchung ist in der Milz zellige Hyperplasie in beträchtlichem Grade nachzuweisen, die normale Struktur ist dementsprechend verwischt durch eine dichte Lagerung kleiner und großer lymphocytärer Elemente, von denen einzelne amphophile und

Digitized by Google

basophile Granula zeigen. Massenhaft Mastzellen, bei einzelnen derselben kann nicht entschieden werden, ob sie der Gruppe der Mastzellen angehören, oder ob sie durch Zerfall von Hämamöben hervorgegangen sind. Typische Hämamöben sind reichlich vorhanden, viele davon in exquisitem bröckligem oder granulärem Zerfall; auch sporenähnliche Bildungen liegen reichlich vor. Chromatinzerfall stellenweise sehr intensiv, an anderen Stellen zahlreiche Amitosen und Mitosen. Blutkörperchenhaltige Zellen sind in großer Menge vorhanden.

Im Knochenmarke ist zellige Hyperplasie an einzelnen Stellen deutlich vorhanden, daselbst ist das Fettmark durch eine dichte Lage kleiner und großer lymphatischer Zellen verdrängt, die reichlich mit basophilen und amphophilen Granulis besetzt sind. An anderen Stellen ist die normale Struktur völlig intakt. Chromatindegeneration und vakuolärer Zellzerfall sehr intensiv. Zahlreiche Mastzellen. Typische Hämamöben werden nicht gefunden, wohl aber Zerfallsprodukte derselben. Blutkörperchenhaltige Zellen sind in großer Menge vorhanden.

In der Lymphdrüse finden sich bis auf eine dichte Pigmentablagerung normale Strukturverhältnisse; hyperchromatische Kerne sind selten anzutreffen.

In der Leber ist keine lymphocytäre Ablagerung nachzuweisen.

Kaninchen XVIII. Am 28. 3. 98. Gew. 1205 g. Lc. = 10418. E. 29 %. M. 71 %. T. 38.7° C. erhält das Tier ca. 4 ccm des gleichen Milzsaftes wie Kaninchen XVII. Am Nachmittage nach der Injektion T. 40.5° C.

29. 3. Gew. 1212 g. Lc. = 11174. E. 59 %. M. 41 %. T. 39.3° C. Hämamöben sicher und zahlreich nachweisbar.

30. 3. Gew. 1210 g. Lc. = 11255. E. 70 %. M. 30 %.

31. 3. Gew. 1190 g. Lc. = 12018. E. 58 %. M. 42 %. Hämamöben vorhanden.

2. 4. Gew. 1200 g. Lc. = 15728. E. 42 %. M. 58 %.

9. 4. Gew. 1150 g. Lc. = 24396. E. 37 %. M. 63 %. Hämamöben reichlich vorhanden. Tier frißt gut.

17. 4. Gew. 1210 g. Lc. = 12037. E. 36 %. M. 64 %. Hämamöben spärlich vorhanden.

21. 4. Gew. 1180 g. Lc. = 15009. E. 55 %. M. 45 %.

27. 4. Gew. 1202 g. Lc. = 31056. E. 58 %. M. 42 %. Hämamöben reichlich vorhanden. Tier frißt gut.

1. 5. Gew. 1252 g. Lc. = 18870. E. 68 %. M. 32 %. Hämamöben nur spärlich nachzuweisen.

6. 5. Gew. 1193 g. Lc. = 21173. E. 63 %. M. 37 %. Hämamöben sicher nachweisbar.

10. 5. Gew. 1210 g. Lc. = 18316. E. 51 %. M. 49 %.

15. 5. Gew. 1240 g. Lc. = 16717. E. 46 %. M. 54 %. Hämamöben sicher nachweisbar. Tier frißt gut.

11. 6. Gew. 1270 g. Lc. = 17971. E. 48 %. M. 52 %.

5. 7. Gew. 1300 g. Lc. = 14461. E. 50 %. M. 50 %. Tier frißt gut.

6. 8. Gew. 1265 g. Lc. = 32174. E. 63 %. M. 37 %. Hämamöben reichlich nachweisbar.

20. 8. Gew. 1320 g. Lc. = 10018. E. 55 %. M. 45 %.

6. 9. Gew. 1300 g. Lc. = 20886. E. 58 %. M. 42 %. Hämamöben sicher vorhanden.

Digitized by Google

17. 9. Gew. 1310 g. Lc. = 10337. E. 68 %. M. 32 %. Hämamöben sicher vorhanden.

7. 10. Gew. 1240 g. Lc. = 8922. E. 43 %. M. 57 %. Hämamöben sicher vorhanden.

14. 11. Gew. 1235 g. Lc. = 70739. E. 65 %. M. 35 %. Hämamöben sicher und reichlich vorhanden. Das Tier erhält 0.015 g Chinin mur. subkutan.

Am 15. 11. werden 0.02 g Chin. mur. subkutan injiziert.
„ 16. 11. „ 0.025 „ „ „ „ „
„ 17. 11. „ 0.03 „ „ „ „ „
„ 18. 11. „ 0.05 „ „ „ „ „
„ 19. 11. „ 0.1 „ „ „ „ „
„ 20. 11. „ 0.1 „ „ „ „ „
„ 21. 11. „ 0.15 „ „ „ „ „
„ 22. 11. „ 0,2 „ „ „ „ „
„ 23. 11. „ 0.2 „ „ „ „ „
„ 24. 11. „ 0.2 „ „ „ „ „
1.090 g

24. 11. Gew. 1215 g. Lc. = 14378. E. 40 %. M. 60 %. Hämamöben sind reichlich und gut entwickelt nachweisbar.

7. 12. Gew. 1120 g. Lc. = 27418. E. 62 %. M. 38 %.

18. 12. Gew. 1140 g. Lc. = 12319. E. 39 %. M. 61 %. Hämamöben reichlich vorhanden. Das Tier frißt weniger.

2. 1. Gew. 1100 g. Lc. = 27829. E. 49 %. M. 51 %. Hämamöben reichlich vorhanden.

Am 18. 1. Gew. 1110 g. Lc. = 12418. E. 34 %. M. 66 %.

Am 21. 1. wird an der rechten Iris (also auf der Seite der Injektion) deutliche Tuberkulose der Iris konstatiert. Das Tier wird von jetzt ab auf der ophthalmologischen Klinik viel zum Augenspiegeln verwendet, und geht am 24. 1. abends 7 Uhr plötzlich (vielleicht infolge einer besonderen Empfindlichkeit gegen Atropin, vielleicht aber auch infolge der bei der Sektion nachgewiesenen Miliartuberkulose) ein.

Sektion am 25. 1. früh 9^h. In beiden Lungen wurde hochgradige miliare Tuberkulose konstatiert. Milz und Lymphdrüsen erscheinen nicht vergrößert, auch das Knochenmark läßt keinerlei Veränderung erkennen.

Bei der mikroskopischen Untersuchung zeigt sich die normale Milzstruktur erhalten, in den stark erweiterten Gefäßen und innerhalb der Trabekelsubstanz finden sich zahlreiche große und kleine lymphatische Zellen mit amphophilen und basophilen Granulationen, die normalerweise daselbst nicht enthalten sind; innerhalb der Malpighischen Körperchen fehlen diese Zellen. Massenhaft Mastzellen sind vorhanden, ebenso zahlreiche blutkörperchenhaltige Zellen. Chromatinzerfall ist nur spärlich nachweisbar. Typische Hämamöben fehlen.

Im Knochenmarke sind die normalen Strukturverhältnisse durchgehends erhalten; es finden sich sehr zahlreiche Mastzellen vor, typische Hämamöben wurden nicht gesehen, auch keine Zerfallsprodukte derselben. Chromatindegeneration und Zellzerfall ist nur spärlich vorhanden. Wenig blutkörperchenhaltige Zellen.

In der Lymphdrüse sind die normalen Strukturverhältnisse erhalten, massenhaft Mastzellen und vereinzelte Zerfallsformen von Hämamöben konnten konstatiert werden.

Digitized by Google

Kaninchen XIX. Am 29. 3. 98. Gew. 1017 g. Lc. = 9003. E. 44%. M. 56%. T. 39.0° C. erhält vormittags ca. 3 ccm. Milzsaft wie Kaninchen XVII. Nachmittags T. 40.1° C.

30. 3. Gew. 1015 g. Lc. = 17537. E. 42%. M. 58%. T. 39.2° C. Hämamöben reichlich vorhanden.

31. 3. Gew. 1055 g. Lc. = 22381. E. 29%. M. 71%. Tier frißt nicht gut.

2. 4. Gew. 970 g. Lc. = 16732. E. 25%. M. 75%. Hämamöben vorhanden.

9. 4. Gew. 920 g. Lc. = 40826. E. 65%. M. 35%.

17. 4. Gew. 830 g. Lc. = 13820. E. 82%. M. 18%. Hämamöben reichlich vorhanden. Tier frißt kaum.

20. 4. Gew. 693 g. Lc. = 15137. E. 70%. M. 30%. Hämamöben spärlich nachweisbar. Tier frißt nicht.

21. 4. Gew. 648 g. Lc. = 22817. E. 67%. M. 33%. Hämamöben sehr selten nachweisbar.

22. 4. tot. Sektion ergiebt miliare Tuberkulose beider Lungen; die Milz ist stark vergrößert, weich und saftreich, zeigt aber deutliche miliare Knötchen an der Oberfläche, das Gleiche ist in der Leber der Fall. Darm zeigt keine Veränderungen; in den Nieren sind beiderseits miliare Knötchen vorhanden. Die mesenterialen Lymphdrüsen sind stark geschwellt, sehr saftreich, das Knochenmark ist auffallend weich, saftreich und stark bluthaltig, zeigt graurote Färbung.

Bei der mikroskopischen Untersuchung ist in der Milz zellige Hyperplasie sehr deutlich vorhanden, die normale Struktur ist an den meisten Stellen durch dicht gelagerte kleine und große lymphocytäre Elemente verwischt, von denen einzelne amphophile und basophile Granulation erkennen lassen. Hochgradiger Chromatinzerfall und Zelldegeneration, Zellenregeneration sehr reichlich. Sehr zahlreiche Mastzellen. Typische Amöbenformen sind vereinzelt kenntlich, zahlreiche Degenerationsformen derselben. Viel Erythrocytentrümmer und Pigment.

Im Knochenmarke besteht hochgradige zellige Hyperplasie, stellenweise sehr dichte Lagerung von kleinen und großen einkernigen oder gelapptkernigen lymphocytären Elementen, die meisten sind mit amphophilen oder basophilen Granulis besetzt. Sehr intensiver Kern- und Zellzerfall sowie reichliche Regeneration; massenhaft Mastzellen. Typische Amöbenformen wurden nicht gesehen, Degenerationsformen derselben sind aber reichlich vorhanden. Viel Erythrocytentrümmer.

In der Lymphdrüse ist die normale Struktur an den meisten Stellen erhalten, nur wenige Partien mit zelliger Hyperplasie. Sehr starke Pigmentablagerung. Reichlicher Kern und Zellzerfall, aber auch intensive Regeneration. Hämamöben wurden nur vereinzelt gesehen, auch Zerfallsformen derselben nur selten. Zahlreiche Mastzellen.

Kaninchen XX. Am 29. 3. 98 Gew. 1558 g. Lc. = 7724. E. 32%. M. 68%. T. 38.5° C. erhält vormittags 11.20 Uhr ca. 5 ccm. Milzsaft wie das Kaninchen XVII. Nachmittag 4 Uhr ist die T. 39.7° C.

30. 3. Gew. 1600 g. Lc. = 10064. E. 59%. M. 41%. T. 38.4° C.

6. 4. Gew. 1500 g. Lc. = 15825. E. 47%. M. 53%. Hämamöben vorhanden.

9. 4. Gew. 1510 g. Lc. = 27310. E. 64%. M. 36%. Tier frißt gut.

Digitized by Google

17. 4. Gew. 1595 g. Lc. = 12008. E. 37 %. M. 63 %. Hämamöben spärlich vorhanden.

21. 4. Gew. 1465 g. Lc. = 14265. E. 47 %. M. 53 %. Tier frißt gut.

27. 4. Gew. 1445 g. Lc. = 11370. E. 36 %. M. 64 %. Hämamöben spärlich vorhanden.

1. 5. Gew. 1390 g. Lc. = 13383. E. 72 %. M. 28 %. Hämamöben spärlich vorhanden.

7. 5. Gew. 1375 g. Lc. = 12084. E. 36 %. M. 64 %.

11. 5. Gew. 1410 g. Lc. = 24761. E. 30 %. M. 70 %. Hämamöben spärlich vorhanden. Tier frißt gut.

17. 5. Gew. 1388 g. Lc. = 13186. E. 59 %. M. 41 %. Hämamöben spärlich vorhanden, auch degenerierende Formen derselben.

11. 6. Gew. 1390 g. Lc. = 12764. E. 38 %. M. 62 %. Hämamöben vorhanden.

6. 7. Gew. 1445 g. Lc. = 16572. E. 49 %. M. 51 %. Hämamöben nicht zahlreich vorhanden. Tier frißt gut.

6. 8. Gew. 1380 g. Lc. = 10311. E. 32 %. M. 68 %. Hämamöben wurden nicht gefunden.

20. 8. Gew. 1270 g. Lc. = 12714. E. 41 %. M. 59 %. Hämamöben vorhanden.

6. 9. Gew. 1250 g. Lc. = 13922. E. 38 %. M. 62 %. Hämamöben reichlich vorhanden.

17. 9. Gew. 1280 g. Lc. = 9716. E. 36 %. M. 64 %. Hämamöben spärlich vorhanden.

8. 10. Gew. 1200 g. Lc. = 7912. E. 24 %. M. 76 %. Hämamöben vorhanden. Tier frißt gut.

14. 10. Gew. 1115 g. Lc. = 15827. E. 44 %. M. 56 %. Tier frißt weniger.

20. 10. Gew. 1099 g. L. = 24329. E. 68 %. M. 32 %. Hämamöben reichlich vorhanden. Tier frißt wieder gut.

27. 10. Gew. 1170 g. Lc. = 11818. E. 30 %. M. 70 %. Hämamöben reichlich vorhanden.

7. 11. Gew. 1130 g. Lc. = 18729. E. 38 %. M. 62 %. Hämamöben vorhanden.

14. 11. Gew. 1130 g. Lc. = 28756. E. 49 %. M. 51 %. Hämamöben vorhanden. Tier frißt weniger.

21. 11. Gew. 1045 g. Lc. = 38437. E. 20 %. M. 80 %. Hämamöben vorhanden.

26. 11. Gew. 1035 g. Lc. = 22719. E. 14 %. M. 86 %. Tier frißt wenig.

28. 11. Gew. 1015 g. Lc. = 67811. E. 18 %. M. 82 %. Hämamöben vorhanden. Tier frißt sehr wenig.

1. 12. Gew. 985 g. Lc. = 85756. E. 13 %. M. 87 %. Hämamöben vorhanden. Tier ist sehr elend, kann sich kaum aufrecht erhalten, fällt oft auf die Seite. Ec. = 3,556.000 (1 : 43). Tier frißt nicht mehr.

2. 12. Gew. 935 g. Lc. = 51186. E. 13 %. M. 87 %. Ec. = 3,220.000 (1 : 63). Das Tier liegt komatös auf der Seite. T. 29.8° C., kann sich nicht mehr aufrecht halten, keine Krämpfe.

Das Tier geht um 2 Uhr im Koma ein.

Sektion 4h. Beiderseitige hochgradige Lungentuberkulose. Das Herz ist schlaff, blutleer, in der Muskulatur rechts weißliche Streifen. Die Milz ist groß, blaurot, weich und sehr saftreich. Die mesenterialen

Digitized by Google

Lymphdrüsen nicht geschwellt, zahlreiche Nebenlymphdrüsen längs der großen Chylusgefäße. Die linke Niere ist sehr groß, enthält zahlreiche größere und kleinere tuberkulöse Knötchen. Die rechte Niere zeigt keine Veränderungen, ebensowenig die Leber und der Darm. Das Knochenmark ist schmutzig graurot, wie marmoriert, zeigt weißliche Stellen, ist sehr weich und saftreich.

Bei der mikroskopischen Untersuchung ist in der Milz zellige Hyperplasie nur an einzelnen Stellen vorhanden, daselbst sind dann kleine und größere lymphatische Elemente mit amphophiler oder basophiler Granulation abgelagert. Sehr viel Mastzellen am ganzen Querschnitt, Kern- und Zellzerfall stellenweise sehr reichlich vorhanden, Regeneration nur an einzelnen Partien gehäuft. Viel Erythrocytentrümmer in Zellen. Typische Hämamöben sind selten nachzuweisen, dagegen reichlich Zerfallsformen derselben, dieselben liegen häufig in kleinern oder größern Zellen (Mikro- und Makrophagen) eingeschlossen, doch finden sich auch freie sporenähnliche Formen, die auf Hämamöben hinweisen.

Im Knochenmarke ist zellige Hyperplasie sehr intensiv, aber nicht überall entwickelt. Es finden sich viele dichte Lager kleiner und größerer Lymphocyten mit amphophilen oder basophilen Granulationen, viele Zellen auch granulafrei. An wenigen Stellen ist die normale Knochenmarkstruktur noch kenntlich. Mastzellen sind sehr reichlich vorhanden, ebenso Erscheinungen der Zellende- und -regeneration. Viel Erythrocytentrümmer und Pigment. Hämamöben wurden nicht gesehen, auch keine Zerfallsformen derselben.

In der Lymphdrüse war zellige Hyperplasie nicht nachzuweisen, viel Pigmenteinlagerung. Vereinzelte Hämamöben, Zerfallsformen derselben selten, sporenähnliche Bildungen sind ab und zu vorhanden.

In beiden Nieren bestand reichliche Blutanfüllung und hochgradige Degeneration der Harnkanälchen- und Glomerulusepithelien über große Strecken ausgebreitet.

Kaninchen XXI. Am 30. 3. 98. Gew. 1215 g. Lc. = 8429. E. 60%. M. 40%. T. 39.2° C. erhält das Tier 4 ccm Milzsaft des Kindes Stecher subkutan unter die Rückenhaut. Am Nachmittage T. 40.7° C.

31. 3. Gew. 1100 g. Lc. = 7198. E. 70%. M. 30%. T. 41.5° C. Keine Hämamöben gefunden.

2. 4. Gew. 1085 g. Lc. = 11491. E. 34%. M. 66%. Hämamöben äußerst spärlich vorhanden.

3. 4. Gew. 1060 g. Lc. = 14058. E. 45%. M. 55%. An der Injektionsstelle ist eine deutliche Infiltration nachweisbar.

6. 4. Gew. 1137 g. Lc. = 33927. E. 41%. M. 59%. Die Infiltrationsstelle ist taubeneigroß, teigig, stellenweise fluktuierend.

9. 4. Gew. 1065 g. Lc. = 25000. E. 44%. M. 56%. Hämamöben sicher und reichlich nachweisbar. Die Geschwulst am Rücken fluktuiert deutlich und erstreckt sich nach rechts bis einen Querfinger über die Medianlinie.

12. 4. Gew. 1140 g. Lc. = 21467. E. 38%. M. 62%. Das Tier ist munter und frißt gut. Hämamöben reichlich nachweisbar.

15. 4. Gew. 1078 g. Lc. = 14816. E. 33%. M. 67%. Die Ge-

Digitized by Google

schwulst am Rücken fluktuiert überall, die Größe derselben wie am 9. 4. Hämamöben reichlich nachweisbar.

19. 4. Gew. 1175 g. Lc. = 26686. E. 44%. M. 56%. Die Geschwulst ist hühnereigroß, stark gespannt, an einer Stelle gerötet und die Haut verdünnt. Hämamöben sind im Blute nicht sehr reichlich nachweisbar.

23. 4. Gew. 1195 g. Lc. = 16668. E. 36%. M. 64%. Der Abscess am Rücken wird gespalten, es entleert sich eine graugelbe teigige, mit feinen Klümpchen durchsetzte Masse, die mikroskopisch vorwiegend aus intakten und zerfallenden mehrkernigen Leukocyten besteht. Bei der Zählung eines Trockenpräparates aus dem Eiter finden sich 9% einkernige und 91% mehrkernige Lc. Hämamöben konnten im Eiter nicht nachgewiesen werden.

2. 5. Gew. 1274 g. Lc. = 18436. E. 46%. M. 54%. Hämamöben sind im Blute spärlich vorhanden. Der Schnitt ist verheilt, Geschwulst ist keine mehr vorhanden, doch besteht noch eine schwache Infiltration des Unterhautzellgewebes in der Umgebung des Schnittes.

11. 5. Gew. 1377 g. Lc. = 24835. E. 41%. M. 59%. Hämamöben sind spärlich nachweisbar. Am Rücken zwei kleine Fistelöffnungen, aus denen dicker Eiter herausgepresst wird.

22. 5. Gew. 1475 g. Lc. = 13730. E. 48%. M. 52%. Hämamöben sind reichlich nachweisbar. Eine Fistel ist verheilt, die zweite secerniert noch schwach, es besteht noch schwache Infiltration.

10. 6. Gew. 1565 g. Lc. = 24414. E. 62%. M. 38%. Hämamöben sind reichlich nachweisbar. Beide Fistelöffnungen verheilt, keine Geschwulst, keine Infiltration vorhanden.

8. 7. Gew. 1560 g. Lc. = 18184. E. 65%. M. 35%. Hämamöben sind spärlich vorhanden.

Das Tier ging während der Ferien (September) in meiner Abwesenheit ein; die Todesursache blieb unaufgeklärt. Die Organe wurden durch ein Versehen nur in Sublimat konserviert, und zeigten keinerlei Zeichen einer zelligen Hyperplasie.

Kaninchen XXIV. Am 3. 12. 98 Körpergewicht 1150 g. Lc. = 9736. E. 40%. M. 60% erhält das Tier ca. 3 ccm Zellsaft von Lymphdrüsen und Milz des am 2. 12. 98 eingegangenen Kaninchens XX durch die Jugularvene hirnwärts.

4. 12. Gew. 1110 g. Lc. = 11476. E. 39%. M. 61%. Hämamöben spärlich aber sicher nachweisbar.

6. 12. Gew. 1070 g. Lc. = 14375. E. 70%. M. 30%. Hämamöben spärlich nachweisbar.

9. 12. Gew. 1090 g. Lc. = 13014. E. 67%. M. 33%.

12. 12. Gew. 1105 g. Lc. = 14284. E. 56%. M. 44%. Hämamöben spärlich vorhanden.

15. 12. Gew. 1075 g. Lc. = 18846. E. 56%. M. 44%. Hämamöben sicher vorhanden.

Das Tier wird durch Entbluten getötet, bei der Sektion wird kein abnormer Befund erhoben. Die Milz ist klein und derb, die Lymphdrüsen sind nicht vergrößert, aber sehr saftreich (das Tier hatte kurz vor dem Tode Nahrung zu sich genommen), Nebenlymphdrüsen sind nicht vorhanden; das Knochenmark ist gelblich gestreift, nicht sehr blutreich.

Digitized by Google

Bei der mikroskopischen Untersuchung findet sich in der Milz keine zellige Hyperplasie, die normale Struktur ist durchwegs erhalten. Kern- und Zellzerfall ist spärlich nachweisbar, auch sind die blutkörperchenhaltigen Zellen nicht abnorm vermehrt. Typische Hämamöben sind nur sehr spärlich nachweisbar. Mastzellen sind reichlich vorhanden. Das Knochenmark zeigt durchwegs normale Strukturverhältnisse. Typische Amöbenformen wurden nicht gefunden. Mastzellen sind zahlreich vorhanden, degenerative Vorgänge an den Kernen und Zellen sind nicht vermehrt. Erythrocytentrümmer und Pigment ist reichlich vorhanden. In der Lymphdrüse liegen normale Strukturverhältnisse vor, keine Hämamöbenformen, wenig Mastzellen, wenig Pigment und geringgradige Kerndegeneration.

Kaninchen XXV. Am 3. 12. 98 Gewicht 1130 g. Lc. = 7423. E. 20 %. M. 80 % erhält das Tier intravenös hirnwärts ca. 3 ccm Zellsaft vom Kaninchen XX.

5. 12. Gew. 1110 g. Lc. = 18098. E. 30 %. M. 70 %. Hämamöben sicher vorhanden.

10. 12. Gew. 1080 g. Lc. = 42973. E. 45 %. M. 55 %. Hämamöben sicher vorhanden.

12. 12. Gew. 1030 g. Lc. = 64673. E. 43 %. M. 57 %. Hämamöben reichlich vorhanden. Tier frißt wenig.

16. 12. Gew. 1005 g. Lc. = 40573. E. 57 %. M. 43 %. Hämamöben reichlich vorhanden; kernhaltige Ec. sind nachweisbar. Ec. = 4,368.000 (1 : 108).

19. 12. Gew. 970 g. Lc. = 36683. E. 60 %. M. 40 % kernhaltige Ec. sind nachweisbar.

22. 12. Gew. 930 g. Lc. = 58403. E. 77 %. M. 23 %. Ec. = 4,872.000 (1 : 84) kernhaltige Ec. vorhanden, Hämamöben reichlich nachweisbar. Tier frißt sehr wenig.

27. 12. Gew. 925 g. Lc. = 15737. E. 46 %. M. 54 %. Hämamöben vorhanden.

30. 12. Gew. 895 g. Lc. = 20027. E. 63 %. M. 37 %.

Das Tier ist moribund, geht nachmittags 4^h ein. Sektion 4^h: Lungen beiderseits hyperämisch, enthalten mehrfache prominente weißlich graue Knötchen, in Ausstrichpräparaten dieser Knötchen werden Tuberkelbacillen nachgewiesen. Der Unterleib ist stark aufgetrieben, der Magen enthält viel Gas und breiige Inhaltsmassen; längs der großen Kurvatur sind zahlreiche, wie ausgestanzte Geschwüre mit schwärzlichen Rändern vorhanden, die nicht in die Tiefe greifen. Im Darm sonst keine Veränderungen. Die Milz ist groß, lang und saftreich, die Lymphdrüsen sind groß und succulent, blutig tingiert, das Knochenmark weich, gelbrot, nicht sehr blutreich. Sonst keinerlei Veränderungen.

Bei der mikroskopischen Untersuchung findet sich in der Milz ein intensiver Kern- und Zellzerfall, stellenweise so hochgradig, daß das lymphatische Gewebe daselbst nahezu völlig vernichtet ist und nur freie oder in Zellen eingeschlossene Chromatinklumpen verschiedener Größe und Form zurückgeblieben sind. An manchen Stellen bestehen normale Verhältnisse. Zellige Hyperplasie besteht nicht; typische Amöbenformen wurden nicht gesehen. Es finden sich nur wenig Mastzellen, und nur wenig blutkörperchenhaltige Zellen.

Digitized by Google

Im Knochenmarke besteht hochgradige zellige Hyperplasie durch dichte Aneinanderlagerung kleiner und großer lymphoider Elemente. Viele derselben sind granulafrei, viele zeigen aber dichte oder verstreute basophile oder amphophile Granulationen. Es besteht auch hier hochgradiger Kern- und Zellzerfall, daneben viel Erythrocytentrümmer und Pigment, Hämamöben wurden nicht gefunden, Mastzellen sind nur in spärlicher Anzahl vorhanden.

In der Lymphdrüse besteht keine zellige Hyperplasie, dagegen starke Pigmenteinlagerung. Kerndegeneration erscheint gegen die Norm nicht wesentlich vermehrt, wenig Mastzellen. Typische Hämamöben wurden nicht gefunden.

Kaninchen XXVI. Am 30. 12. 98 Gew. 950 g. Lc. = 9728. E. 42 %. M. 58 % erhält das Tier 2 ccm Milz- und Lymphdrüsensaft vom Kaninchen XXV hirnwärts durch die Jugularvene.

31. 12. Gew. 950 g. Lc. = 19865. E. 57 %. M. 43 %. Hämamöben sicher, wenn auch spärlich vorhanden. T. 39.5° C.

1. 1. 99. Gew. 990 g. Lc. = 24739. E. 74 %. M. 26 %. T. 39.5° C. Hämamöben sicher vorhanden. Das Tier wird durch Entbluten getötet. An den Organen sind makroskopisch keinerlei Veränderungen wahrnehmbar. Milz sehr klein und derb, Lymphdrüsen weich, nicht vergrößert, Knochenmark gelblichrot, weich.

Bei der mikroskopischen Untersuchung ist in der Milz zellige Hyperplasie nicht nachzuweisen, massenhaft Mastzellen, keine Amöben, geringgradige Hyperchromatose an vereinzelten Kernen, wenig Erythrocytentrümmer. Im Knochenmark besteht keine zellige Hyperplasie, keine Amöben, massenhaft Mastzellen, geringgradige Kerndegeneration, wenig Erythrocytentrümmer und Pigment. In der Lymphdrüse normale Strukturverhältnisse, keine Amöben, wenig Mastzellen, wenig Pigment.

Kaninchen XXVII. Am 30. 12. 98 Gew. 940 g. Lc. = 10325. E. 32 %. M. 68 % erhält 1½ ccm Milz- und Lymphdrüsensaft vom Kaninchen XXV; da die Jugularvene zu klein war, erfolgt die Injektion durch die rechte Art. carotis hirnwärts.

31. 12. Gew. 895 g. Lc. = 19926. E. 53 %. M. 47 %. T. 39.7° C. Hämamöben reichlich im Blute vorhanden.

2. 1. 99. Gew. 900 g. Lc. = 22098. E. 66 %. M. 34 %. Hämamöben reichlich vorhanden.

7. 1. Gew. 880 g. Lc. = 29367. E. 49 %. M. 51 %.

15. 1. Gew. 864 g. Lc. = 37473. E. 54 %. M. 46 %. Hämamöben reichlich nachweisbar.

Auf der rechten (injizierten) Seite ist Iris- und Choroidaltuberkulose vorhanden.

20. 1. Gew. 840 g. Lc. = 44718. E. 63 %. M. 37 %. Hämamöben vorhanden. Tier frißt wenig, ist sehr matt.

21. 1. früh 10 Uhr tot. Die sofort vorgenommene Sektion ergiebt Miliartuberkulose der Lungen, auch in Milz und Leber zahlreiche kleine Knötchen.

Bei der mikroskopischen Untersuchung erweist sich die Milz als sehr blutreich, zellige Hyperplasie besteht nicht. Spärliche typische Hämamöben sind nachweisbar, auch in Zellen eingeschlossene und in

Digitized by Google

klumpigen Zerfall begriffene Amöbenformen sind vorhanden. Hochgradiger Kern- und Zellzerfall, zahlreiche Mastzellen. Wenig Erythrocytentrümmer.

Im Knochenmarke erscheint zwar die Struktur des Fettmarkes ganz verwischt, es besteht aber keine zellige Hyperplasie, sondern nur eine ganz gewaltige Erweiterung der Bluträume, sodaß ein erythroblastischer Typus (Miur) des Markes vorhanden ist. Keine Amöben, geringgradige Kerndegeneration, keine Erythrocytentrümmer.

In der Lymphdrüse normale Strukturverhältnisse, keine Amöben, wenig Mastzellen, viel Pigment, Kernhyperchromatose sehr spärlich.

Gruppe D. Infektion mit Leichenmaterial von Pseudoleukämie des Erwachsenen (Ruech).

Kaninchen XXII. Am 18. 6. 98 Gew. 1680 g. Lc. = 7423. E. 41 %. M. 59 %. T. 38.7° C. erhält das Tier durch die Vena jugul. externa hirnwärts 2 ccm filtrierten Milzsaft des Falles Ruech (Pseudoleukämie beim Erwachsenen).

20. 6. Gew. 1680 g. Lc. = 20356. E. 63 %. M. 37 %. T. 39.8° C. Tier frißt gut. Im Blute sind Hämamöben reichlich nachweisbar.

21. 6. Gew. 1610 g. Lc. = 28633. E. 65 %. M. 35 %. T. 39.5° C. Massenhaft Hämamöben im Blute.

22. 6. Gew. 1620 g. Lc. = 25748. E. 48 %. M. 52 %.

24. 6. Gew. 1650 g. Lc. = 24819. E. 53 %. M. 47 %. Tier frißt, reichlich Hämamöben im Blute.

30. 6. Gew. 1605 g. Lc. = 49763. E. 48 %. M. 52 %. T. 40.2° C. Hämamöben reichlich nachweisbar.

4. 7. Gew. 1430 g. Lc. = 43936. E. 52 %. M. 48 %. T. 39.8° C.

6. 7. Gew. 1420 g. Lc. = 37519. E. 50 %. M. 50 %. T. 40.4° C. Hämamöben reichlich vorhanden.

8. 7. Gew. 1448 g. Lc. = 40075. E. 49 %. M. 51 %. T. 40.7° C. Massenhaft Hämamöben im Blute; Tier frißt weniger.

12. 7. Gew. 1350 g. Lc. = 41844. E. 66 %. M. 34 %.

19. 7. Gew. 1305 g. Lc. = 20039. E. 42 %. M. 58 %. Hämamöben reichlich nachweisbar. T. 39.5° C.

1. 8. Gew. 1300 g. Lc. = 54639. E. 72 %. M. 28 %. T. 40.1° C. Hämamöben reichlich nachweisbar.

6. 8. Gew. 1255 g. Lc. = 32370. E. 52 %. M. 48 %. T. 38.8° C. Hämamöben reichlich nachweisbar. Tier frißt schlecht.

20. 8. Gew. 1145 g. Lc. = 63724. E. 59 %. M. 41 %. T. 38.6° C. Hämamöben reichlich nachweisbar. Tier frißt sehr wenig, ist sehr matt.

1. 9. Gew. 1060 g. Lc. = 52827. E. 75 %. M. 25 %. Hämamöben reichlich vorhanden. Tier liegt auf der Seite, geht nachmittags ein.

Bei der Sektion findet sich reichliche Flüssigkeitsansammlung im Perikard, in den Pleurahöhlen und im Peritoneum; beide Lungen sind stark vergrößert, in den Unterlappen stark hyperämisch und ödematös, in den Oberlappen gleichfalls starkes Ödem aber geringere Hyperämie. Milz und Lymphdrüsen sind nicht vergrößert, das Knochenmark ist auffallend weich und sehr blutreich; sonst ist ein abnormer Befund nicht zu erheben.

Bei der mikroskopischen Untersuchung finden sich in der Milz massenhaft blutkörperchenhaltige Zellen und viel Pigment; typische Amöbenformen sind vereinzelt nachzuweisen, ebenso Degenerationsformen

Digitized by Google

derselben. Wenig Mastzellen. Zellige Hyperplasie ist nur stellenweise vorhanden, in der Regel sind jedoch die Malpighischen Körperchen und die Trabekularsubstanz gut von einander zu trennen. Kern- und Zelldegeneration sind nur in geringem Grade vorhanden.

Im Knochenmarke erscheint die normale Struktur erhalten, nur an einzelnen Stellen dichte Anhäufung von amphophilen oder basophilen Leukocyten und viel granulafreien Zellen. Keine Kern- und Zelldegeneration, zahlreiche Mastzellen. Typische Hämamöben wurden nicht gesehen. Starker Erythrocytenzerfall.

In der Lymphdrüse finden sich typische und degenerierende Amöbenformen in geringer Menge. Zellige Hyperplasie ist nicht vorhanden; Mastzellen nur spärlich, Kern- und Zelldegeneration fehlt nahezu vollständig. (Siehe die umstehenden Tabellen.)

c) Hämamöbenbefund im Blute der infizierten Kaninchen; Verhalten der Hämamöben gegen Jodlösungen.

Die Untersuchung des Ohrblutes der infizierten Kaninchen an Trockenpräparaten nach den früher beschriebenen Färbungsmethoden ergab die konstante Anwesenheit eigenartiger Bildungen, welche vielfache Beziehungen mit der Haemamoeba leukaemiae magna des Menschen darboten, ich verweise diesbezüglich auf die Figuren 238—261 der Tafel VIII; die Mannigfaltigkeit der Formen ist eine sehr große, die wichtigsten Typen dürften in den angeführten Figuren wohl wiedergegeben sein.

Bezüglich der Färbung dieser Gebilde ist zu bemerken, daß sie im Kaninchenblut wesentlich leichter färbbar sind, als die genannte Amöbenform im Menschenblut, und daß sie beispielsweise auch schon in nicht erwärmter Löfflerblaulösung, allerdings, wie es scheint, unvollständiger gefärbt, dargestellt werden können (Fig. 256, 257). Namentlich sind es die von diesen Gebilden beim infizierten Kaninchen so häufig und so mannigfaltig abstrahlenden Fortsätze (Fig. 253, 254, 258—261), welche bei der Färbung im Kalten nicht oder nur andeutungsweise erscheinen. In dem früher erwähnten basischen Farbengemenge tritt, wie es scheint, vollständige Färbung ein, der Farbenton ist bei dieser und jeglicher Methylenblaufärbung stark metachromatisch, und zwar weit intensiver rotblau, als es den basophilen Granulationen der Kaninchenleukocyten entspricht, mit denen sie übrigens schon entsprechend ihren eigenartigen Formen wohl kaum verwechselt werden können. Ich will mich an dieser Stelle nicht unnötigerweise wiederholen und bemerke nur kurz, daß die früher am Menschenblute geschilderten differential-diagnostischen Merkmale zur Unterscheidung dieser Formen von schon normalerweise im Blute enthaltenen Gebilde im wesentlichen auch für das Kaninchen Geltung haben. Ich habe in dieser Beziehung hier nur folgendes zu bemerken.

Auch am Kaninchenblute muß man den färberischen Befunden mit der gebotenen Reserve entgegentreten und ebenso wie beim Menschen ist es auch hier nicht möglich, da eine spezifische Parasitenfärbung trotz zahlreicher auf diesen Punkt gerichteter Untersuchungen bisher nicht gefunden wurde (vgl. Kapitel XIX), aus dem färberischen Verhalten für sich allein die Diagnose auf Parasiten in jedem einzelnen Falle sicher zu stellen. Auch hier wird man nur aus dem Zusammenhalten sämtlicher Erscheinungen mit Wahrscheinlichkeit schließen können, daß

Digitized by Google

Tabelle II.

Gruppe Kaninchen Nr.	infiziert am	tot (+) oder getötet + am	Intravitale Leukocytenverhältnisse, Leukocytenmaximum (Lc. max) u. Leukocytenminimum (Lc.min.) Hämamöbenbefund im Blute	Gewichtsverhältnisse Anfangsgew. AG. Endgewicht EG.	Sektionsbefund. Veränderung der blutzellenbildenden Organe und Hämamöbenbefund in ihnen. Erythrocyten (Ec.)	Krankheitsdauer	Anmerkung	Harnbefund vgl. Kap. XIVg.
B. IV.	17. 1. 98	+ 21. 1. 98	Hämamöben im Blute vorhanden. Lc.max = 35114. Lc.min. = 13664.	AG. = 1580 g EG. = 1410 g	Ödem in den Körperhöhlen und Lungenödem. Keine zellige Hyperplasie in Milz, Lymphdrüsen und Knochenmark, hochgradiger Kern- und Zellzerfall in ihnen. Hämamöbennachweis in Milz und Lymphdrüsen. Milz sehr groß, Knochenmark sehr blutreich.	4 Tage	Knochenmark konnte wegen nicht entsprechender Konservierung auf Hämamöben nicht geprüft werden.	–
B. V.	18. 1. 98	+ 5. 4. 98	Hämamöben im Blute vorhanden. Lc.max. = 75456. Lc.min. = 7377.	AG. = 1335 g EG. = 805 g	Ödem in den Körperhöhlen und Lungenödem. Nebenlymphdrüsen im Mesenterium. Zellige Hyperplasie in Knochenmark und Milz. Hochgradiger Kern- und Zellzerfall in diesen beiden Organen. Milz nicht vergrößert, Knochenmark sehr blutreich.	2 Monate und 18 Tage	Die blutzellenbildenden Organe konnten auf Hämamöben wegen nicht entsprechender Konservierung nicht geprüft werden.	Albumosurie
B. VI.	18. 1. 98	+ 28. 5. 98	Hämamöben im Blute vorhanden. Lc.max. = 70590. Lc.min. = 8327.	AG. = 1205 g EG. = 1062 g	Kein Ödem. In der Milz vielfach Schwund des lymphatischen Gewebes. Im Knochenmarke besteht zellige Hyperplasie. Hämamöben in diesen beiden Organen vorhanden. Reichlicher Eczerfall. Milz deutlich vergrößert.	4 Monate und 10 Tage	Zweimalige intravenöse Infektion.	Albumosurie

Digitized by Google

Tabelle III.

Gruppe Kaninchen Nr.	infiziert am	tot (+) oder getötet + am	Intravitale Leukocytenverhältnisse, Leukocytenmaximum (Lc. max.) u. Leukocytenminimum (Lc.min) Hämamöbenbefund im Blute.	Gewichtsverhältnisse Anfangsgew. AG. Endgewicht EG.	Sektionsbefund. Veränderung der blutzellenbildenden Organe und Hämamöbenbefund in ihnen. Erythrocyten (Ec.)	Krankheitsdauer	Anmerkung.	Harnbefund vgl. Kap. XIVg.
B. VII.	22. 1. 98	+ 25. 6. 98	Hämamöben im Blute vorhanden. Lc.max. = 53687. Lc.min. = 8268.	AG. = 1627 g EG. = 1078 g	Ödem in den Körperhöhlen, in Lungen- und Gallenblase Zellige Hyperplasie in der Milz und im Knochenmarke. Hämamöbennachweis in diesen beiden Organen, reichlicher Kern- und Zellzerfall in ihnen. Intensiver Ec.untergang. Geringe lymphocytäre Einlagerungen in der Leber. Milz vergrößert, Knochenmark sehr blutreich.	5 Mon. weniger 3 Tage	—	Albumosurie
B. VIII.	22. 1. 98	+ 7. 11. 98	Lc.max. = 40216. Lc.min. = 6736. Hämamöben im Blute vorhanden.	AG. = 1690 g EG. = 710 g	In den Körperhöhlen geringes Ödem, Lungenödem. Große Milz und Nebenlymphdrüsen. Zellige Hyperplasie in Milz und Knochenmark, reichlicher Kern- und Zellzerfall in ihnen. Hämamöben im Knochenmarke spärlich vorhanden. Kapilläre Blutungen in Lungen, Nieren und Leber. Erythrocytentrümmer in Milz und Knochenmark. Milz und Knochenmark sehr saftreich.	9 Monate und 16 Tage	—	Albumosurie

Digitized by Google

Tabelle IV.

Gruppe Kaninchen Nr.	infiziert am	tot (+) oder getötet + am	Intravitale Leukocytenverhältnisse, Leukocytenmaximum (Lc. max.) u. Leukocytenminimum (Lc.min.) Hämamöbenbefund im Blute.	Gewichtsverhältnisse Anfangsgew. AG. Endgewicht EG.	Sektionsbefund. Veränderung der blutzellenbildenden Organe und Hämamöbenbefund in ihnen. Erythrocyten (Ec.)	Krankheitsdauer	Anmerkung	Harnbefund vgl. Kap. XIVg.
B. IX.	22. 1. 98	+ 22. 1. 98	—	—	—	—	Intravitale Thrombose bei der Injektion.	—
B. X.	27. 1. 98	+ 3. 5. 98	Lc.max. = 37382. Lc.min. = 6463. Hämamöben vorhanden.	AG. = 462 g EG. = 345 g	Ödem der Körperhöhlen, Lungenödem. In der Milz keine zellige Hyperplasie, aber intensiver Kern- und Zellzerfall, Hämamöben vorhanden. Im Knochenmark besteht zellige Hyperplasie mit intensiver Kern- und Zelldegeneration. Amöben wurden nicht gefunden. In der Lymphdrüse nahezu normale Verhältnisse. Milz groß und saftreich.	3 Monate und 7 Tage	—	—
B. XI.	29. 1. 98	+ 19. 2. 98	Lc.max. = 30886. Lc.min. = 18219. Hämamöben vorhanden.	AG. = 820 g EG. = 810 g	Keine wesentlichen Organveränderungen.	21 Tage	Wegen ungenügender Konservierung konnten die Organe auf Amöben nicht geprüft werden.	—

Digitized by Google

Tabelle V.

Gruppe Kaninchen Nr.	infiziert am	tot (+) oder getötet + am	Intravitale Leukocytenverhältnisse, Leukocytenmaximum (Lc. max.) u. Leukocytenminimum (Lc.min.), Hämamöbenbefund im Blute.	Gewichtsverhältnisse Anfangsgew. AG. Endgewicht EG.	Sektionsbefund. Veränderung der blutzellenbildenden Organe und Hämamöbenbefund in ihnen. Erythrocyten (Ec.)	Krankheitsdauer	Anmerkung	Harnbefund vgl Kap. XIVg.
B. XII.	1. 2. 98	+ 21. 5. 98	Lc.max. = 64480. Lc.min = 10874. Hämamöben vorhanden.	AG. = 2100 g EG. = 1455 g	In der Milz besteht zellige Hyperplasie, Amöben nachweisbar, Kern- und Zellzerfall sowie Erythrocytentrümmer. Im Knochenmarke keine zellige Hyperplasie, keine Amöben, viel blutkörperchenhaltige Zellen. In der Lymphdrüse normale Strukturverhältnisse, etwas stärkerer Kern- und Zellzerfall, keine Amöben, viel Pigment. Milz groß und saftreich.	3 Monate und 21 Tage.	—	Albumosurie
B. XIII.	21. 2. 98	+ 21. 2. 98	—	—	—	—	Intravitale Thrombose im Anschlusse an die Injektion.	—
B. XIV.	22. 2. 98	+ 11. 11. 98	Lc.max. = 51471. Lc.min. = 7322. Hämamöben vorhanden.	AG. = 2030 g EG. = 1150 g	Milz groß, zahlreiche Nebenlymphdrüsen; zellige Hyperplasie in Milz und Knochenmark. Starker Kern- und Zellzerfall KeineHämamöben. Lymphdrüse stark pigmentiert. Knochenmark sehr blutreich.	8 Monate und 20 Tage.	Chininvergiftung.	Anfangs schwache Albumosurie, später verschwindetsie.

Digitized by Google

Tabelle VI.

Gruppe Kaninchen Nr.	infiziert am	tot (+) oder getötet + am	Intravitale Leukocytenverhältnisse, Leukocytenmaximum (Lc max) u. Leukocytenminimum (Lc min), Hämamöbenbefund im Blute.	Gewichtsverhältnisse Anfangsgew. AG. Endgewicht EG.	Sektionsbefund. Veränderung der blutzellenbildenden Organe und Hämamöbenbefund in ihnen. Erythrocyten (Ec.)	Krankheitsdauer	Anmerkung	Harnbefund vgl. Kap. XIVg.
B. XV.	4. 3. 98	+ 16. 4. 98	Lc.max. = 60318. Lc.min. = 9075. Hämamöben vorhanden.	AG. = 1150 g EG. = 782 g	Ödem der Körperhöhlen und Lungenödem. Milz groß, zahlreiche Nebenlymphdrüsen. Blutungen am Dünndarm. Zellige Hyperplasie in Milz und Knochenmark, Kern- und Zellzerfall, Ec. trümmer und Pigment daselbst reichlich. Hämamöben wurden im Knochenmarke nicht gefunden. Milz und Knochenmark sehr saft- und blutreich.	1 Mon. 2 Tage.	Milz und Lymphdrüsen wurden auf Amöben wegen nicht entsprechender Konservierung nicht geprüft.	Albumosurie.
B. XVI.	21. 3. 98	+ 6. 9. 98	Lc.max. = 46809. Lc.min. = 7008. Hämamöben vorhanden.	AG. = 1400 g EG. = 1020 g	In der Milz keine zellige Hyperplasie, Kern- und Zellzerfall intensiv, keine Hämamöben, Ec.trümmer und Pigment reichlich. Im Knochenmarke lokal zellige Hyperplasie sonst wie Milz. Lymphdrüse reichlich pigmentiert, Milz und Knochenmark blutreich. In Lymphdrüsen und Knochenmark wurden spärliche Amöben gefunden.	5 Monate 14 Tage.	—	Keine Albumosurie.

Digitized by Google

Tabelle VII.

Gruppe Kaninchen Nr.	infiziert am	tot (+) oder getötet + am	Intravitale Leukocytenverhältnisse. Leukocytenmaximum (Lc. max) u. Leukocytenminimum (Lc.min.), Hämamöbenbefund im Blute.	Gewichtsverhältnisse Anfangsgew. AG. Endgewicht EG.	Sektionsbefund. Veränderung der blutzellenbildenden Organe und Hämamöbenbefund in ihnen. Erythrocyten (Ec.)	Krankheitsdauer	Anmerkung	Harnbefund vgl. Kap. XIVg.
C. XVII.	28. 3. 98	+ 20. 8. 98	Lc.max. = 46623. Lc.min. = 11725. Hämamöben vorhanden.	AG. = 1565 g EG. = 1075 g	Lungentuberkulose. Milz groß, zellige Hyperplasie. Hämamöben vorhanden, Kern- und Zellzerfall, Ec.trümmer und Pigment reichlich. Im Knochenmark besteht lokal zellige Hyperplasie mit intensivem Kern- und Zellzerfall, Ec.trümmer reichlich; Amöben sind nicht sicher auffindbar. Lymphdrüse stark pigmentiert. Milz u. Knochenmark sehr saftreich.	5 Monate weniger 8 Tage	Tuberkulose.	—
C. XVIII.	28. 3. 98	+ 25. 1. 99	Lc.max. = 32174. Lc.min. = 8922. Hämamöben vorhanden.	AG. = 1205 g EG. = 1100 g	Lungen- und Iristuberkulose. Keine zellige Hyperplasie in Knochenmark und Lymphdrüsen, in der Milz ist sie stellenweise vorhanden. Hämamöben wurden in der Milz gefunden. Ec.trümmer und Pigment sehr reichlich. Kern- und Zelldegeneration spärlich.	10 Monate 3 Tage.	Chinininjektion (subkutan) Atropinvergiftung? Miliartuberkulose.	—

Digitized by Google

Tabelle VIII.

Gruppe Kaninchen Nr.	infiziert am	tot (+) oder getötet + am	Intravitale Leukocytenverhältnisse, Leukocytenmaximum (Lc. max) u. Leukocytenminimum (Lc.min.), Hämamöbenbefund im Blute.	Gewichtsverhältnisse Anfangsgew. AG. Endgewicht EG.	Sektionsbefund. Veränderung der blutzellenbildenden Organe und Hämamöbenbefund in ihnen. Erythrocyten (Ec.)	Krankheitsdauer	Anmerkung	Harnbefund vgl. Kap. XIVg.
C. XIX.	29. 3. 98	+ 22. 4. 98	Lc.max. = 40826. Lc.min. = 13820. Hämamöben vorhanden.	AG. = 1017 g EG. = 648 g	Miliare Tuberkulose. Milz und Lymphdrüsen groß und saftreich, Knochenmark sehr blutreich. In der Milz und im Knochenmark besteht zellige Hyperplasie und sehr starker Kern- und Zellzerfall. Amöben in der Milz vorhanden. Starker Ec.zerfall. Lymphdrüse normal.	24 Tage.	Tuberkulose.	—
C. XX.	29. 3. 98	+ 2. 12. 98	Lc.max. = 85756. Lc.min. = 7912. Hämamöben vorhanden. In den letzten Tagen bestand Leukocytose.	AG. = 1558 g EG. = 935 g	Hochgradige Lungentuberkulose. Milz groß, zahlreiche Nebenlymphdrüsen. Knochenmark blutreich graurot. In Milz und Knochenmark ist zellige Hyperplasie vorhanden, intensiver Kern- und Zellzerfall, viel Ec.trümmer. Lymphdrüse normal; Hämamöben in Milz und Lymphdrüse vorhanden.	8 Monate 4 Tage.	Tuberkulose.	—

Digitized by Google

Tabelle IX.

Gruppe Kaninchen Nr.	infiziert am	tot (+) oder getötet + am	Intravitale Leukocytenverhältnisse, Leukocytenmaximum (Lc. max.) u. Leukocytenminimum (Lc.min.), Hämamöbenbefund im Blute.	Gewichtsverhältnisse Anfangsgew. AG. Endgewicht EG.	Sektionsbefund. Veränderung der blutzellenbildenden Organe und Hämamöbenbefund in ihnen. Erythrocyten (Ec.)	Krankheitsdauer	Anmerkung	Harnbefund vgl. Kap. XIVg.
C. XXI.	30. 3. 98	+ Sept. 98	Lc.max. = 33927. Lc.min. = 7198. Hämamöben vorhanden.	AG. = 1215 g EG. = —	Todesursache nicht festgestellt. In den blutzellenbildenden Organen war zellige Hyperplasie nicht nachweisbar. Die Untersuchung auf Hämamöben konnte nicht vorgenommen werden.	ca. 5 Monate.	Die Infektion geschah durch subkutane Injektion.	—
D. XXII.	20. 1. 98	+ 1. 9. 98	Lc.max. = 63724. Lc.min. = 20039. Hämamöben vorhanden.	AG. = 1680 g EG. = 1060 g	Höhlenödem und Lungenödem. Zellige Hyperplasie in geringem Grade in Milz und Knochenmark vorhanden. Hämamöben wurden spärlich in Milz und Lymphdrüsen gesehen. Kern- und Zellzerfall nicht sehr hochgradig. Starker Ec.zerfall. Knochenmark blutreich.	7 Monate 10 Tage.	—	Albumosurie
B. XXIII.	8. 11. 98	+ 8. 11. 98	—	—	—	—	Intravitale Thrombose bei der Injektion.	—

Digitized by Google

Tabelle VIII.

Gruppe Kaninchen Nr.	infiziert am	tot (+) oder getötet + am	Intravitale Leukocytenverhältnisse, Leukocytenmaximum (Lc. max) u. Leukocytenminimum (Lc.min.), Hämamöbenbefund im Blute.	Gewichtsverhältnisse Anfangsgew. AG. Endgewicht EG.	Sektionsbefund. Veränderung der blutzellenbildenden Organe und Hämamöbenbefund in ihnen. Erythrocyten (Ec.)	Krankheitsdauer	Anmerkung	Harnbefund vgl. Kap. XIVg.
C. XIX.	29. 3. 98	+ 22. 4. 98	Lc.max. = 40826. Lc.min. = 13820. Hämamöben vorhanden.	AG. = 1017 g EG. = 648 g	Miliare Tuberkulose. Milz und Lymphdrüsen groß und saftreich, Knochenmark sehr bluthaltig. In der Milz und im Knochenmark besteht zellige Hyperplasie und sehr starker Kern- und Zellzerfall. Amöben in der Milz vorhanden. Starker Ec.zerfall. Lymphdrüse normal.	24 Tage.	Tuberkulose.	—
C. XX.	29. 3. 98	+ 2. 12. 98	Lc.max. = 85756. Lc.min. = 7912. Hämamöben vorhanden. In den letzten Tagen bestand Leukocytose.	AG. = 1558 g EG. = 935 g	Hochgradige Lungentuberkulose. Milz groß, zahlreiche Nebenlymphdrüsen. Knochenmark blutreich graurot. In Milz und Knochenmark ist zellige Hyperplasie vorhanden, intensiver Kern- und Zellzerfall, viel Ec.trümmer. Lymphdrüse normal; Hämamöben in Milz und Lymphdrüse vorhanden.	8 Monate 4 Tage.	Tuberkulose.	—

Digitized by Google

Tabelle IX.

Gruppe Kaninchen Nr.	infiziert am	tot (+) oder getötet + am	Intravitale Leukocytenverhältnisse, Leukocytenmaximum (Lc. max.) u. Leukocytenminimum (Lc.min.), Hämamöbenbefund im Blute.	Gewichtsverhältnisse Anfangsgew. AG. Endgewicht EG.	Sektionsbefund. Veränderung der blutzellenbildenden Organe und Hämamöbenbefund in ihnen. Erythrocyten (Ec.)	Krankheitsdauer	Anmerkung	Harnbefund vgl. Kap. XIVg.
C. XXI.	30. 3. 98	+ Sept. 98	Lc.max. = 33927. Lc.min. = 7198. Hämamöben vorhanden.	AG. = 1215 g EG. = —	Todesursache nicht festgestellt. In den blutzellenbildenden Organen war zellige Hyperplasie nicht nachweisbar. Die Untersuchung auf Hämamöben konnte nicht vorgenommen werden.	ca. 5 Monate.	Die Infektion geschah durch subkutane Injektion.	—
D. XXII.	20. 1. 98	+ 1. 9. 98	Lc.max. = 63724. Lc.min. = 20039. Hämamöben vorhanden.	AG. = 1680 g EG. = 1060 g	Höhlenödem und Lungenödem. Zellige Hyperplasie in geringem Grade in Milz und Knochenmark vorhanden. Hämamöben wurden spärlich in Milz und Lymphdrüsen gesehen. Kern- und Zellzerfall nicht sehr hochgradig. Starker Ec.zerfall. Knochenmark blutreich.	7 Monate 10 Tage.	—	Albumosurie
B. XXIII.	8. 11. 98	+ 8. 11. 98	—	—	—	—	Intravitale Thrombose bei der Injektion.	—

Digitized by Google

Tabelle VIII.

Gruppe Kaninchen Nr.	infiziert am	tot (+) oder getötet + am	Intravitale Leukocytenverhältnisse, Leukocytenmaximum (Lc. max) u. Leukocytenminimum (Lc.min.), Hämamöbenbefund im Blute.	Gewichtsverhältnisse Anfangsgew. AG. Endgewicht EG.	Sektionsbefund. Veränderung der blutzellenbildenden Organe und Hämamöbenbefund in ihnen. Erythrocyten (Ec.)	Krankheitsdauer	Anmerkung	Harnbefund vgl. Kap. XIVg.
C. XIX.	29. 3. 98	+ 22. 4. 98	Lc.max. = 40826. Lc min. = 13820. Hämamöben vorhanden.	AG. = 1017 g EG. = 648 g	Miliare Tuberkulose. Milz und Lymphdrüsen groß und saftreich, Knochenmark sehr blutreich. In der Milz und im Knochenmark besteht zellige Hyperplasie und sehr starker Kern- und Zellzerfall. Amöben in der Milz vorhanden. Starker Ec.zerfall. Lymphdrüse normal.	24 Tage.	Tuberkulose.	—
C. XX.	29. 3. 98	+ 2. 12. 98	Lc.max. = 85756. Lc.min. = 7912. Hämamöben vorhanden. In den letzten Tagen bestand Leukocytose.	AG. = 1558 g EG. = 935 g	Hochgradige Lungentuberkulose. Milz groß, zahlreiche Nebenlymphdrüsen. Knochenmark blutreich graurot. In Milz und Knochenmark ist zellige Hyperplasie vorhanden, intensiver Kern- und Zellzerfall, viel Ec.trümmer. Lymphdrüse normal; Hämamöben in Milz und Lymphdrüse vorhanden.	8 Monate 4 Tage.	Tuberkulose.	—

Digitized by Google

Tabelle IX.

Gruppe Kaninchen Nr.	infiziert am	tot (+) oder getötet + am	Intravitale Leukocytenverhältnisse, Leukocytenmaximum (Lc. max.) u. Leukocytenminimum (Lc.min.), Hämamöbenbefund im Blute.	Gewichtsverhältnisse Anfangsgew. AG. Endgewicht EG.	Sektionsbefund. Veränderung der blutzellenbildenden Organe und Hämamöbenbefund in ihnen. Erythrocyten (Ec.)	Krankheitsdauer	Anmerkung	Harnbefund vgl. Kap. XIVg.
C. XXI.	30. 3. 98	+ Sept. 98	Lc.max. = 33927. Lc.min. = 7198. Hämamöben vorhanden.	AG. = 1215 g EG. = —	Todesursache nicht festgestellt. In den blutzellenbildenden Organen war zellige Hyperplasie nicht nachweisbar. Die Untersuchung auf Hämamöben konnte nicht vorgenommen werden.	ca. 5 Monate.	Die Infektion geschah durch subkutane Injektion.	—
D. XXII.	20. 1. 98	+ 1. 9. 98	Lc.max. = 63724. Lc.min. = 20039. Hämamöben vorhanden.	AG. = 1680 g EG. = 1060 g	Höhlenödem und Lungenödem. Zellige Hyperplasie in geringem Grade in Milz und Knochenmark vorhanden. Hämamöben wurden spärlich in Milz und Lymphdrüsen gesehen. Kern- und Zellzerfall nicht sehr hochgradig. Starker Ec.zerfall. Knochenmark blutreich.	7 Monate 10 Tage.	—	Albumosurie
B. XXIII.	8. 11. 98	+ 8. 11. 98	—	—	—	—	Intravitale Thrombose bei der Injektion.	—

Digitized by Google

Tabelle VIII.

Gruppe Kaninchen Nr.	infiziert am	tot (+) oder getötet + am	Intravitale Leukocytenverhältnisse, Leukocytenmaximum (Lc. max) u. Leukocytenminimum (Lc.min.), Hämamöbenbefund im Blute.	Gewichtsverhältnisse Anfangsgew. AG. Endgewicht EG.	Sektionsbefund. Veränderung der blutzellenbildenden Organe und Hämamöbenbefund in ihnen. Erythrocyten (Ec.)	Krankheitsdauer	Anmerkung	Harnbefund vgl. Kap. XIVg.
C. XIX.	29. 3. 98	+ 22. 4. 98	Lc.max. = 40826. Lc min. = 13820. Hämamöben vorhanden.	AG. = 1017 g EG. = 648 g	Miliare Tuberkulose. Milz und Lymphdrüsen groß und saftreich, Knochenmark sehr bluthaltig. In der Milz und im Knochenmark besteht zellige Hyperplasie und sehr starker Kern- und Zellzerfall. Amöben in der Milz vorhanden. Starker Ec.zerfall. Lymphdrüse normal.	24 Tage.	Tuberkulose.	—
C. XX.	29. 3. 98	+ 2. 12. 98	Lc.max. = 85756. Lc.min. = 7912. Hämamöben vorhanden. In den letzten Tagen bestand Leukocytose.	AG. = 1558 g EG. = 935 g	Hochgradige Lungentuberkulose. Milz groß, zahlreiche Nebenlymphdrüsen. Knochenmark blutreich graurot. In Milz und Knochenmark ist zellige Hyperplasie vorhanden, intensiver Kern- und Zellzerfall, viel Ec.trümmer. Lymphdrüse normal; Hämamöben in Milz und Lymphdrüse vorhanden.	8 Monate 4 Tage.	Tuberkulose.	—

Digitized by Google

Tabelle IX.

Gruppe Kaninchen Nr.	infiziert am	tot (+) oder getötet + am	Intravitale Leukocytenverhältnisse, Leukocytenmaximum (Lc. max.) u. Leukocytenminimum (Lc.min.), Hämamöbenbefund im Blute.	Gewichtsverhältnisse Anfangsgew. AG. Endgewicht EG.	Sektionsbefund. Veränderung der blutzellenbildenden Organe und Hämamöbenbefund in ihnen. Erythrocyten (Ec.)	Krankheitsdauer	Anmerkung	Harnbefund vgl. Kap. XIVg.
C. XXI.	30. 3. 98	+ Sept. 98	Lc.max. = 33927. Lc.min. = 7198. Hämamöben vorhanden.	AG. = 1215 g EG. = —	Todesursache nicht festgestellt. In den blutzellenbildenden Organen war zellige Hyperplasie nicht nachweisbar. Die Untersuchung auf Hämamöben konnte nicht vorgenommen werden.	ca. 5 Monate.	Die Infektion geschah durch subkutane Injektion.	—
D. XXII.	20. 1. 98	+ 1. 9. 98	Lc.max. = 63724. Lc.min. = 20039. Hämamöben vorhanden.	AG. = 1680 g EG. = 1060 g	Höhlenödem und Lungenödem. Zellige Hyperplasie in geringem Grade in Milz und Knochenmark vorhanden. Hämamöben wurden spärlich in Milz und Lymphdrüsen gesehen. Kern- und Zellzerfall nicht sehr hochgradig. Starker Ec.zerfall. Knochenmark blutreich.	7 Monate 10 Tage.	—	Albumosurie
B. XXIII.	8. 11. 98	+ 8. 11. 98	—	—	—	—	Intravitale Thrombose bei der Injektion.	—

Digitized by Google

Tabelle X.

Gruppe Kaninchen Nr.	Infiziert am	tot (+) oder getötet + am	Intravitale Leukocytenverhältnisse, Leukocytenmaximum (Lc. max.) u. Leukocytenminimum (Lc.min.), Hämamöbenbefund im Blute.	Gewichtsverhältnisse Anfangsgew. AG. Endgewicht EG.	Sektionsbefund. Veränderung der blutzellenbildenden Organe und Hämamöbenbefund in ihnen. Erythrocyten (Ec.)	Krankheitsdauer	Anmerkung	Harnbefund vgl. Kap. XIVg.
C. XXIV.	3. 12. 98	+ 15. 12. 98	Lc.max. = 18846. Lc.min. = 11476. Hämamöben vorhanden.	AG. = 1150 g EG. = 1075 g	In keinem der blutzellenbildenden Organe zellige Hyperplasie. In der Milz wurden spärlich Hämamöben gesehen. Organe nicht vergrößert.	12 Tage.	—	—
C. XXV.	3. 12. 98	+ 30. 12. 98	Lc.max. = 58403. Lc.min. = 15737. Hämamöben vorhanden.	AG. = 1130 g EG. = 895 g	Miliartuberkulose. Im Knochenmark besteht hochgradige zellige Hyperplasie, hier und in der Milz starker Kern- und Zellzerfall. Ec.zerfall. Hämamöben wurden nicht gefunden. Milz und Lymphdrüsen groß und saftreich; Knochenmark sehr blutreich.	27 Tage.	Miliartuberkulose.	—
C. XXVI.	30. 12. 98	+ 1. 1. 99	Lc.max. = 24739. Lc.min. = 19865. Hämamöben vorhanden.	AG. = 950 g EG. = 990 g	Hämamöben wurden in den blutzellenbildenden Organen nicht gefunden, keine zellige Hyperplasie. Organe makroskopisch nicht verändert.	2 Tage.	—	—
C. XXVII.	30. 12. 98	+ 21. 1. 99	Lc.max. = 44718. Lc.min. = 19926. Hämamöben vorhanden.	AG. = 940 g EG. = 840 g	Miliartuberkulose. Keine zellige Hyperplasie in den blutzellenbildenden Organen; Hämamöben spärlich in der Milz nachweisbar.	22 Tage.	Tuberkulose. Die Infektion erfolgte von der Art. carotis aus.	—

Digitized by Google

parasitäre Bildungen vorliegen und die Aufgabe der morphologischen Untersuchung kann vorläufig nur darin bestehen, durch zahlreiche Kontrolluntersuchungen jene Formen herauszufinden, welche mit Wahrscheinlichkeit den parasitären Bildungen entsprechen.

In dieser Beziehung kann nun gesagt werden, daß die Verhältnisse bei normalen Kaninchen im großen und ganzen recht günstig liegen. In dem in dünner Schicht ausgebreiteten Blute normaler Kaninchen ist die Gelegenheit zu Täuschungen keine sehr große, die basophilen Granulationen sind hier nicht sehr häufig, ab und zu kommen auch hier übrigens gröbere klumpige, metachromatisch gefärbte Bildungen meistens in größern Leukocyten vor, welche höchstwahrscheinlich auf Produkte des Kern- und Zellzerfalles zurückzuführen sind. Im Blute leukocytotischer Kaninchen können aber gerade diese letzteren Formen sehr reichlich vorhanden sein, und sie besitzen auch häufig eine gewisse Ähnlichkeit der Form und Beschaffenheit mit jenen Elementen, welche bei den leukämisch infizirten Kaninchen als parasitäre Bildungen mit Wahrscheinlichkeit angesprochen werden. Das gilt sowohl für jene Formen der Leukocytose, welche durch Injektion von Bakterienstoffwechselprodukten (vg. früher Kapitel V), als auch für jene Formen, welche nach dem Vorgange von Goldscheider und Jacob[1]) durch Injektion von Zellsaft aus Milz und Lymphdrüsen normaler Kaninchen erzeugt wurden. Wahrscheinlich sind es auch bei der Leukocytose die Produkte des degenerativen Kern- und Zellzerfalles in den Leukocyten, die manchmal in ganz beträchtlichem Grade vorhanden sein, und welche bei den angewandten Färbungsmethoden sich schwach metachromatisch färben, und zu Verwechselungen mit den parasitären Bildungen bei den infizierten Kaninchen um so eher Veranlassung geben können, als gerade diese Degenerationsprodukte beim Antrocknen der Präparate gelegentlich nicht unbeträchtliche Formveränderungen erleiden können, die allerdings, soweit ich feststellen konnte, nur an schlecht ausgestrichenen und fixierten Präparaten zustande kommen.

Ferner muß man sowohl an normalen als auch an leukocytotischen, sowie an den leukämisch infizierten Kaninchen in den Blutpräparaten auf freie extracelluläre, fädige, sich gleichfalls metachromatisch färbende Bildungen achten, die gelegentlich auch Leukocyten angelagert erscheinen, und dann gleichfalls zu Verwechselungen mit den parasitären Bildungen der leukämisch infizierten Kaninchen führen können. Wahrscheinlich entsprechen diese fädigen Bildungen Fibrinfäden oder Fibrinklumpen; sie bedürfen namentlich bei der Leukocytose, wegen der gesteigerten Gerinnbarkeit des Blutes einer besonderen Beachtung.

Die Unterscheidung derartiger auf Fibrinfäden oder Klumpen und der auf degenerative Produkte des Kern- und Zellzerfalles in den Blutpräparaten leukocytotischer Kaninchen zurückzuführenden Bildungen von den parasitären Formen bei den leukämisch infizierten Kaninchen ist thatsächlich eine sehr schwierige, und sie ist nur bei sehr großer Vertrautheit mit dem Gegenstande, aber auch da nicht regelmäßig und vor allem nicht mit der nötigen Schärfe auf Grund der vorliegenden Methoden zu erzielen. Als unterstützende Hilfsmomente bei dieser Unterscheidung muß auf folgendes geachtet werden: 1. Die Untersuchung darf nur bei ganz dünn und gleichmäßig ausgestrichenen Blutpräparaten vorgenommen werden; 2. die Entfärbung des Präparates muß so weit vorgeschritten sein, daß nur die Leukocyten und zwar die kleinen Formen

[1]) Zeitschr. f. klinische Medic. Bd. 25.

Digitized by Google

derselben einen kaum merklichen blauen Farbenton erkennen lassen, alles andere aber entfärbt ist; 3. die Untersuchung soll hauptsächlich die an den kleinern und größern einkernigen Leukocyten befindlichen metachromatischen Gebilde im Auge behalten, in soferne sie nicht basophile Granula sind, die ja leicht erkannt werden können. Trotz alledem ist aber die Unterscheidung in der angegebenen Richtung auf Grund dieses färberischen Verhaltens für sich allein in manchen Fällen nicht durchführbar.

Weit günstiger gestalten sich die Verhältnisse bei Anwendung der GRAM-GÜNTHER'schen Bakterienfärbungsmethode für unseren Zweck. Ich habe dieses Verfahren ausschließlich für die Färbungen mit dem früher erwähnten basischen Farbengemenge (Methylenblau-Thionin) in Anwendung gezogen und vermag nicht anzugeben, ob diese Methode für den vorliegenden Zweck auch bei alleiniger Anwendung von kalter oder warmer Methylenblaulösung gelingt. Das Verfahren bedarf nur dahin einer geringen Abänderung, daß der Aufenthalt in dem 3%igen salzsauren Alkohol nicht auf 10 Sekunden beschränkt werden darf, sondern je nach der Dicke der Blutschichte auf 40—80 Sekunden ausgedehnt werden muß. Das fertige Präparat darf gar keine Farbenniederschläge zeigen, namentlich sind hier die oben erwähnten fädigen oder klumpigen Fibrinmassen, die der salzsaure Alkohol für sich allein nicht genügend entfärbt, vollständig ausgeschaltet, schon an für sich ein nicht geringer Vorzug. Alle weißen Blutkörperchen sind total entfärbt, nur ab und zu, namentlich bei etwas dickerer Schichte erscheinen einzelne dunkle Punkte in den kleinen Leukocyten. Untersucht man Präparate aus leukocytotischem Blute nach dieser Methode, so überzeugt man sich, daß die Produkte des Kern- und Zellzerfalles in oder an den Leukocyten in einzelnen Fällen noch gefärbt sein können und zwar deutlich blau, manchmal mit einem leichten metachromatischen Farbenton, meistens aber dunkelbau. Es handelt sich um größere oder kleinere klumpige Bildungen mit meistens ganz unregelmäßigen, gewöhnlich aber kompakten Formen, die in einzelnen Präparaten ganz fehlen, in anderen aber in nicht unbeträchtlicher Menge vorhanden sein können. Die Beschaffenheit der Leukocyten scheint für diese Differenz das maßgebende zu sein.

Im Blute der leukämisch infizierten Kaninchen können derartige Bildungen gleichfalls vorhanden sein, aber sie treten hier in der Regel in den Hintergrund gegenüber eigenartigen meistens schwarz oder braunschwarz gefärbten an vielen Leukocyten haftenden mit ein oder mehreren Geißeln versehenen Gebilden, die im Blute normaler und leukocytotischer Kaninchen vollständig fehlen, und welche den hier in Betracht kommenden parasitären Bildungen entsprechen. Ihre Menge kann wechseln, aber ihr Aussehen ist so charakteristisch, daß ich der GRAM'schen Färbung zwar nicht die Rolle einer spezifischen Färbung für die betreffenden Parasiten, aber doch eine große Bedeutung beizulegen mich für berechtigt halte. Dagegen ergab mir die WEIGERT'sche Modifikation der GRAM'schen Färbung[1]) für den vorliegenden Zweck keine Differenzierung.

Ich möchte übrigens die GRAM'sche Färbung für die Hämamöben beim infizierten Kaninchen nur für Übersichtspräparate empfehlen, zum Studium feinerer Details ist sie nicht geeignet, weil in dem tiefdunkelschwarzen Farbentone jedes Strukturdetail verschwindet. Dagegen ist sie zur Sichtbarmachung der bei Kaninchen so leicht und reichlich auftretenden Geißelformen ganz vorzüglich geeignet, und man erfährt durch diese Methode erst, daß freie Geißeln ohne Parasitenleib hier häufig

[1]) Fortschr. d. Mediz. 1887. Nr. 8.

Digitized by Google

an Leukocyten oder auch frei im Plasma angetroffen werden. Ob diese Geißelbildungen Kunstprodukte sind, ob sie zur Parasitenentwickelung in einer näheren Beziehung stehen, vermag ich nicht zu entscheiden, jedenfalls aber kommt der geschilderten Färbungsmethode in differentieller Beziehung eine große Wichtigkeit zu.

Die volle Sicherheit, daß alle im folgenden mitgeteilten und abgebildeten Formen der Entwickelungsreihe der Hämamöben beim infizierten Kaninchen zukommen, wird erst dann gewonnen werden können, bis die künstliche Reinkultur des Parasiten gelungen, oder eine spezifische Färbungsmethode gefunden sein wird. Inzwischen habe ich mich in dieser Beziehung hauptsächlich auf Kontrolluntersuchungen an normalen und leukocytotischen Kaninchen zur Feststellung der parasitären Formen beschränken müssen, die ich in großer Zahl vorgenommen habe, wodurch ich mich vor Täuschungen nach Thunlichkeit zu schützen bemüht habe. Namentlich muß ich in dieser Beziehung dem Verhalten der parasitären Bildungen gegen Jodjodkalilösungen, wie es am Kaninchenblut hervortritt, einen großen differentiellen Wert beilegen; ich habe den Eindruck erhalten, als ob in diesem Verhalten die Grundlage eines spezifischen Färbungsverfahrens gelegen wäre. Leider war ich, wegen Mangel an Material vorläufig noch nicht in der Lage, dieses Verhalten am myelämischen Blute des Menschen weiter verfolgen zu können. (Vergl. Kapitel XIX.)

Es muß zunächst betont werden, daß die parasitären Bildungen im Kaninchenblut der Hauptmasse nach ausschließlich an den kleinen und größern lymphocytären Elementen, selten frei im Blutplasma, angetroffen werden, sie verhalten sich also hier ganz ebenso wie die Haemamoeba leukaemiae magna im Menschenblut. Auch im Kaninchenblut habe ich die parasitären Bildungen niemals an den polynukleären amphophilen und an den im Kaninchenblut überhaupt nur sehr selten vor kommenden echten eosinophilen Leukocyten gesehen, während die früher erwähnten Produkte des degenerativen Kern- und Zellzerfalles mehr den größern Übergangs- eventuell den polynukleären Formen angehören.

Gewisse Formen im Kaninchenblute zeigen eine große Übereinstimmung mit den beim myelämischen Menschen beschriebenen Gebilden; hieher gehören die größern und kleinern sogenannten Amöbenformen (Fig. 238—241), und die auf Segmentation oder Sporulation hinweisenden Formen (Fig. 243—245), die alle mit den entsprechenden Formen aus dem myelämischen Blute (Fig. 22, 24, 53, 54, 58) eine große Ähnlichkeit besitzen, wobei allerdings vorausgesetzt wird, daß die betreffenden Hämamöben im Kaninchenblute beim Antrocknen und Fixieren keine Veränderung ihrer Form erleiden, was, wie sofort näher zu erörtern sein wird, immerhin vorkommen kann. Auch die auf Mehrlingsinfektion hinweisenden Formen (Fig. 246—249) können entsprechenden Figuren aus dem myelämischen Blute des Menschen an die Seite gestellt werden.

Nun sind das aber alles recht wenig charakteristische Gebilde und aus diesen allein hätte, ebenso wie beim myelämischen Blute des Menschen, aus der verwendeten färberischen Darstellung allein niemals mit voller Sicherheit der Schluß auf parasitäre Elemente gezogen werden können; auch hier beim infizierten Kaninchen muß für die Wahrscheinlichkeit dieser Schlußfolgerung die Gesamtheit der beobachteten Formen, die Art ihres Auftretens beim infizierten Tiere, und ihr Fehlen beim normalen und leukocytotischen Kaninchen berücksichtigt werden.

Indessen kommen doch im Blute der infizierten Kaninchen auch am Trockenpräparate bereits zahlreiche Formen vor, die wegen

Digitized by Google

ihrer Eigenart sofort auffallen müssen (Fig. 250—261), und zwar ist es sowohl die Gestalt als auch die oft in der Ein- und Mehrzahl vorhandenen Fortsätze, welche die Besonderheit des Bildes bedingen. Bezüglich der Gestalt lassen sich manche dieser Formen wohl noch ohne weiteres der Gruppe der sogenannten Amöbenformen einreihen (Fig. 250 bis 253), bei denen es zur Ausbildung mehr oder weniger ausgeprägter Fortsätze oder Geißeln gekommen ist, während andere Formen (Fig. 254 bis 257) wohl auf den ersten Blick schon durch ihre Gestalt mehr an Hämogregarinen (Hämosporidien nach v. Wasielewski) oder an Flagellaten, namentlich an Trypanosomenformen erinnern. Ich kann in eine nähere Erörterung dieser Verhältnisse hier nicht eintreten, ich sehe aber diese Formen nicht als einen Ausdruck verschiedener Parasitenarten beim infizierten Kaninchen an; dazu lag, zumal bei zahlreichen daraufhin untersuchten Normalkaninchen niemals eine Spontaninfektion mit Hämasporidien oder Flagellaten konstatiert werden konnte, gar keine Veranlassung vor. Es macht mir vielmehr den Eindruck, als ob bei den infizierten Kaninchen, bei denen, wie wir noch sehen werden, die Parasiten des myelämischen menschlichen Blutes keine vollständig zusagenden Ernährungs- und Lebensbedingung vorfinden, eine gewisse Variabilität der äußern Form und Gestalt bei den Parasiten bestünde, wodurch Formen entstehen können, die an die Hämosporidien- oder Flagellatenform erinnern[1]). Hervorheben möchte ich noch gerade mit Rücksicht auf die gar nicht so selten vorkommende Flagellatenform, daß ich in keinem Falle mich an diesen Formen von der Gegenwart eines undulierenden Saumes mit Sicherheit überzeugen konnte. Ob wir mit dieser Annahme das Auslangen finden, oder ob durch die genannten Formveränderung thatsächlich auf verwandtschaftliche genetische Beziehungen von im zoologischen System vorläufig noch getrennten Arten aus der Gruppe der Protozoen hingewiesen wird, werden erst künftige Untersuchungen ergeben, ich möchte aber hier bereits nicht unterlassen darauf hinzuweisen, daß Kunstler[2]) solche Übergänge der einzelnen Klassen der Protozoen annimmt und auch experimentell einen solchen Übergang bei einem Wechsel der Ernährungs- und Lebensbedingungen hergestellt haben will. Ich möchte jedoch vorläufig noch daran festhalten, daß auch die soeben erwähnten auf Hämosporidien oder Flagellaten hinweisenden Formen von Parasiten aus der Familie der Hämamöbiden abgeleitet werden können, die unter gewissen veränderten Lebensbedingungen eine Gestaltveränderung angenommen haben.

Jene Reserve bezüglich der Stellung der betreffenden Parasiten im zoologischen System, welche früher bereits gelegentlich der Besprechung der Parasiten bei der Myelämie des Menschen betont wurde, wird auf Grund der eben gemachten Angaben im gleichen Grade auch beim infizierten Kaninchen festgehalten werden müssen. Diese Stellung muß vorläufig, ebenso wie dies Mannaberg bezüglich der im großen und ganzen doch naheverwandten Malariaparasiten thut, als eine provisorische angesprochen werden; es würde sich dann empfehlen, wie Mannaberg vorläufig nur von Malariaparasiten im allgemeinen spricht, auch die Bezeichnung der Leukämieparasiten beim Menschen und beim infizierten Tiere zu wählen, ihre spezielle Stellung im zoologischen System aber noch offen zu lassen.

[1]) (Zusatz bei der Korrektur): Wie im Kapitel XIX auseinandergesetzt wird, kommen auch im myelämischen Blute des Menschen flagellatenähnliche Formen vor (Photogr. X, Taf. X).

[2]) Compt rend. de l'acad. des sciences 1898 T. 126. pg. 765.

Digitized by Google

Was nun das Auftreten von Fortsätzen oder Geißeln an den Parasiten der infizierten Kaninchen anbelangt, die sogenannten Geißel- oder Polymitusformen (Fig. 253, 254, 258—261), so stellen dieselben hier ein sehr häufiges Vorkommnis dar, während sie bekanntlich im Blute des myelämischen Menschen nur ausnahmsweise angetroffen wurden. Gerade durch solche Formen wird beim Kaninchen eine große Mannigfaltigkeit im Aussehen der Parasiten, andererseits aber eine äußerst charakteristische Beschaffenheit derselben bedingt. Oft sind die Geißeln in größerer Anzahl und ohne bestimmte Gesetzmäßigkeit zu erkennen (Fig. 258—261), sie machen dann entschieden den Eindruck von Kunstprodukten, als ob sie erst bei der Präparation, namentlich beim Ausstreichen und Antrocknen des Bluttropfens am Deckglase entstanden wären; dieser Eindruck wird noch durch weit extremere Formen bestärkt, die hier nicht abgebildet worden sind, aber gelegentlich auftreten, und wo nur noch ein schmaler Rest des Parasitenleibes übrig geblieben ist, von dem ein dichtes Gewirr zahlloser kürzerer oder längerer Fortsätze abstrahlt. In anderen Fällen aber (Fig. 253, 254) sind Geißeln nur in geringer Zahl vorhanden und machen dann den Eindruck von präformierten Elementen.

Ich war lange Zeit der Meinung, daß die so reichlich beim Kaninchen vorhandenen Geißelformen als Kunstprodukte auf eine besondere Labilität der Parasiten zurückzuführen sind, und dementsprechend schon durch geringgradige Schädigungen bei der Präparation hervorgerufen werden, bis ich mich davon überzeugte, daß auch ganz analoge Geißelformen in den Schnittpräparaten der blutzellenbildenden Organe bei den infizierten Kaninchen an und zwischen den lymphoiden Elementen vorhanden sein können; wir kommen darauf noch zurück. Hier wird wohl kaum davon die Rede sein können, daß sie erst postmortal, etwa bei der Härtung entstanden sind, vielmehr ist hier gewiß der Gedanke näherliegend, daß die Polymitusform hier bereits eine intravitale Erscheinung darstellen dürfte, eine Annahme, die dann auch für die analogen Formen des peripheren Blutes nicht ohne Einfluß bleiben kann. Ich neige nun auf Grund meiner bisherigen Erfahrungen der Auffassung zu, daß diese Geißelformen des Parasiten im Kaninchenblut zu den präformierten Erscheinungen gehören, wobei allerdings nicht jene oben erwähnten extremen Fälle von Geißelbildungen gemeint sind, und daß hier in dem neuen, und wie auch bereits angedeutet wurde, nicht ganz geeigneten Nährboden die Fähigkeit zur Geißelbildung gegenüber dem menschlichen Blute in ganz bedeutendem Grade zugenommen hat. Damit nähern wir uns der bereits früher (vgl. Kap. VIe) erwähnten, zuerst von Mannaberg für die Malariaparasiten ausgesprochenen Annahme, daß auch gewisse Formen von Geißelfäden bei den Myelämieparasiten des Menschen und der infizierten Kaninchen Anpassungserscheinungen an saprophytische den eigentlichen Lebensbedingungen der Parasiten nicht vollkommen zusagende Verhältnisse darstellen.

Auf Grund dieser Annahme werden wir dann zu der Anschauung geführt, daß die eben angeführten Differenzen, welche an den parasitären Bildungen des infizierten Kaninchens gegenüber den Parasiten des myelämischen Blutes beim Menschen nachgewiesen werden können, nicht prinzipieller Natur sind, sondern nur durch äußere Verhältnisse veranlaßt werden, eine Annahme, welche eine strenge Prüfung vorläufig allerdings nicht zuläßt, der aber doch wohl der Beobachtung gegenüber eine Berechtigung nicht abgesprochen werden kann, daß bei Kaninchen, die normalerweise die betreffenden oder verwandte parasitäre

Digitized by Google

Bildungen im Blute sicher nicht besitzen, nach der Impfung mit myelämischem Materiale Formen im Blute und den blutzellenbildenden Organen auftreten, deren Abstammung von den parasitären bei der Myelämie nachgewiesenen Bildungen wohl nicht wird bezweifelt werden können. Solange wir übrigens den Formenkreis des Parasiten und seine Variabilität nur aus morphologischen Untersuchungen erschließen und nicht in der künstlichen Kultur durch Wechsel der Ernährungsbedingungen direkt verfolgen können, wird der Wert derartiger Annahmen immer nur ein subjektiver bleiben.

Wir werden daher zunächst nur mit großer Wahrscheinlichkeit darauf hinweisen dürfen, daß die beim infizierten Kaninchen im Blute auftretenden parasitären Gebilde als das Korrelat der Haemamoeba leukaemiae magna vom myelämischen Menschen anzusprechen sind. Es sind diese Gebilde auch beim Kaninchen echte Leukocytenschmarotzer, werden nur selten frei im Plasma angetroffen, sie zeigen im wesentlichen die gleiche Vermehrung durch Sporulation in der Morulaform wie beim Menschen, und sie rufen auch eine Reihe analoger Veränderungen an den Kaninchenleukocyten wie beim Menschen hervor, auf die wir noch zurückzukommen haben werden. Auf die hier zu berücksichtigende Gleichheit und Verschiedenheit der einzelnen Formen wurde bereits hingewiesen.

Was nun das Auftreten der genannten parasitären Bildungen im Anschlusse an die Infektion bei den Kaninchen anbelangt, so wurden dieselben bei dem gewählten Infektionsmodus in der Regel bereits nach 24 Stunden im Blute in wechselnder Zahl konstatiert. Ob sie bereits früher im Blute vorhanden sind, wurde vorläufig noch nicht näher untersucht. Meistens sind sie in den ersten Tagen nach der Infektion relativ spärlich im Blute nachweisbar, und ihre Menge nimmt dann im weiteren Verlaufe meistens zu, doch kommen auch Ausnahmen hiervon in dem Sinne vor, daß die Parasitenmenge im großen und ganzen von Anbeginn konstant erscheint. Wichtig ist hervorzuheben, daß der Parasitenbefund im Blute sämtlicher infizierten Kaninchen eine regelmäßig eintretende Erscheinung darstellt, und daß die gleichen Parasitenformen sowohl bei Verimpfung des myelämischen Blutes als auch bei Verimpfung der myelämischen Leichenorgane im Blute der Kaninchen auftreten (Gruppe A und B). Der letztere Modus der Infektion erwies sich als der bei weitem vorzuziehende, weil man hierbei imstande ist, den Kaninchenorganismus mit größeren Mengen des Infektionsmateriales schon bei einer Injektion zu überschwemmen, was für den Verlauf der Infektion sowohl, als auch für das Auftreten der Parasitenformen im Blute nicht ohne Bedeutung ist, wie eine Vergleichung der verschiedenen Versuche in der Gruppe A und B lehrt.

Für das Auftreten der Parasiten im Blute der infizierten Kaninchen scheint es nicht von wesentlichem Belange zu sein, ob die direkte Infektion in die Blutbahn von den Venen oder von den Arterien des Versuchstieres erfolgt (Gruppe C, Kaninchen XXVII), auch durch subkutane Injektion des Impfstoffes kann ein Übertritt der Parasiten in das Blut und eine Infektion des Kaninchens erfolgen (Gruppe C, Kaninchen XXI); ich habe vorläufig kein Urteil darüber, ob sich nicht bei weiterem Verfolgen dieses differenten Infektionsmodus auch Verschiedenheiten des Verlaufes herausstellen werden. Übrigens muß hervorgehoben werden, daß der Verlauf der Infektion bei dem einen subkutan infizierten Kaninchen (C. XXI), jedenfalls ein langsamerer, die Veränderungen im

Digitized by Google

Blute und den blutzellenbildenden Organen geringgradiger als bei dem gewöhnlich befolgten intravenösen Infektionsmodus waren.

Auch bei Verwendung der Leichenorgane des Falles von Pseudoleukaemia infantilis und der Pseudoleukämie des Erwachsenen traten die gleichen Parasitenformen im Blute der infizierten Kaninchen (Gruppe C und D) wie bei Verwendung der myelämischen Leichenorgane auf (Gruppe B). Diese Erscheinung findet in dem bereits früher betonten Umstande seine Erklärung, daß in den blutzellenbildenden Organen dieser beiden Fälle von Pseudoleukämie sowohl intravital als postmortal die gleichen Parasitenformen wie bei der Myelämie nachgewiesen wurden, neben welchen allerdings in den beiden Fällen von Pseudoleukämie noch andere Parasitenformen (Haemamoeba leukaemiae parva (vivax)) wahrscheinlich vorhanden waren, die im infizierten Kaninchen nicht mehr zum Vorschein kamen; wir werden hierauf noch später genauer eingehen.

Dagegen muß besonderer Nachdruck darauf gelegt werden, daß die geschilderten Parasitenformen bei normalen Kaninchen niemals im Blute vorhanden sind, und auch bei solchen Kaninchen nicht, bei denen nach den früher bereits erwähnten Methoden eine noch so starke, aber vorübergehende echte Leukocytose erzeugt wurde. In dieser Beziehung kann hauptsächlich deshalb ein sicheres Urteil abgegeben werden, weil die meisten Parasitenformen im Blute der infizierten Kaninchen schon durch ihre Gestalt und die charakteristischen Geißelbildungen ein so typisches Aussehen erhalten, daß eine sichere Unterscheidung derselben von anderen körperlichen Elementen des Kaninchenblutes auch durch die morphologische Untersuchung allein genauer durchführbar ist, als dies bei den entsprechenden Parasiten aus dem myelämischen Blute des Menschen der Fall ist.

Für den Parasitenbefund im Blute der infizierten Kaninchen darf es nun als Regel aufgestellt werden, daß während der ganzen Dauer der durch die Infektion erzeugten Krankheit die Parasiten im Blute nachweisbar bleiben. Hie und da kam es wohl vor, daß im Verlaufe der Erkrankung, namentlich dann, wenn die Leukocytenmenge einen vorübergehenden Tiefstand erreicht hatte, auch an einem oder dem anderen Tage keine Parasiten im Blute gefunden worden waren. Aber ganz abgesehen davon, daß aus einem solchen negativen Befunde noch nicht das Fehlen der Parasiten im Blute gefolgert werden konnte, so handelte es sich dabei immer nur um eine vorübergehende Erscheinung, die in der Regel bei der nächsten Untersuchung wieder geschwunden war.

Andererseits muß aber auch darauf hingewiesen werden, daß bei zahlreichen Tieren, bei denen während des Verlaufes der Erkrankung die Leukocytenmenge vorübergehend zur Norm abgesunken war, der Parasitenbefund im Blut doch erhalten blieb, ja manchmal konnten auch unter diesen Verhältnissen recht beträchtliche Parasitenmengen im Blute nachgewiesen werden. Im allgemeinen wird man wohl sagen dürfen, daß die Parasitenmenge und die Menge der mononukleären Leukocyten im Blute, an denen ja die Parasiten nahezu ausschließlich vorkommen, Hand in Hand gehen, und daß mit einer Vermehrung der Leukocyten im Blute der infizierten Tiere, bei welchen ja häufig eine nicht unbeträchtliche Zunahme der mononukleären Elemente auffällt, eine Vermehrung der Parasiten im großen und ganzen eintritt. Gerade in dem soeben näher geschilderten Auftreten der parasitären Bildungen im Blute der infizierten Kaninchen und in ihrem Verhalten zu den leukocytären Elementen des Blutes ist ja ein äußerst wichtiges und charakteristisches

Digitized by Google

Kriterium gegenüber anderen sog. leukocytotischen Prozessen gegeben, die wohl gleichfalls mit einer allerdings andersartigen Vermehrung der Leukocyten einhergehen, und bei denen die parasitären Gebilde im Blute fehlen. Wir werden im weiteren Verlaufe diese Beziehungen und Differenzen noch genauer zu erörtern haben, es muß aber gleich an dieser Stelle Nachdruck darauf gelegt werden, daß die Leukocytenvermehrung bei den leukämisch infizierten Kaninchen nicht mit der Leukocytenvermehrung bei der gewöhnlichen Form der (polynukleären) Leukocytose identifiziert werden darf.

d) Beobachtung der Parasiten im nicht fixierten (frischen) Blute der infizierten Kaninchen.

Die Beobachtung der Parasiten am möglichst frischen nicht fixierten und nicht gefärbten Blute der infizierten Kaninchen konnte erst in der letztern Zeit in Angriff genommen werden, als mir nur noch zwei infizierte Kaninchen zu Gebote standen. Die eine Beobachtung, (Fig. 277 1—23) bezieht sich auf das Kaninchen XXVII, das in den frühern Krankengeschichten bereits angeführt ist; an diesem Tiere wurde die Untersuchung des frischen Blutes nur einmal vorgenommen. Die anderen Beobachtungen wurden an dem Kaninchen XXVIII angestellt, dessen Krankengeschichte später noch anzuführen sein wird; an diesem Tiere wurde die Untersuchung des frischen Blutes häufig, eine zeitlang täglich, vorgenommen, die beiden Figuren 278 (1—32) und 279 (1—18) beziehen sich auf dieses Tier und entsprechen verschiedenen Tagen.

Die Untersuchung des frischen Blutes kann nicht am unverdünnten Blute vorgenommeu werden, eine große Zahl von Versuchen scheiterte an diesem Umstande. Positive Erfolge wurden erst erzielt als ich in der Weise verfuhr, daß 1—2 Tropfen des einem kleinen Ohrgefäße entnommenen Blutes in 2—3 ccm steriler und vorher auf 38° gewärmter 0,7% Kochsalzlösung aufgefangen, gut durchgeschüttelt und das Gemenge sofort in den Thermostaten übertragen wurde. Eine kleine Platinöse dieses Gemenges wurde dann im hängenden Tropfen bei entsprechendem Schutz gegen Verdunstung untersucht. Dabei glaube ich darauf hinweisen zu sollen, daß es für die folgenden Beobachtungen von Vorteil ist, wenn ein geringgradiger Zutritt von Luft zu dem Tropfen ermöglicht wird.

Die Beobachtung des frischen Blutes kann mit oder ohne Abbe'schen Beleuchtungsapparat vorgenommen werden, doch habe ich schließlich denselben doch ganz ausgeschaltet, da bei der Zartheit der Konturen im ungefärbten Präparat dann doch mehr Details erfaßt werden können.

Alle folgenden Angaben beziehen sich auf den ungeheizten Objekttisch; nachdem ich einmal die Beweglichkeit des Parasiten bei Zimmertemperatur erkannt hatte, wurden alle Beobachtungen nur bei dieser Temperatur (15—16° R.) angestellt. Es schien mir auf diese Weise schon durch die angewandte Untersuchungsmethode die Möglichkeit einer Unterscheidung der Bewegungen des Parasiten von jenen der leukocytären Elemente des Blutpräparates gegeben zu sein. Übrigens muß gerade in dieser Beziehung bemerkt werden, daß die amöboiden Bewegungen der Leukocyten bei Zimmertemperatur nur sehr schwach und nur unmittelbar nach Herstellung des Präparates an den polynukleären Zellen, gar nicht aber an den mononukleären Zellen konstatier-

Digitized by Google

bar sind. Gerade diese mononukleären Leukocyten kommen aber für die folgenden Beobachtungen sehr wesentlich in Betracht, da, wie bereits erwähnt, die Parasiten nur an oder in ihnen vorkommen. Wenn nun an solchen Zellen, die normalerweise bei Zimmertemperatur überhaupt keine, und selbst am geheizten Objekttische nur sehr geringgradige nach längstens 1—2 Stunden nicht mehr hervorzurufende amöboide Bewegungserscheinungen zeigen, bei den infizierten Kaninchen Bewegungserscheinungen auftreten, die sich von den typischen amöboiden Bewegungen der Leukocyten schon durch ihre Art und Weise unterscheiden, Bewegungserscheinungen, die bei Zimmertemperatur 6—8 Stunden anhalten und in der Regel einen ganz eigenartigen Abschluß finden, so erscheint mir schon durch diese Verhältnisse ein genügendes differentielles Moment gegenüber den amöboiden Bewegungen der Leukocyten selbst gegeben zu sein. In der That glaube ich, daß mir jedermann, der die Bewegungen des Parasiten im nicht fixierten Blute der infizierten Kaninchen verfolgt hat, in der Anschauung beipflichten wird, daß eine Verwechselung dieser Bewegungen mit den amöboiden Bewegungen parasitenfreier Leukocyten ausgeschlossen ist. Wohl hat L. Pfeiffer[1]) angegeben, daß auch lymphoide Zellen bei Stubentemperatur selbst einen Tag lang beweglich bleiben und Scheinfüsse ausstrecken können, das dürfte aber doch wohl nur für die von ihm in Betracht gezogenen niederen Tiere (Anneliden und Polychaeten) Giltigkeit haben, an den Kaninchenleukocyten habe ich etwas derartiges niemals bemerken können.

Bei der Beobachtung des hängenden Tropfens richte ich das Augenmerk vorwiegend auf die kleinern und größern mononukleären Leukocyten, die an ihrem relativ großen Kern und der homogenen Beschaffenheit des schmalen Protoplasmarandes auch im ungefärbten Präparate gut erkannt werden können. Jede dieser Zellen wird eine Zeit lang fortlaufend verfolgt, ob nicht unter den Augen des Beobachters Veränderungen an ihr ablaufen. Ist das der Fall, so wird die betreffende Zelle eingestellt, und wenn möglich werden sofort Skizzen der sich abspielenden Erscheinungen angelegt, die dann nachträglich weiter ausgeführt werden können. Auf diese Art sind die hieher gehörigen Figuren 277 (1—23), 278 (1—32) und 279 (1—18) entstanden, die ich als besonders typisch ausgewählt habe.

Am günstigsten liegen die Verhältnisse in dem in Fig. 277 (1—23) wiedergegebenen Falle. Hier wurde die Aufmerksamkeit sofort durch ein eigenartiges birnförmiges Gebilde in Anspruch genommen, das dem weißen Blutkörperchen aufzusitzen scheint (Fig. 277, 1); in dem breiten Teile der Birne war ein etwas stärker lichtbrechendes Korn vorhanden. Das ganze birnförmige Gebilde besaß einen matten gelblichgrauen Farbenton und stach auch schon dadurch von dem mattweißen anliegenden Leukocyten ab. Nun folgten eine Reihe von Gestaltveränderungen, die unter den Augen des Beobachters abliefen, und die fortlaufend verfolgt wurden, dabei traten immer mehr Körnerbildungen im Innern dieses Körpers auf, die schließlich (Fig. 9, 10, 11, 12) in ganz beträchtlicher Zahl vorhanden waren.

Die Gestaltveränderungen dieses Körpers vollzogen sich ziemlich rasch, manchmal war es nicht möglich den direkten Übergang der einen Form in die andere direkt zu sehen, es war nur die Gestaltveränderung als solche zu konstatieren, ohne daß man über die Art und Weise ihres Zustandekommens hätte ein Urteil abgeben können. In anderen Fällen aber

[1]) Münchener mediz. Wochenschr. 1897. Nr. 38. S. 894.

Digitized by Google

gewann man den Eindruck, daß es sich um eine langsam fließende Bewegung handelt, welche der Gestaltveränderung zu Grunde liegt, und welche sich ausschließlich in dem anhängenden Körper, nicht aber im Leukocyten selbst vollzieht. Dabei trat der Eindruck zu Tage, daß nur jener Teil dieses Körpers sichtbar ist, welcher außerhalb des Leukocyten liegt, jener Teil aber, welcher hinter, unter oder in dem Leukocyten enthalten ist, sich der Beobachtung entzieht. Ich verweise in dieser Beziehung auf die Figuren 277, 10—13, ferner 16—23. Manche dieser Bilder machen ja den Eindruck, als ob es sich um zwei getrennte Körper an dem gleichen Leukocyten handeln würde (18, 20—23), andere aber (17, 19) lassen wohl kaum eine andere Auffassung zu, als daß es sich um einen einheitlichen Körper handelt, dessen unter, hinter oder in dem Leukocyten enthaltenes Teilstück unsichtbar ist. Ich habe bereits früher gelegentlich der Besprechung der Parasiten im frischen myelämischen Blute des Menschen der Vermutung Ausdruck gegeben, daß möglicherweise die gleichen Lichtbrechungsverhältnisse der Parasiten und der Leukocyten für die schwere Sichtbarkeit des Parasiten im menschlichen frischen Blute verantwortlich zu machen sind; die soeben geschilderten Erfahrungen am Blute der infizierten Kaninchen, die noch in vielen anderen Beispielen wiederholt werden konnten, legen den gleichen Gedanken nahe, daß der Parasit im ungefärbten Zustande um so schwerer sichtbar ist je mehr er durch den Leukocyten gedeckt, und um so leichter sichtbar wird, je mehr er sich außerhalb des betreffenden weißen Blutkörperchens befindet.

Auf die geschilderten Verhältnisse mag es auch zurückzuführen sein, daß das sichtbare Stück des Parasiten in den Figuren 277 1—13 bald größer, bald kleiner erscheint; ich glaube, daß es sich dabei nicht um absolute Größendifferenzen des Parasiten, sondern nur darum handelt, daß einzelne Teilstücke desselben bei seinen Bewegungen durch den Leukocyten verdeckt und unsichtbar gemacht, eventuell wieder frei und sichtbar werden.

Verfolgt man nun die bereits früher erwähnten Granulationen, die in dem anfänglich homogenen Leibe des Parasiten allmählich auftreten, näher, so zeigt sich zunächst, daß diese Granulationen sich, von der Figur 5 angefangen, nur auf ein Teilstück des Parasiten beschränken, ein zweites Teilstück aber vollständig frei lassen, und daß sie auch in dem ersten Teilstücke allmählich wieder an Menge abnehmen, bis in Figur 14 der ganze sichtbare Parasit wieder vollständig homogen erscheint. Ob diese Körnchenbildungen durch Nahrungsaufnahme entstehen, ob sie den bei zahlreichen Sporozoen bekannten plastischen oder chromatoiden Granulationen an die Seite zu setzen sind, vermag ich nicht zu entscheiden, jedenfalls liegt für diese Art der Körnchenbildungen die Beobachtung vor, daß sie wieder verschwinden, mithin nur temporäre Erscheinungen darstellen, die später wieder auftreten oder sichtbar werden können, was ja auch in unserem Falle sich einstellt (Fig. 17—23). Diese Art der Körnchenbildungen unterscheidet sich durch die geschilderten Verhältnisse wesentlich von anderen dauernden in dem Parasiten auftretenden Granulationen, auf die wir später noch zurückkommen.

Bei der Beobachtung der Bewegungserscheinungen des geschilderten Parasiten (Fig. 1—14) trat nun noch eine weitere auffällige Erscheinung hervor. Während nämlich der Parasit anfänglich (Fig. 1—10) sich am obern Ende des Leukocyten befand, sehen wir von der Fig. 11 angefangen ein Teilstück des Parasiten am untern Leukocytenrande hervor-

Digitized by Google

ragen, bis in der Figur 14 scheinbar der ganze Parasit von dem untern rechten Leukocytenrande nach rechts (vom Beschauer) sich hinüberzieht. Dieser Ortswechsel des Parasiten am Leukocyten konnte möglicherweise nur ein scheinbarer sein, thatsächlich aber eine Achsendrehung des Leukocyten vorliegen. Doch habe ich bei einer genauen Verfolgung des Leukocyten und Parasiten in diesem Falle keine Anhaltspunkte für eine solche Annahme gewinnen können; mir erscheint es wahrscheinlicher, und die Figuren 10—13 dürften geradezu dafür sprechen, daß der Parasit seine Lage am Leukocyten allmählich wechselt und am Leukocyten herunterrückt, bis er diese Ortsveränderung (Fig. 14) vollständig oder nahezu vollständig ausgeführt hat.

Nun trat wohl die merkwürdigste und auffälligste Phase in den Bewegungserscheinungen des Parasiten ein, deren Ablauf direkt verfolgt werden konnte, und deren Ende in der Figur 15 wieder gegeben erscheint. Man sah nämlich wie plötzlich der rechts unten am Leukocyten liegende Parasit sich neuerdings nach links hinüberbewegte, in gewundenen Schlingungen den Leukocyten umfloß, so daß die Begrenzung beider vorübergehend nicht unterschieden werden konnte, bis der Parasit am entgegengesetzten Ende des Leukocyten, links und oben, wieder vollständig homogen hervortrat und nun hier wieder seine Bewegungen ausführte. Bei dieser Ortsveränderung konnte es infolge der direkten Beobachtung nicht fraglich sein, daß der Parasit selbst der bewegte, der Leukocyt aber der ruhende Teil war.

Der Parasit erschien nun auch bei seinen weiteren Bewegungen an diesem Teile des Leukocyten bald kleiner bald wieder größer zu werden; diese Verhältnisse sowie das neuerliche Auftreten von Körnchenbildungen bedürfen nach dem hierüber bereits erwähnten keiner weiteren Erörterung mehr. Dagegen möchte ich noch die Aufmerksamkeit lenken auf das Auftreten einer vakuolenähnlichen Blidung in den den Figuren 19—23 entsprechenden Phasen. In Figur 19 ist diese vakuolenartige Bildung im untern rechten Teilstück des Parasiten recht klein, sie erschien in den spätern Phasen oft entschieden größer (Fig. 21 bis 23), verschwand aber auch manchmal wieder vollständig, ohne daß ich mit Bestimmtheit hätte entscheiden können, ob es sich um pulsatorische Bewegungen des vakuolenartigen Gebildes selbst oder nur um ein durch die Bewegungen des Parasiten bedingtes Verschwinden derselben handelt. Ich muß daher auch die Frage offen lassen, ob es sich thatsächlich in diesem Falle um eine echte Vakuole gehandelt hat, so wahrscheinlich dies auch durch die Adspektion selbst war.

Endlich war bei der einstündigen Beobachtung dieses Falles noch eine weitere Erscheinung aufgefallen, die sich auf die Ortsveränderung des betreffenden Leukocyten mit seinem anhängenden Parasiten bezog. Anfangs war dieselbe der Beobachtung entgangen, gegen das Ende derselben konnte aber mit voller Bestimmtheit sichergestellt werden, daß der betreffende Leukocyt am Deckglase in einer langsamen wackelnden Vorwärtsbewegung begriffen war, während andere im Präparate und im gleichen Gesichtsfelde befindliche Erythro- und Leukocyten zwar deutliche Molekularbewegung aber keinerlei Ortsveränderung erkennen ließen. Es liegt gewiß sehr nahe daran zu denken, daß die Ortsveränderung des betreffenden Leukocyten unter Vermittelung der Bewegungen des anhaftenden Parasiten erfolgte, nachdem parasitenfreie andere Leukocyten des gleichen Blutpräparates keinerlei Ortswechsel erkennen ließen. Analoge Beobachtungen wurden in andern Fällen, in welchen auf diese

Digitized by Google

Verhältnisse geachtet wurde, in noch viel deutlicherer Weise gemacht, wobei auch die Größe des Ortswechsels annähernd bestimmt werden konnte.

In einem zweiten Falle, bei dem die Bewegungserscheinungen des Parasiten während 9 1/4 Stunden verfolgt wurden, trat gleichfalls eine Reihe von Besonderheiten hervor, die an der Hand der zugehörigen Skizzen (Fig. 278, 1—32) hier berührt werden müssen.

Die Verhältnisse lagen hier nicht so günstig wie in dem ersten Falle. Die Blutentnahme aus dem Ohre des infizierten Kaninchens (XXVIII) war um 11.30^h erfolgt; erst um 11.43^h konnte ein mononukleärer Leukocyt (Fig. 278, 1) eingestellt werden, an dessen Oberfläche sich rechts oben ein etwas buckelförmig hervorragender matt gelblicher Knopf von homogener Beschaffenheit und mit anscheinend glattem Kontur bemerklich machte. Schon nach kurzer Zeit trat auch am untern Rande des Leukocyten ein analoger Knopf hervor (Fig. 2), und nun folgten eine Reihe von Bewegungserscheinungen, auf welche im einzelnen nicht eingegangen werden soll es genügt für dieselben auf die zugehörigen Skizzen (Fig. 278, 2—16), zu verweisen. Auf den ersten Anblick hin konnten diese Bewegungen, da sie in diesem Falle scheinbar ausschließlich von dem Randkontur des betreffenden Leukocyten ausgingen, und da es sich in diesem Falle nicht um einen von dem zugehörigen weißen Blutkörperchen abgesonderten Körper handelte, den Eindruck amöboider Bewegungen des betreffenden Leukocyten hervorrufen. Doch sprach gleich von vornherein mehreres gegen diese Auffassung. Zunächst der Umstand, daß zahlreiche andere mononukleäre Leukocyten des gleichen Präparates keine Spur einer amöboiden Bewegung erkennen ließen, fernerhin der Umstand, daß die Bewegungen des bewußten Körpers, wie ein Blick auf die zugehörigen Skizzen zeigt, für amöboide Leukocytenbewegungen doch zu intensiv sind, da ja bekanntlich die amöboiden Bewegungen der einkernigen Leukocyten nur in einem buckelförmigen Hervortreiben kurzer, schmaler Fortsätze bestehen. Weiterhin muß auf ein eigentümliches Verhalten des (in den Skizzen weiß gehaltenen) Leukocyten hingewiesen werden, von dem bald ein größerer bald nur ein kleinerer Abschnitt (Fig. 287, 6, 7, 17, 20, 21, 28, 30—32) sichtbar ist. Ich kann diese Erscheinung nur dahin auffassen, daß der Leukocyt vom Parasiten bei seinen Bewegungen umflossen wird, und dadurch in den verschiedenen Phasen nur verschiedene Abschnitte des Leukocyten sichtbar bleiben. Mit der Auffassung, daß der Leukocyt selbst die amöboiden Bewegungen ausführt, sind alle diese Angaben nicht so ohne weiteres vereinbarlich.

Der Parasit erschien bisher bei allen seinen Bewegungen vollständig homogen; erst in der Fig. 16 entsprechenden Phase war im oberen Abschnitte desselben zum erstenmale eine punktförmige Differenzierung kenntlich, über deren nähere Beschaffenheit ein sicheres Urteil jedoch nicht gewonnen werden konnte. Um 12.47^h wurde die Beobachtung unterbrochen und um 3.17^h wieder aufgenommen, nachdem zuvor eine genaue Einstellung des betreffenden Leukocyten im Präparate, und eine möglichst genaue Skizze über die Lage dieses Leukocyten zu den übrigen Erythro- und Leukocyten des Gesichtsfeldes vorgenommen worden war. Als um die genannte Zeit die Beobachtung wieder aufgenommen wurde, zeigte es sich zunächst, daß der betreffende Leukocyt aus dem Gesichtsfelde verschwunden war, und man mußte das Präparat etwa um

Digitized by Google

$1^1/_2$ Gesichtsfelder weiter nach links (vom Beobachter) verschieben, ehe man wieder auf den betreffenden Leukocyten mit seinem Parasiten stieß, der zweifellos dem gleichen entsprach, der vormittags untersucht worden war, da am Vormittage weit und breit in der Umgebung des bewußten Leukocyten kein anderer mit einem anhängenden Parasiten gelegen war. Es war also während der $2^1/_2$ stündigen Mittagspause ein deutlich meßbarer Ortswechsel des Leukocyten mit seinem Parasiten erfolgt, der auf die gleichen Verhältnisse, die bereits in der vorausgehenden Beobachtung geschildert worden waren, zurückgeführt werden mußte. Schon in den Vormittagsstunden und ebenso an dem ganzen Nachmittage bis um 6.33^h abends waren die eigenartig wackelnden und kriechenden Fortbewegungen des betreffenden Leukocyten mit seinem Parasiten zu verfolgen.

Um 3.17^h waren in dem oberen Teile des Parasiten (Fig. 278, 17) zwei vakuolenartige Bildungen nachweisbar, die früher hier nicht konstatiert wurden; ob es sich um echte Vakuolen handelt, mußte auch hier unentschieden bleiben. Um 3.26^h war wieder ein vakuolenartiges größeres Gebilde sichtbar, in welchem jedoch ein punktförmiges etwas stärker lichtbrechendes Korn hervortrat (Fig. 278, 18). Dieses Korn verschwand später (Fig. 278, 19) wieder, um dann wieder als zwei kleinere und deutlich getrennte Körner, neben zwei kleineren vacuolenartigen Bildungen gelegen, hervorzutreten (Fig. 278, 20); gleichzeitig waren jetzt auch zwei andere vakuolenartige Elemente in dem linken unteren Abschnitte des Parasiten kenntlich. Von jetzt ab blieben in allen späteren Phasen Körnchenbildungen im Parasiten bestehen, die vakuolenartigen Elemente verschwanden jedoch von der in Fig. 278, 22 wiedergegebenen Phase neuerdings, ohne daß ich über die Beziehung derselben zu der Entstehung der Körnchenbildungen näheren Aufschluß erhalten konnte.

Die von da ab vorhandenen Körnchenbildungen wechselten mehrfach in ihren Größenverhältnissen, sie waren auch bald über den ganzen als Parasiten anzusprechenden Teil, bald nur in einem Abschnitte desselben enthalten; Bewegungen dieser Körnchenbildungen konnten nicht gesehen werden, die Lageveränderungen derselben sind daher wahrscheinlich durch die Bewegungen des Parasiten bedingt. Um 5.55^h (Fig. 278, 25) trat eine eigenartige Bewegungserscheinung am Parasiten hervor, die mit der bereits früher beschriebenen (Fig. 277, 14, 15) eine gewisse Analogie besitzt. Die um 5.40^h (Fig. 278, 24) dargestellte Phase hatte sich bei fortlaufender Beobachtung wenig geändert, es waren nur unwesentliche Formveränderungen aufgetreten. Plötzlich, etwa um 5.54^h sah ich wie der Parasit seine Bewegungsrichtung änderte, der obere mit den Granulationen versehene Fortsatz wurde immer kürzer, dann wurde der Leukocyt selbst unsichtbar, endlich wurde ein Parasitenfortsatz gegen den Beobachter zu ausgestreckt, bis um 5.55^h die in Fig. 278, 25 wiedergegebene Phase vorlag, welche wohl eine vollständige Umstülpung zwischen Parasit und Leukocyt bedeutet.

Bis um 6.30^h nun konnten die mehr oder minder intensiven Gestaltveränderungen des Parasiten, verbunden mit den wackelnden und kriechenden Ortsveränderungen des Leukocyten und des ihm anhaftenden Parasiten weiter verfolgt werden. Um diese Zeit wurde festgestellt, daß die gröberen Gestaltveränderungen des Parasiten, sowie die geschilderten Ortsveränderungen vollständig sistierten. Parasit und Leukocyt zeigten nun eine mehr abgerundete Gestalt (Fig. 278, 27), die jetzt im wesentlichen bis zum Schlusse erhalten blieb, nur gelegentlich sah man später noch vereinzelte kürzere oder längere Fortsätze auftreten und verschwinden. Im großen und ganzen machte aber der Parasit den Eindruck, als ob er

Digitized by Google

ganz oder nahezu ganz immobil geworden wäre, jedenfalls hatte er von 6.30^h wesentlich an Beweglichkeit gegen früher eingebüßt[1]).

Dagegen trat jetzt noch eine andere nicht unwesentliche Erscheinung hervor. Unter den um 6.33^h (Fig. 278,27) nur schwach entwickelten Körnchenbildungen fielen schon um 6.45^h (Fig. 278,29) drei durch ihre Größe und ihr stärkeres Lichtbrechungsvermögen auf, um 9^h abends war eine ganze Reihe solcher grober Körner vorhanden (Fig. 278,32), von denen einzelne, wie auch schon in der Fig. 278,31 in einem vakuolenartigen Hohlraum gelegen schienen. Die Beobachtung wurde jetzt noch 20 Minuten fortgeführt, es trat jedoch keine weitere Änderung mehr ein, und auch am nächsten Morgen war das Bild unverändert.

Gewiß wird man schon auf Grund der geschilderten und skizzierten Phasen den Eindruck nicht von der Hand weisen können, daß es sich um ein eigenartiges, sehr lebenszähes Lebewesen handelt; ob das Erscheinen der eigenartigen groben Granulationen am Schlusse der Beobachtung (Fig. 278,29—32) mit einem Sporulationsvorgang oder mit degenerativen Prozessen im Parasiten zusammenhängt, woran man ja gewiß wird denken müssen, wage ich nicht zu entscheiden. Das plötzliche Sistieren der Bewegungen könnte sowohl auf den einen wie den anderen Vorgang hinweisen.

Während die beiden bisher beschriebenen Beobachtungen bei Abbe'scher Beleuchtung und enger Blende vorgenommen wurden, verwendete ich für eine Reihe weiterer analoger Untersuchungen nur eine enge Cylinderblende. Die Skizzen der Figur 279,1—18 sind auf diese Weise entstanden. Es fällt sofort auf, daß der Kontur des leukocytären Parasiten hier nicht so gleichmäßig und eben wie in den vorausgehenden beiden Beobachtungen erscheint; die Oberfläche erscheint vielmehr zackig und höckerig und vielfach sieht man zarte, wenn auch nicht lange Fortsätze vom Parasitenleib abstrahlen. Da ich analoge Beobachtungen noch öfter machen konnte, so glaube ich wohl, daß es sich hiebei um einen Ausdruck der für das betreffende Objekt günstigeren Beleuchtung handelt, indem bei dem zu intensiven Lichte der Abbe'schen Beleuchtung einzelne Details an dem zarten Gebilde nicht hervortreten. Es wird ja überhaupt der Gedanke nicht außer acht zu lassen sein, daß am frischen Objekte infolge verschiedener im Parasiten selbst und in der Untersuchungsmethode begründeter und vorläufig noch nicht zu überblickender Verhältnisse nur Teilstücke des Parasiten hervortreten können, und daß gewisse Strukturdetails wahrscheinlich wegen ihrer Feinheit vorläufig nur am gefärbten Präparate sichtbar werden. Eine direkte Vergleichung der im frischen und gefärbten Präparate gesehenen Parasitenformen ist daher ohne weiteres nicht statthaft, immerhin erscheinen mir bei Berücksichtigung des eben gesagten die bei verschiedenen Methoden erhaltenen Bilder im großen und ganzen unter einander vergleichbar. Dabei ist es nicht ohne Belang an dieser Stelle darauf hinzuweisen, daß auch am möglichst frischen Blutpräparate an den Parasitenformen kurze geißelförmige Fortsätze, oder doch Andeutungen derselben gesehen werden können.

Was nun den speziellen in der Figur 279, 1—18 wiedergegebenen Fall anbelangt, so will ich in eine eingehende Beschreibung desselben hier nicht eintreten; er schließt sich in jeder Beziehung innig an die

[1]) Mein Assistent Herr Dr. Kirchmayr, der mich bei diesen schwierigen und langwierigen Beobachtungen vielfach unterstützte, meinte, es mache den Eindruck als ob der Parasit seit dem genannten Zeitpunkte „vom Schlage getroffen" sei.

Digitized by Google

beiden vorausgehenden Fälle (Fig. 277 und 278) an, und die dabei ablaufenden Erscheinungen können, wie ich glaube, direkt aus den zugehörigen Skizzen (Fig. 279, 1—18) abgelesen werden. Ich bemerke zur nähern Erläuterung nur, daß die Blutentnahme (vom Kaninchen XXVIII) in diesem Falle um 9.30^h, die Einstellung des betreffenden Leukocyten (Fig. 279, 1) um 10.20^h erfolgte. Hervorhebenswert erscheint mir in diesem Falle die mehr kompakte Beschaffenheit des Parasiten, die bereits in Figur 279, 9 hervortritt, in den beiden folgenden Figuren aber wieder mehr in den Hintergrund gedrängt, während gerade in diesen beiden Figuren 279, 10 und 11 der Anschein erweckt wird, als ob eine Abtrennung des Parasiten vom Leukocyten erfolgen würde, die aber thatsächlich nicht eingetreten ist. Der Ortswechsel des Leukocyten mit seinem Parasiten vollzog sich auch in diesem Falle in ganz der gleichen Weise, wie das im Vorausgehenden bereits beschrieben wurde, und auch hier konnte die Größe dieses Ortswechsels, der sich zwischen 12.47^h und 3.20^h vollzog, annähernd bestimmt werden.

Die Schlußphasen dieses Falles (Fig. 279, 16—18) verliefen ganz gleichmäßig wie im vorausgegangenen Beispiele (Fig. 278, 29—32). Der Parasit stellte auch hier gegen 4^h nachmittags, nach nahezu sechsstündiger Beobachtung, seine Bewegungen ein und erschien fortab nahezu immobil. Dabei traten um 4.10^h drei gröbere Granula im Parasitenleibe hervor, die bis 5.20^h stark an Zahl zunahmen. Bis 7.40^h abends (Fig. 279, 18) hatte sich der Parasit zu einem recht grob granulierten Gebilde zusammengeballt, das sich scharf vom Leukocytenleibe unterscheiden ließ. Eine weitere Änderung der Form und Beschaffenheit trat bis 8.20^h nicht mehr ein, worauf die Beobachtung abgebrochen wurde. Eine Entscheidung darüber, ob hiebei ein Sporulationsvorgang vorliegt, erscheint mir nicht möglich, wenn auch die schließliche morulaähnliche Form des Parasiten zu Gunsten dieser Auffassung herangezogen werden könnte. Die Annahme aber, daß auch in diesem Falle eine Granulierung infolge degenerativer Prozesse im Parasiten vorliegt, ist nicht auszuschließen, zumal ich weder in dem hier beschriebenen, noch auch in anderen Fällen jemals eine Loslösung der gebildeten Granula vom Parasiten beobachten konnte.

Man wird aber andrerseits auch berücksichtigen müssen, daß die Bewegungserscheinungen und Strukturänderungen, die an dem Parasiten unter den geschilderten Versuchsbedingungen auftreten und beschrieben wurden, doch kein vollständiges Spiegelbild dessen sein müssen, was sich im unverdünnten und cirkulierenden Blute des infizierten Kaninchens abspielt, ein Umstand, der bei Vergleichung der Parasitenformen, wie sie hier vom frischen und vom fixierten Blute beschrieben wurden, gewiß wird beachtet werden müssen. Des Weiteren liegt es gewiß nahe, daß die Bewegungserscheinungen und Strukturveränderungen des Parasiten am geheizten Objekttische möglicherweise rascher und vielleicht auch andersartig ablaufen, eine Frage, der ich aus den früher bereits erörterten Gründen noch nicht nähergetreten bin.

Die vorliegenden Untersuchungen am möglichst frischen nicht fixierten Blute verfolgten ja überhaupt nur den Zweck, Anhaltspunkte dafür zu gewinnen, ob die im fixierten Blute der infizierten Kaninchen konstatierten Gebilde, als Lebewesen aufgefaßt werden können oder nicht. Ich bin der Meinung, daß derartige Anhaltspunkte jedenfalls gewonnen wurden, und daß sie eine wesentliche Stütze der Annahme erbracht haben, daß bei den infizierten Kaninchen zahlreiche Leukocyten

Digitized by Google

und zwar vorwiegend mononukleäre Formen derselben mit parasitären wahrscheinlich den Sporozoën angehörigen Gebilden behaftet sind.

An dieser Stelle sei noch hervorgehoben, daß ich ganz analoge Kontrolluntersuchungen am Blute normaler Kaninchen und auch solcher vornahm, denen ein entsprechend hergestellter Zellsaft von normaler Kaninchenmilz oder -Lymphdrüsen einmal oder mehrmals in die Blutbahn injiziert worden war, daß ich aber unter diesen Verhältnissen niemals die im vorausgehenden geschilderten Bildungen an den Leukocyten konstatieren konnte. Des Weiteren möchte ich an dieser Stelle noch Nachdruck darauf legen, was ja auch bereits aus dem Studium des fixierten Objektes hervorging, daß beim infizierten Kaninchen die parasitären Bildungen vielfach den Leukocyten nur von außen anhaften und nicht in dieselben in der Weise eingelagert gefunden werden, wie das auf Grund der morphologischen Untersuchungen beim myelämischen Menschen vielfach der Fall zu sein scheint. Es ist das eine Differenz, die gewiß nicht prinzipieller Natur ist, die aber doch jedenfalls bei der Beurteilung der Differenzen zwischen der Myelämie des Menschen und der bei Kaninchen durch entsprechende Übertragungsversuche hervorgerufenen Infektionskrankheit zu berücksichtigen sein wird, und möglicherweise auch den Schlüssel dafür enthält, weshalb im frischen Blute der infizierten Kaninchen die Parasiten besser und leichter zu sehen sind als bei der Myelämie des Menschen.

e) Die Veränderungen der Menge und Beschaffenheit der Leukocyten und Erythrocyten bei den infizierten Kaninchen. Kontrollversuche.

Bei der großen Bedeutung, welche der Leukocytenvermehrung und der Leukocytenbeschaffenheit bei der Leukämie des Menschen als Krankheitserscheinung zukommt, mußte diesem Punkte auch bei den leukämisch infizierten Kaninchen ein besonderes Augenmerk zugewendet werden. Nächst dem Parasitennachweise im Blute der infizierten Tiere nimmt wohl die Frage nach der Veränderung von Menge und Beschaffenheit der Leukocyten im Blute der infizierten Tiere das wesentlichste Interesse für sich in Anspruch. In dieser Beziehung haben nun die Beobachtungen an den Kaninchen folgendes ergeben:

Die Beurteilung der Verhältnisse am leukämisch infizierten Tiere kann natürlich nur unter steter Berücksichtigung der beim normalen Tiere, eventuell durch Vergleichung derselben mit den bei leukocytotischen Tieren ablaufenden Erscheinungen erfolgen. In dieser Beziehung haben mir meine langjährigen Untersuchungen über diesen Gegenstand gerade am Kaninchen eine genügende Vertrautheit mit diesen Verhältnissen verschafft; ich habe trotzdem aber nicht verabsäumt, mich auch in dieser Beziehung durch erneuerte Beobachtungen an normalen und leukocytotischen Kaninchen vor Irrungen zu bewahren, was um so notwendiger erscheint, als ja gerade die Mengenverhältnisse der Leukocyten schon unter normalen oder annähernd normalen Bedingungen recht beträchtlichen Schwankungen unterliegen können. Im allgemeinen dürfen wohl am ungefesselten und gut gefütterten, unter guten äußeren Bedingungen gehaltenen Kaninchen (Maisfütterung) Werte von 8—12000 Leukocyten im cmm als normal bezeichnet werden, was darüber oder darunter liegt, entfernt sich jedenfalls mehr oder weniger vom Normalwerte. Wird die Zählung stets zu einer bestimmten Tageszeit, und die Fütterung der Tiere gleichfalls regelmäßig vorgenommen, so kann man

Digitized by Google

den allerdings beim Kaninchen nicht sehr hochgradigen Einfluß der Verdauung auf die Leukocytenmenge ausschließen, oder man vermag ihn doch entsprechend in Rechnung zu ziehen. Ich verfuhr bei den Leukocytenzählungen der infizierten Kaninchen in der Weise, daß die Tiere unmittelbar vor der Infektion aus der Ohrvene einmal oder auch während mehrerer Tage vorher gezählt wurden, und dann nach der Infektion die Zählung stets in den Morgenstunden erfolgte, während die Fütterung der Tiere nur einmal täglich, gleichfalls in den Morgenstunden, vor sich ging. Da nun die Tiere während der Krankheit doch meistens eine nur gelegentlich gestörte Fresslust zeigten, so verzehrten sie ihren Futtervorrat meistens bald nach der Verabreichung, und es konnte auf diese Weise die Zählung zu der angegebenen Zeit ausgeführt werden, wo ein Einfluß der Verdauung auf die Leukocytenmenge gewiß noch auszuschließen war. Im übrigen wurde jedes einzelne infizierte Tier separat in einem geräumigen Käfig unter möglichst günstigen Bedingungen innerhalb der Institutsräumlichkeiten selbst gehalten.

Die Bestimmung der Kernbeschaffenheit der Leukocyten geschah direkt bei der Zählung derselben in der Essigsäuremischung; die Methode reicht für die Erlangung brauchbarer Vergleichswerte vollständig aus; in zahlreichen Fällen (vgl. die folgenden Tabellen) wurden übrigens die Kernformen auch an gefärbten Trockenpräparaten bestimmt und gezählt. Beide Methoden ergaben gut übereinstimmende Vergleichswerte.

Was nun die Leukocytenverhältnisse bei den von mir untersuchten Normalkaninchen anbelangt, so kann ich hier auf das bei einer andern Gelegenheit[1]) hierüber Mitgeteilte verweisen. Die Menge der einkernigen Leukocyten hielt sich in der Regel bis zu 30 und 40 %, konnte aber auch bis über 50 % bei einzelnen Tieren betragen; ich habe den Eindruck gewonnen, daß bei Kaninchen unter dem Einflusse der Verdauung die Menge der einkernigen, kleineren und größeren Lymphocyten im Blute zunimmt; da nun Kaninchen, auch bei Trockenfütterung, ständig einen gefüllten Magen haben, so ist die verhältnismäßig hohe Zahl der einkernigen Leukocyten im Blute wahrscheinlich auf diesen Umstand zurückzuführen, und die nicht unbeträchtlichen Schwankungen, die man bei den Tieren in den Mengenverhältnissen dieser Elemente vorfindet, hängen wahrscheinlich mit den geschilderten Verhältnissen zusammen.

Was nun die spezifischen Granulationen nach Ehrlich bei den Normalkaninchen anbelangt, so zeigen die einkernigen, kleineren und größeren Leukocyten des Blutes bei Färbungen in Triacidlösungen mit gleichzeitiger oder nachträglicher Kernfärbung in der früher angegebenen Weise ein mehr oder weniger deutliches basophiles Protoplasma, in welchem gelegentlich auch distinkte basophile Granula zu unterscheiden sind. In den sogenannten Übergangsformen (Ehrlich[2]), habe ich auch beim normalen Kaninchen zwar nicht regelmäßig aber doch ab und zu schwache neutrophile Granula auftreten sehen, was Ehrlich auch für das Blut des Menschen angiebt. Vielfach aber zeigt das Protoplasma derartiger Übergangsformen, in denen es auch zu echten Kernabschnürungen kommen kann, gar keine Granulationen und erscheint farblos und homogen. Die Menge dieser Übergangsformen, die füglich auch als granulafreie gelapptkernige Leukocyten bezeichnet werden könnten, schwankt beim normalen Kaninchen zwischen 0,2—2 %. Bezüglich der mehrkernigen amphophilen (acidophil und neutrophil) Leukocyten, sowie der selten vorkommenden

[1]) Physiol. u. Pathol. des Blutes etc. Jena, Fischer 1892. S. 8 und 86 f.
[2]) Die Anämie etc. l. c. S. 49.

Digitized by Google

echten eosinophilen und basophilen (Mastzellen) Leukocyten habe ich zu dem hierüber bereits Bekannten nichts weiteres zu bemerken.

Was nun die Leukocytenveränderungen bei leukocytotischen Kaninchen anbelangt, so muß ich bemerken, daß es sich in den von mir zum Vergleiche herangezogenen Formen von Leukocytose um die sogenannte polynukleäre neutrophile, die beim Kaninchen als die polynukleäre amphophile Leukocytose bezeichnet werden muß, handelte; eine andere Form der Leukocytose habe ich beim Kaninchen niemals beobachtet, und es ist mir auch nicht bekannt, daß von anderer Seite eine andere Form der Leukocytose (eosinophile Leukocytose, Mastzellenleukocytose, Lymphocytose nach Ehrlich) beim Kaninchen beobachtet worden wäre.

Alle Methoden, die zur Erzielung einer Leukocytose beim Kaninchen herangezogen worden waren, sowohl die Injektion filtrierter Typhusbouillon, als auch die Injektion von Milz- und Lymphdrüsenzellsaft normaler Kaninchen (nach dem bereits erwähnten Vorgange von Goldscheider und Jacob) riefen ebenso wie die in meinen früheren Versuchen [1]) benützten Methoden eine vorübergehende Form der polynukleären amphophilen Leukocytose hervor; die durch den genannten Zellsaft normaler Tiere verursachte Leukocytose hielt im allgemeinen länger an, manchmal 2—3 Tage, was ja auch von Goldscheider und Jacob angeführt wird, als die durch Typhusbouillon und den andern Methoden bedingte, die nahezu regelmäßig nach 10—20 Stunden wieder abgelaufen waren. Die erwähnten Formen verschwinden stets spontan wieder und treten ohne neuen Eingriff spontan nicht wieder auf, was festzuhalten ist.

Bezüglich der Leukocytenverhältnisse dieser Formen der Leukocytose ist zu bemerken, daß die Menge der einkernigen Leukocyten selten 30—40 % überstieg, in der Regel jedoch sich unter diesen Werten hielt; ja ich habe eine ganze Reihe von Kaninchen beobachtet, namentlich nach der Typhusbouilloninjektion, bei denen die Menge der einkernigen Leukocyten nicht höher als mit 8—15 % bestimmt wurde, während die Zahl der Gesamtleukocyten über 100000 im ccm betrug; auch diese Verhältnisse müssen den leukämisch infizierten Kaninchen gegenüber betont werden.

Bei der Untersuchung der spezifischen Leukocytengranulationen bei leukocytotischen Kaninchen wurden nicht sehr wesentliche Abweichungen von der Norm beobachtet. Der Hauptsache nach zeigten nur die polynukleären amphophilen Leukocyten in der Regel eine nicht unbeträchtliche percentuale und absolute Zunahme, zu welcher sich bei einzelnen Tieren auch noch eine unbeträchtliche und oft gar nicht vorhandene Vermehrung der sogenannten Übergangsformen hinzugesellte (bis zu 3 %); doch lag hierbei eine konstante Erscheinung nicht vor, indem bei einzelnen leukocytotischen Kaninchen Normalwerte dieser Elemente vorhanden waren, bei einzelnen, namentlich bei jenen mit einem auffallend niedrigen Werte an mononukleären Elementen, diese Elemente ganz fehlen konnten. In der zugehörigen Tabelle (S. 207) findet sich eine Reihe von Belegen für das eben Erörterte. Die verschiedenen Leukocytengranula zeigten der Norm gegenüber keine bemerkenswerten Differenzen, die eosinophilen und basophilen Granula waren nicht vermehrt, dagegen konnte in wenigen Fällen mit Sicherheit die Gegenwart von mononukleären amphophilen Leukocyten in sehr spärlicher Zahl erhoben werden, Elemente, welche bei Normaltieren im Blute nicht angetroffen werden, da hier alle am-

[1]) Studien z. Physiol. u. Pathol. d. Blutes etc. l. c. S. 24 f.

Digitized by Google

phophilen Leukocyten der Gruppe der polynukleären Elemente angehören. Es stellen aber auch diese mononukleären amphophilen Leukocyten bei leukocytotischen Kaninchen nur sehr seltene Befunde dar. In der betreffenden Tabelle (S. 207) werden auch für diese Verhältnisse einige Beispiele angeführt werden. Nachdem dieses vorausgeschickt wurde, kann nun zur Besprechung der Beobachtungen beim leukämisch infizierten Kaninchen übergegangen werden.

Bei den infizierten Tieren kann als Regel aufgestellt werden, daß bereits 24 Stunden nach der Infektion, früher wurde allerdings daraufhin nicht untersucht, eine deutliche Leukocytenvermehrung im peripheren Blute vorhanden ist, welche in den folgenden Tagen sehr bedeutend zunehmen kann und in der Regel schon 8—14 Tage nach der Infektion zu einem Maximum der Leukocytenwerte Veranlassung giebt. Ich verweise in dieser Beziehung auf die Krankengeschichten der Kaninchen V, VI, XII, XVI, XIX, XXII, XXV, XXVII, Werte von 40000 bis 80000 im cmm gehören dann in diesen Fällen zur Regel. Dabei ist wohl zu beachten, daß bei den Tieren kein Fieber besteht, das höchstens nur im nächsten Anschluß an die Infektion durch 1—2 Tage beobachtet wurde, im weiteren Verlaufe aber ganz fehlt. Wenn längere Zeit nach der Infektion Fieberbewegungen beim Kaninchen sich bemerkbar machen, so giebt das bereits Veranlassung, an Komplikationen mit anderen fieberhaften Prozessen zu denken.

Ich muß ferner hervorheben, daß ich in keinem Falle, bei welchem darauf geachtet wurde, der Leukocytenvermehrung eine Leukocytenverminderung (Leukolyse oder Leukopenie) vorausgehen sah, während gerade diese Erscheinung bei den untersuchten Formen der Leukocytose sich mit großer Konstanz einstellte, womit bereits auf eine Differenz der Leukocytenzunahme bei den leukocytotischen und den leukämisch infizierten Kaninchen hingewiesen wird.

Diese intensive Leukocytenzunahme bei den leukämisch infizierten Kaninchen kommt aber nicht in allen Fällen zur Beobachtung, bei manchen Tieren erreicht sie nur geringere Werte, und bei zahlreichen Tieren zeigen sich starke Schwankungen der Leukocytenmenge, die zwar meistens über der Norm erhöht ist, sich zwischen 15—30000 im cmm hält und dazwischen auch ein gelegentliches, selbst einige Zeit anhaltendes Herabsinken auf Normalwerte darbieten kann, worauf dann neuerdings Steigerungen und Schwankungen der Leukocytenzahlen sich spontan einstellen. Nur selten blieb die Leukocytenvermehrung im Anschlusse an die Injektion überhaupt aus und trat erst im spätern Verlaufe der Erkrankung spontan auf (X). Bei einzelnen Tieren traten ohne jede Veranlassung ganz unvermutet mächtige Leukocytensteigerungen nach einer Periode vorausgegangener geringerer Leukocytenzunahme oder selbst nach vorausgehenden Normalwerten ein (Kaninchen V, VI, VII, VIII, XII, XIV, XVIII), vielfach machte sich auch eine terminale Zunahme der Leukocytenmenge längere oder kürzere Zeit vor dem letalen Ausgange bemerkbar (Kaninchen V, X, XV, XVIII, XXII, XXV, XXVII). Im großen und ganzen darf wohl gesagt werden, daß nach der einmaligen Injektion leukämischen Materiales vom Menschen oder vom infizierten Tiere beim Kaninchen eine wochen- und monatelang anhaltende Leukocytenzunahme mit wechselnder Intensität im Blute zustande kommt, die solange bestehen bleibt, als das Tier überhaupt am Leben ist, die aber großen Schwankungen unterworfen ist und auch durch vorübergehende, durch kürzere oder längere Zeit dauernde Normalwerte unterbrochen sein kann. Während der

Digitized by Google

ganzen Lebensdauer der infizierten Kaninchen besteht (abgesehen von den erwähnten Ausnahmen) nach dem Abklingen eines in der Regel primär (8—14 Tage nach der Infektion) erreichten Leukocytenmaximum eine Labilität des Leukocytengehaltes, die sich ohne erkennbare äußere Veranlassung in grossen Schwankungen der Leukocytenzahlen bei in der Regel mehr oder weniger dauernd erhöhten Mittelwerten ihrer Menge kundgiebt.

Vergleicht man mit diesen Befunden die Leukocytenverhältnisse bei leukocytotischen Kaninchen, auf deren nähere Wiedergabe ich hier nicht eingehe, weil ich zu dem hierüber bei einer anderen Gelegenheit [1]) und zu dem von Goldschneider und Jacob [2]) hierüber bereits Mitgeteilten nichts neues hinzuzufügen habe, so springt sofort eine grosse Differenz in die Augen, die nicht nur in den quantitiven Leukocytenwerten sondern vornehmlich in dem Umstande gelegen ist, daß die Leukocytenvermehrung bei der Leukocytose nur eine vorübergehende, nach einigen Tagen abgelaufene Erscheinung darstellt, die ohne einen erneuerten Eingriff sich nicht wiederholt, während die Leukocytenvermehrung bei den leukämisch infizierten Kaninchen, wenn sie auch große Schwankungen ihrer Werte darbietet, doch eine dauernde, oder besser gesagt, eine immer wieder ohne jeden weiteren Eingriff sich erneuernde Erscheinung darstellt. Damit wird bereits auf eine nahe Beziehung dieses Befundes zu der dauernden Vermehrung der Leukocyten bei der Leukämie des Menschen hingewiesen.

Aber auch mit Beziehung auf die verschiedenen Leukocytenformen selbst ergiebt sich eine wesentliche Differenz zwischen den leukocytotischen und den leukämischen Kaninchen. Bei der Leukocytose des Kaninchens handelt es sich, wie bereits erwähnt wurde, um die polynukleäre amphophile Form, wobei im Blute die mononukleären Elemente Werte von 30—40 % nicht übersteigen, vielfach aber nur 8—15 % betragen, wobei mithin die polynukleären amphophilen (neutrophilen) Leukocyten an Menge überwiegen. In diesem Sinne liegt nun bei den leukämisch infizierten Kaninchen eine einfache Leukocytose nicht vor, vielmehr findet sich hier nahezu regelmäßig ein beträchtliches Überwiegen der mononukleären Leukocyten im Blute, die oft bis auf Werte von 40—80 % anwachsen können, wodurch, wie ich glaube, ein sehr auffälliger Unterschied gegenüber der polynukleären Leukocytose gegeben erscheint. Man könnte bei den leukämisch infizierten Kaninchen in einzelnen Fällen geradezu von einer Lymphocytose im Sinne Ehrlichs [3]) sprechen, wenn diese Form der Leukocytenvermehrung für Tier und Mensch bereits besser gekannt wäre, und wenn nicht bei den infizierten Kaninchen doch auch gar nicht so selten größere Werte der polynukleären Elemente im Blute auftreten würden. Dagegen erinnert dieser Befund bei den leukämisch infizierten Kaninchen an die analoge Beobachtung bei der Myelämie des Menschen, bei der ja gleichfalls im Blute gelegentlich zahlreiche mononukleäre Elemente [4]) auftreten, so daß geradezu ein Überwiegen dieser Zellen besteht, während sie zu andern Zeiten an Menge wieder abnehmen und dadurch zu einem Anwachsen der polynukleären Leu-

[1]) Physiol. u. Pathol. d. Blutes etc. l. c. S. 38 f.
[2]) l. c.
[3]) Die Anämie l. c. S. 67 f.
[4]) Vgl. Löwit, Sitzungsber. d. Kais. Akademie der Wissensch. zu Wien. Math. naturwiss. Klasse. III. Abt. Bd. 92. 1885. S. 107 f.

Digitized by Google

kocyten im Blutbilde Veranlassung geben. Ich hatte früher bereits bei der genaueren Erörterung der Blutbefunde des längere Zeit eingehend auch auf diese Verhältnisse untersuchten Falles von Myelämie bei dem Kranken Delago (Kapitel VIII) auf einen diesbezüglichen Wechsel der Leukocytenverhältnisse hinweisen können. Daß bei den leukämisch infizierten Kaninchen auch Perioden vorkommen, während welcher sowohl die Leukocytenmenge als die Leukocytenbeschaffenheit von den normalen Verhältnissen nicht abweicht, ist bereits betont worden.

Man wird also, nach meiner Auffassung, die Leukocytenvermehrung bei den leukämisch infizierten Kaninchen nicht als eine einfache lang dauernde Leukocytose in dem bisher gebräuchlichen Sinne des Wortes bezeichnen können, denn beide Arten der Leukocytenvermehrung sind wesentlich von einander verschieden, schon durch die Dauer des Prozesses, aber auch durch die dabei hauptsächlich in Betracht kommenden Leukocytenformen und vornehmlich durch die Art der Entstehung und den Ablauf der beiden Prozesse. Ich habe diese Differenzen der Leukocytenvermehrung bereits in meinem Karlsbader Referate [1]) näher ausgeführt, und begnüge mich zunächst darauf nur hinzuweisen. Die Beziehung der beiden Prozesse zu einander wird wohl am besten dadurch erläutert, daß bei der Leukämie des Menschen eine echte Leukocytose mit unterlaufen kann, wenn entzündliche Prozesse (Erysipel) oder sonstige mit Leukocytose einhergehende Erkrankungen sich zur Leukämie hinzugesellen (Sepsis); in der Litteratur liegen zahlreiche solche Beobachtungen vor und Ehrlich [2]) weist auf dieselben und die dabei eintretenden Veränderungen des leukämischen Blutbildes gleichfalls hin. Auch bei den leukämisch infizierten Kaninchen kann das charakteristische eben beschriebene Blutbild durch das Einbrechen einer echten Leukocytose entsprechend verändert werden, und ich verweise diesbezüglich auf das Kaninchen XX, bei welchem in der letzten Woche vor dem Tode, wahrscheinlich infolge der hochgradigen bei der Sektion konstatierten Lungentuberkulose, das Blutbild der Leukocytose mit dem charakteristischen Überwiegen der polynukleären Leukocyten bestand. Daß bei den infizierten Kaninchen septische Prozesse an den beschriebenen Leukocytenveränderungen nicht beteiligt sind, geht schon aus den betreffenden Krankengeschichten hervor, soll aber hier nochmals betont werden.

Ich habe weiterhin auch der Leukocytenbeschaffenheit bei den leukämisch infizierten Kaninchen ein großes Augenmerk zugewendet, und dies um so mehr, als ja bekanntlich das Blutbild bei der Myelämie des Menschen durch das Auftreten abnormer Leukocytenformen in ganz hervorragendem Grade charakterisiert wird. In dieser Beziehung sind hervorzuheben 1. die abnorm großen Leukocyten, die von Hayem [3]) und Gilbert [4]) ganz passend als hypertrophische Leukocyten bezeichnet werden; ein Teil derselben fällt unter die Gruppe der Ehrlich'schen Übergangsformen, ein anderer Teil unter die sofort zu erwähnenden mononukleären neutrophilen Markzellen Ehrlichs und stellt abnorm große Exemplare derselben vor. 2. die Ehrlich schen „Markzellen" Kat' exochen, mononukleäre neutrophile Leukocyten, die normalerweise im Blute nicht enthalten sind, bei der Myelämie aber, wahrscheinlich als Zeichen der Kochenmarkserkrankung in großer Menge in das periphere

[1]) Verhandlungen des XVII. Kongr. f. innere Mediz. Wiesbaden 1899.
[2]) Die Anämie l. c. S. 118 f.
[3]) Du sang et de ses altérations anatomiques Paris. Masson 1889.
[4]) Pathologie du saug. Paris, Masson 1892. T. II. pg. 457 s.

Digitized by Google

Blut übertreten. Auf die nähern Verhältnisse dieser „Markzellen“ soll hier nicht eingegangen werden. Außerdem werden von Ehrlich als abnorme Leukocytenformen bei Myelämie noch angeführt einkernige eosinophile und Zwergformen von Leukocyten, denen beiden aber, wie auch noch andern Formen, eine geringere Bedeutung zukommt; endlich wäre hier noch zu erwähnen die absolute Vermehrung der Mastzellen im myelämischen Blute.

Bei den leukämisch infizierten Kaninchen treten nun analoge Veränderungen der Leukocytenbeschaffenheit ein, die mit jenen bei Myelämie des Menschen in Parallele gebracht werden können. Am deutlichsten tritt dies hervor für die abnorm großen, sogenannten hypertrophischen Formen, für welche ich in den Figuren 245—249 einige Beispiele abgebildet habe. Es sind das gerade jene Zellen, an denen man sehr häufig hochgradige Zeichen der Kern- und Zelldegeneration nachweisen kann, wie sie ja auch beim Menschen vorkommen und mehrfach bereits beschrieben sind, Degenerationen, die sich in Form von Vakuolisierung und Hyalisierung des Zellprotoplasma, Lochbildung, Hyper- und Hypochromatose im Kerninnern kundgeben, ja gelegentlich zu mehr weniger vollständigem Kernschwund führen können. Bezüglich der Kernform dieser vergrößerten Leukocyten, wie sie an Trockenpräparaten hervortritt, ist zu bemerken, daß man von großen, meistens schwach färbbaren, streng runden Kernen (mononukleär) zu gelappten und mehr weniger durchschnürten Kernformen alle Übergänge auffinden kann. Die Granulierung des Zellprotoplasmas ist entweder leicht basophil, oder manchmal auch deutlich neutrophil, in vielen Fällen ist eine deutliche Granulierung überhaupt nicht wahrnehmbar, sie erscheinen dann völlig homogen. Diese Zellen stehen wohl zweifellos zu den früher erwähnten „Übergangsformen“, wie sie auch im Blute normaler und leukocytotischer Kaninchen vorkommen, in näherer Beziehung, allein sie sind bei den leukämisch infizierten Kaninchen weit zahlreicher und vielfach auch weit größer; ich will sie daher im folgenden als hypertrophische Übergangsformen bezeichnen. Während bei normalen und leukocytotischen Kaninchen 0,4—3,8% (Maximum) der Übergangsformen im peripheren Blute gezählt wurden, fanden sich bei den leukämisch infizierten Kaninchen in einzelnen Fällen bis zu 30% und mehr der Übergangsformen, sie waren in den meisten daraufhin untersuchten Fällen jedenfalls vermehrt, es scheinen aber diese Formen bei längerem Bestande der Krankheit zeitweise aus dem Blute wieder verschwinden (vgl. die beifolgende Tabelle Kaninchen VIII u. XVI), oder auf die Normalwerte herabsinken zu können. Ich kann mich der Vermutung nicht entschlagen, daß das vermehrte Auftreten dieser Formen mit der parasitären Thätigkeit der Hämamöben in Verbindung zu bringen ist, und daß wir gerade in der abnormen Größe dieser Zellen, in den degenerativen Veränderungen derselben einen Ausdruck des leukocytären Parasitismus, vielleicht auch von spezifischen Giftwirkungen der Parasiten zu erblicken haben, zumal ja die einkernigen Leukocyten beim Menschen und beim Tiere die eigentlichen Wirtszellen des Parasiten darstellen. Diese Vermutung schließt aber nicht aus, daß diese oder ihnen nahe verwandte Leukocytenformen auch unter physiologischen Verhältnissen, dann aber in geringerer Menge bei dem natürlichen Untergange gewisser leukocytärer Elemente entstehen können. Gewisse Formen der hypertrophischen Leukocyten aus dem myelämischen Blute des Menschen und die hypertrophischen Übergangsformen aus

Digitized by Google

dem Blute der leukämisch infizierten Kaninchen sind daher höchstwahrscheinlich in Parallele zu bringen und auf gleiche Entstehungsbedingungen zurückzuführen.

Was nun die einkernigen neutrophilen „Markzellen“ Ehrlichs im myelämischen Blute des Menschen anbelangt, so ist deren Bedeutung für den myelämischen Prozeß gewiß eine sehr große, als eine spezifische kann sie aber, worauf ich im Vorausgehenden ja bereits hingewiesen habe, nicht angesprochen werden, da diese Zellen allerdings in weit geringerer Menge auch bei andern Prozessen im Blute angetroffen werden. Bei den leukämisch infizierten Kaninchen finden sich in einzelnen Fällen die ihnen entsprechenden Formen der einkernigen amphophilen Leukocyten gleichfalls im peripheren Blute, aber nicht in sehr großen Mengen (Maximum 4%), während sie im Blute normaler Kaninchen, ganz fehlen, bei leukocytotischen Kaninchen aber gelegentlich in geringerer Anzahl vorhanden sein können (0,1—1%). Spezifische Bedeutung kommt diesen einkernigen amphophilen Leukocyten daher auch für die leukämisch infizierten Kaninchen nicht zu; hält man nach Ehrlich an der Annahme fest, daß sie aus dem Knochenmarke stammen, so kann ihr wenn auch spärliches Auftreten bei der Leukocytose der Kaninchen in Übereinstimmung mit den Angaben von Ehrlich[1]) und Muir[2]) als ein Ausdruck erhöhter funktioneller Thätigkeit dieses Organes bei der gesteigerten Neubildung leukocytärer Elemente, und ihr etwas reichlicheres Auftreten im Blute der leukämisch infizierten Kaninchen in analoger Weise angesprochen werden, indem hier wahrscheinlich teils durch den Reiz des im Knochenmarke angesiedelten Parasiten (vgl. den folgenden Abschnitt), teils durch den reichlichen Untergang und die degenerativen Veränderungen der infizierten Leukocyten im peripheren Blute zu einer Ausschwemmung sogenannter Knochenmarkselemente Veranlassung gegeben wird. Der weitere Umstand, daß diese mononukleären amphophilen Leukocyten beim infizierten Kaninchen doch recht spärlich und nicht konstant, die ihnen entsprechenden Elemente bei der Myelämie des Menschen aber konstant und in weit größerer Menge im Blute erscheinen, könnte damit im Zusammenhange stehen, daß die Ansiedelung des Parasiten in den blutzellenbildenden Organen des Kaninchens nicht in so intensivem Grade wie beim Menschen erfolgt (vgl. den folgenden Abschnitt), und der ganze Krankheitsprozeß beim Kaninchen quantitativ schwächer als beim Menschen verläuft.

Über die Frage, in welchen Stadien der Erkrankung beim infizierten Kaninchen zuerst die beschriebenen Veränderungen der Leukocytenbeschaffenheit im Blutbilde auftreten, habe ich genauere Erfahrungen noch nicht gesammelt, verweise aber auf die Zählungen bei Kaninchen XXV und XXVI (vgl. die beifolgende Tabelle S. 208 und die zugehörigen Krankengeschichten), welche auf ein frühzeitiges Erscheinen dieser Veränderungen hinzuweisen scheinen.

Bezüglich der Mastzellen und der eosinophilen Leukocyten bei den infizierten Kaninchen kann ich mich kurz fassen. Die letztern, die sich im Triacidgemisch aurantiophil erweisen, und schon durch das große Korn ihrer Granulierung auffallen, fand ich niemals vermehrt, dagegen wurden in einzelnen Fällen einkernige eosinophile Leukocyten konstatiert, die ich im Blute normaler Kaninchen vermißte, und die möglicherweise mit den einkernigen amphophilen Leukocyten bezüg-

1) Die Anämie etc. l. c. S. 71 f.
2) The nature and signification of Leucocytosis. British medical Journ. 1898. 3. Sept.

Digitized by Google

lich ihrer Auffassung in Parallele zu bringen sind. Was nun die Mastzellen anbelangt, so war ihre Menge bei den infizierten Kaninchen jedenfalls vermehrt, ob man nun die parasitenführenden Leukocyten, die gleichzeitig γ Granulationen führten, dieser Gruppe von Zellen zurechnet, oder ob man das nicht thut. Ich habe aber auf eine gesonderte Zählung dieser Elemente nicht eingehen zu sollen geglaubt.

Die roten Blutkörperchen nahmen bei den infizierten Kaninchen während der Krankheit ständig ab, und erreichten allmählich verhältnismäßig recht niedrige Werte, wie ja auch die Erythrocytenverminderung bei der Leukämie des Menschen mit zu den konstanten Erscheinungen gehört. In fortlaufenden Zählungen wurde diese Abnahme bei den Kaninchen jedoch nicht geprüft, in den früher mitgeteilten Krankengeschichten sind jedoch ab und zu diesbezügliche Zahlenangaben angeführt. Auf eine Deutung des Befundes möchte ich des Genaueren hier nicht eingehen, am wahrscheinlichsten ist es wohl, an einen mehr oder minder intensiven Erythrocytenzerfall vielleicht durch eine spezifische Giftwirkung des Parasiten zu denken, zumal in den blutzellenbildenden Organen der erkrankten Tiere regelmäßig hochgradige Zeichen dieses Zerfalles konstatiert werden konnten (vgl. den folgenden Abschnitt). Kernhaltige rote Blutkörperchen wurden bei den infizierten Kaninchen im strömenden Blute häufig gefunden.

Durch die vorliegenden Beobachtungen glaube ich weitere Beziehungen zwischen den Krankheitserscheinungen beim leukämisch infizierten Kaninchen und bei der Myelämie des Menschen wahrscheinlich gemacht zu haben.

f) Die blutzellenbildenden Organe bei den infizierten Kaninchen.

Klinisch und pathologisch-anatomisch gehören die schon makroskopisch an der mehr minder beträchtlichen Volumszunahme kenntlichen Veränderungen der blutzellenbildenden Organe zu den wichtigsten Erscheinungen der Myelämie des Menschen. Der reichliche Hämamöbennachweis in dem durch Punktion am Lebenden gewonnenen Milzsafte sowie in den blutzellenbildenden Organen der Leiche in Form der sogenannten „grünen Körper“ ist bereits früher eingehend erörtert worden. Es mußte nun auch den blutzellenbildenden Organen der leukämisch infizierten Kaninchen ein entsprechendes Augenmerk zugewendet werden.

Eine makroskopisch schon nachweisbare Volumszunahme derselben, die den hochgradigen Veränderungen wie sie beim myelämischen Menschen vorkommen, an die Seite gestellt werden konnte, war in keinem Falle bei den Kaninchen vorhanden, dagegen waren Volumszunahmen geringern aber doch deutlichen Grades namentlich in der Milz bei zahlreichen Kaninchen (IV, VI, VII, VIII, X, XII, XIV, XV, XVII, XIX, XX, XXV) schon äußerlich kenntlich; sondert man hier auch die vier letzten Kaninchen wegen der gleichzeitigen tuberkulösen Infektion ab, so bleibt doch immerhin eine Reihe von acht Kaninchen übrig, bei denen die allerdings nicht sehr hochgradige Milzvergrößerung auf keinen andern Prozeß als die leukämische Infektion bezogen werden konnte. Eine sehr auffällige, bei einzelnen Kaninchen beobachtete (V, VIII, XV, XX) und hieher zu rechnende Erscheinung bildet das Auftreten von zahlreichen schon makroskopisch kenntlichen Nebenlymphdrüsen im Mesenterium längs der größern Chylusgefäße, die auch bei der mikroskopischen Untersuchung sich als solche erwiesen; sie wurde nur bei längerer Lebensdauer der infizierten Tiere beobachtet, trat aber nicht bei allen auf. Über die Gründe ihres Erscheinens und Ausbleibens vermag ich nähere An-

Digitized by Google

Tabelle über die verschiedenen Leukocytenformen bei normalen und leukocytotischen Kaninchen.

Tier Nr. und Datum der Blutentnahme	Einkernig kleine Leukocyten	Einkernig große Leukocyten	Mehrkernige amphophile Leukocyten	Einkernige amphophile Leukocyten	Übergangsformen	Eosinophile Leukocyten
Normalkaninchen 21. 1. 97 Lc. = 7374.	35 %	12 %	51 %	—	1 %	1 %
Normalkaninchen 18. 1. 97. Lc. = 8370.	42 %	9 %	48.6 %	—	0.4 %	—
Normalkaninchen 10. 3. 98. Lc. = 8264.	24 %	14 %	62 %	—	—	—
Normalkaninchen 18. 7. 98 Lc. = 9117.	15 %	18 %	64.3 %	—	2 %	0.7 %
Normalkaninchen 10. 1. 98. Lc. = 7340.	39 %	14 %	44.2 %	—	1.8 %	1 %
Typhus-Kaninch. I 14. 11. 94 Lc. = 138679.	10 %	5.6 %	84 %	—	0.4 %	—
Typhus-Kaninch. I 26. 10. 94. Lc. = 112877.	28 %	12 %	58 %	—	2 %	—
Typhuskaninch. II 5. 11. 94. Lc. = 194737.	42 %	8 %	46 %	1 %	3 %	—
Typhus-Kaninch. IV 9. 11. 94. Lc. = 115023.	8 %	4 %	86 %	1 %	1 %	—
Typhus-Kaninch. IV 10. 11. 94. Lc. = 154254.	6.6 %	15 %	78.4 %	—	—	—
Kaninchen I Zellsaftinjektion von einem Normaltier 25. 2. 98. Lc. = 32396.	12 %	15 %	67 %	1.2 %	3.8 %	1 %

Digitized by Google

Tabelle über die verschiedenen Leukocytenformen bei leukämisch infizierten Kaninchen.

Tier Nr. und Datum der Blutentnahme	Einkernig kleine Leukocyten	Einkernig große Leukocyten	Mehrkernige amphophile Leukocyten	Einkernige amphophile Leukocyten	Übergangsformen (hypertrophisch)	Eosinophile Leukocyten
Kaninchen V 15. 3. 98. Lc. = 55793.	39 %	18 %	33 %	—	10 %	—
Kaninchen V 19. 3. 98. Lc. = 27196.	33 %	20 %	38 %	3 %	6 %	—
Kaninchen V 24. 3. 98 Lc. = 40722.	23 %	31 %	38 %	—	8 %	—
Kaninchen VI 26. 3. 98. Lc. = 8780.	53 %	11.1 %	26 %	—	9 %	0.9 % mehrkernig
Kaninchen VII 10. 4. 98. Lc. = 41273.	62 %	9 %	27 %	—	2 %	—
Kaninchen VII 3. 6. 98. Lc. = 26854.	22 %	30 %	41 %	1 %	6 %	—
Kaninchen VII 13. 6. 98. Lc. = 14634.	25 %	25 %	37 %	3.7 %	8 %	1.3 % mehrkernig
Kaninchen VIII 3. 6. 98. Lc. = 12371.	25 %	13 %	62 %	—	—	—
Kaninchen XII 2. 3. 98. Lc. = 34845.	44 %	13 %	38 %	—	4.4 %	0.6 % einkernig
Kaninchen XII 10. 4. 98. Lc. = 38609.	44 %	12 %	29 %	2 %	12 %	1 % mehrkernig
Kaninchen XIV 14. 3. 98. Lc. = 21927.	37 %	5 %	38 %	—	20 %	—
Kaninchen XIV 10. 4. 98. Lc. = 10087.	50 %	7.3 %	35 %	—	7.7 %	—
Kaninchen XV. 14. 3. 98. Lc. = 23195.	20 %	24 %	42 %	—	13.5 %	0.5 % mehrkernig

Digitized by Google

Tabelle über die verschiedenen Leukocytenformen bei leukämisch infizierten Kaninchen.

Tier Nr. und Datum der Blutentnahme	Einkernig kleine Leukocyten	Einkernig große Leukocyten	Mehrkernige amphophile Leukocyten	Einkernige amphophile Leukocyten	Übergangsformen (hypertrophisch)	Eosinophile Leukocyten
Kaninchen XVI 1. 7. 98. Lc. = 47865.	46 %	10 %	42 %	—	2 %	—
Kaninchen XVII 7. 6. 98. Lc. = 38823.	25 %	24 %	36 %	—	15 %	—
Kaninchen XVIII 30. 3. 98. Lc. = 11255.	64 %	10 %	22 %	—	4 %	—
Kaninchen XVIII 31. 3. 98. Lc. = 12018.	38 %	16 %	35 %	—	11 %	—
Kaninchen XVIII 14. 11. 98. Lc. = 70739.	34 %	6 %	24 %	1 %	34 %	1 % mehrkernig
Kaninchen XVIII 24. 11. 98. Lc. = 14378.	18 %	12 %	27 %	3 %	37 %	3 % einkernig
Kaninchen XX 9. 4. 98. Lc. = 27310.	51 %	7 %	27 %	—	15 %	—
Kaninchen XX 26. 11. 98. Leukocytose. Lc. = 22719.	12 %	7 %	81 %	—	—	—
Kaninchen XXII 12. 7. 98. Lc. = 41844.	28 %	34 %	28 %	—	9.2 %	0.8 % mehrkernig
Kaninchen XXV 3. 12. 98 normal Lc. = 7423.	18 %	3 %	77 %	—	2 %	—
Kaninchen XXV 5. 12. 98. Lc. = 18098.	21.3 %	6.5 %	65 %	—	6.5 %	0.7 % mehrkernig
Kaninchen XXV 12. 12. 98. Lc. = 64673.	30 %	10 %	52 %	—	8 %	—
Kaninchen XXVI 1. 1. 99. Lc. = 24739.	58 %	14 %	16 %	—	12 %	—

Die Blutentnahme und die Zählungen in den vorliegenden Tabellen beziehen sich stets auf peripheres einer kleinen Ohrvene entnommenes Blut.

Digitized by Google

gaben nicht zu machen, jedenfalls darf aber das Auftreten der Nebenlymphdrüsen in Zusammenhang gebracht werden mit dem vermehrten intravitalen Leukocytengehalte des Blutes, für welchen in einzelnen Fällen außer den normalerweise vorhandenen blutzellenbildenden Organen auch noch die sogenannten Nebenlymphdrüsen aufzukommen haben dürften, die wohl als neu entstandene lymphatische Apparate anzusprechen sind. Auch der große Saftreichtum (pulpareich) von Milz und Knochenmark und der große Blutgehalt dieser Organe bei zahlreichen Kaninchen müssen hier hervorgehoben werden, während doch namentlich die Milz normaler Kaninchen ein recht trockenes Gewebe besitzt, von dessen Schnittfläche sich nur schwer etwas Pulpa abstreifen läßt.

Was nun den Hämamöbennachweis in den blutzellenbildenden Organen der infizierten Kaninchen anbelangt, so muß vor allem betont werden, daß die für die myelämischen Leichenorgane des Menschen beschriebenen so charakteristischen „grünen Körper“ oder „grünen Zellen“ hier in keinem Falle gefunden wurden, daß dagegen der Nachweis der Hämamöben in ihren charakteristischen Formen, wie sie im peripheren Blute angetroffen werden, nahezu regelmäßig in dem einem oder dem andern blutzellenbildenden Organen gelang; ich verweise diesbezüglich auf die Figuren 262, 263, 265—270. Der Nachweis der charakteristischen mit Fortsätzen versehenen Formen weist, wie bereits erwähnt wurde, sofort darauf hin, daß diese Fortsätze auch unter Bedingungen vorhanden sein können, wo von einem Antrocknen des Bluttropfens an das Deckglas oder von einer sonstigen ähnlichen Schädigung des Präparates nicht die Rede sein kann, daß mithin diese Fortsätze bis zu einem gewissen Grade zu den normalen Erscheinungen des Parasiten, wie sie im Kaninchenorganismus zu Tage treten, gehören. Ich habe diese Verhältnisse bereits im Vorausgehenden erörtert und will auf dieselben hier nicht weiter eingehen.

Der Hämamöbennachweis in den blutzellenbildenden Organen der infizierten Tiere, der auch hier nur bei Alkoholfärbungen gut gelingt, wird durch die Gegenwart derartig charakteristischer Formen, die eine Verwechselung mit andern hier in Betracht kommenden Gebilden nahezu vollständig ausschließen lassen, wesentlich erleichtert. Das ist um so wertvoller, als die Parasiten hier in den meisten Fällen doch recht spärlich zu finden sind; nur in einem Falle (Kaninchen VI) waren sie sehr zahlreich und nahezu in jedem Schnittpräparate der Milz aufzufinden, während sie im Knochenmarke dieses Falles nur spärlich, in den Lymphdrüsen gar nicht konstatierbar waren. Derartige Differenzen der Reichlichkeit des Befundes in den verschiedenen blutzellenbildenden Organen, ferner das Fehlen der Parasiten in einem Organe, während sie in dem andern vorhanden sind, waren bei den meisten Tieren vorhanden; ich vermag über die Ursachen dieser Verschiedenheiten keinerlei Angaben zu machen, und glaube daraus nur den Schluß ziehen zu sollen, auf den übrigens auch bereits die beim Menschen gewonnenen Erfahrungen hinwiesen, daß die hier in Betracht kommenden Parasiten sich sowohl in Milz und Knochenmark als auch in Lymphdrüsen anzusiedeln und zu entwickeln vermögen, wobei aber, wie es scheint, Milz und Knochenmark des Kaninchens, auf Grundlage der Häufigkeit des Nachweises in denselben, doch günstigere Verhältnisse für die Entwickelung des Parasiten darbieten dürften.

Übrigens muß bei dieser Gelegenheit auf einen nicht unwichtigen Umstand hingewiesen werden. Es ist mir bei der Untersuchung der

Digitized by Google

blutzellenbildenden Organe gar nicht so selten begegnet, daß in ganzen Schnittreihen gar keine oder nur sehr spärliche Hämamöben nachgewiesen werden konnten, während sie dann oft noch in einzelnen Schnitten des gleichen Organes bei fortgesetzter Untersuchung desselben in größern Mengen auftraten. Es scheint das darauf hinzuweisen, daß die Parasiten in den Organen sich nur lokal ansiedeln und vermehren. Da es nun nicht möglich war sämtliche Organe der infizierten Tiere in ihrer ganzen Ausdehnung auf Hämamöben zu untersuchen, da vielmehr immer nur eine größere Serienreihe von Schnitten aus verschiedenen Abschnitten des Organes durchmustert wurde, so wird auch den mitgeteilten Befunden über den Hämamöbennachweis in den verschiedenen blutzellenbildenden Organen bei den verschiedenen Tieren nur eine relative Bedeutung zugemessen werden können, und ein etwa erhobener negativer Befund in dieser Beziehung nicht mit absoluter Gewißheit in dem Sinne des vollständigen Fehlens der Hämamöben gedeutet werden dürfen.

Jedenfalls ist aber die Menge der in den blutzellenbildenden Organen beim infizierten Kaninchen nachgewiesenen Hämamöben in der Regel eine verhältnismäßig geringe, und sie muß gewiß, wenn auch eine direkte Vergleichung wegen der verschiedenartigen Verhältnisse nicht möglich ist, wohl auch gegenüber dem in den myelämischen Leichenorganen des Menschen nachgewiesenen Gehalte an Parasiten als geringgradig bezeichnet werden. Weisen nun schon diese Verhältnisse darauf hin, daß die Ansiedelung der Parasiten in den blutzellenbildenden Organen des Kaninchens unter minder günstigen Verhältnissen als beim Menschen vor sich geht, so wird diese Vermutung noch durch weitere Befunde wesentlich bestärkt. Man findet nämlich nahezu an jeder Stelle, wo innerhalb der hämatopoëtischen Organe des Kaninchens Hämamöben nachgewiesen werden, Bilder, welche auf einen Zerfall der Hämamöben hinweisen, der sich entweder mehr als ein granulärer Zerfall der Hämamöbe (Fig. 262 [die beiden Formen links unten] 263, 268, 272, 273), oder als ein mehr klumpiger oder bröckliger Zerfall derselben (Fig. 267, 269, 270, 275) dokumentiert, wobei aber in beiden Fällen noch die ursprüngliche charakteristische Hämamöbenform erhalten oder doch wenigstens angedeutet ist. Vielfach findet man überhaupt nur noch solche dem Aussehen nach zerfallende Formen, während die Exemplare mit dem kompakten, homogenen, undifferenzierten Parasitenleib ganz fehlen können. Manche dieser Zerfallsprodukte haben eine mehr oder weniger kreisrunde Gestalt, vielfach zeigen sie einen hellen centralen Binnenraum (Fig. 262 rechts unten, 269, 270, 275) und erinnern auf diese Weise an sporenähnliche Gebilde; ich vermag jedoch nicht anzugeben ob ihnen auch die Bedeutung solcher Gebilde zukommt, worauf ja im vorausgehenden bereits hingewiesen wurde.

Die Deutung der eben genannten Bildungen aus den blutzellenbildenden Organen der infizierten Kaninchen ist aber deshalb mit so großen Schwierigkeiten verbunden, weil bei diesen Tieren regelmäßig massenhaft Mastzellen und verwandte Gebilde in den genannten Organen enthalten sind, unter welchen ja gleichfalls grobkörnige Formen vorkommen, die mit den betreffenden Bildungen sehr leicht verwechselt werden können. Trotz vielfacher Bemühungen war es mir nicht möglich hier in jedem Falle zu einer gesicherten Entscheidung darüber zu gelangen, ob gerade vorliegende Elemente dem Formenkreise der Hämamöben oder der groben Mastzellenkörnung zukommen, und ich bin schließlich zu der Anschauung gelangt, daß gegenwärtig eine Entscheidung hierüber nur in jenen Fällen mit Wahrscheinlichkeit gefällt werden kann, in denen die Beziehung

Digitized by Google

der genannten Elemente zu zugehörigen oder in der Nähe liegenden charakteristischen Amöbenformen noch festgestellt werden kann (Fig. 262, 263, 267—270, 272, 273, 275), während in allen Fällen, wo das nicht möglich ist (Fig. 271, 274, 276) eine solche Entscheidung nicht zu treffen ist, in solange eine spezifische Färbung nicht vorliegt. Es wird zwar zugegeben werden müssen, daß die Form und Anordnung der groben Körnung, wie sie in den Figuren 271 und 276 besteht, nicht dem gewöhnlichen Bilde der groben Mastzellenkörnung entspricht, allein es läßt sich wohl gegenwärtig eine weitere Schlußfolgerung aus diesem Umstande nicht ziehen. Ehe nicht eine spezifische Parasitenfärbung oder die künstliche Herstellung einer Reinkultur des Parasiten möglich ist, wird wohl die große Unsicherheit in der Beurteilung der Parasitenbefunde namentlich innerhalb der blutzellenbildenden Organe nicht zu vermeiden sein.

Dem eben angeführten Umstande, daß in den blutzellenbildenden Organen der infizierten Kaninchen regelmäßig große Mengen von Mastzellen angetroffen werden, kommt eine spezifische Bedeutung in soferne nicht zu, als man auch ab und zu ganz normale Kaninchen antrifft, bei denen in einem oder dem andern der genannten Organe eine hochgradige Ansammlung von Mastzellen vorgefunden wird. Allein bei den normalen Tieren ist ein so hochgradiger Befund von Mastzellen in diesen Organen doch immerhin nur eine Ausnahme, bei den leukämisch infizierten Kaninchen aber, wenn dieselben einige Zeit nach der Infektion gelebt hatten, gehört dieser Befund zur Regel, und deshalb kommt ihm doch jedenfalls insoferne eine gewisse Bedeutung zu, als ja auch bei der Myelämie des Menschen massenhaft Mastzellen in den blutzellenbildenden Organen vorhanden sind und von mir auch in den untersuchten Fällen stets nachgewiesen wurden. Welcher Zusammenhang zwischen dem Parasitenbefund im Blute und in den blutzellenbildenden Organen und der so massenhaften Ansammlung von Mastzellen in diesen Organen bei der Myelämie des Menschen und dem leukämisch infizierten Kaninchen, und ob überhaupt ein solcher Zusammenhang besteht, vermag ich nicht zu entscheiden. Das Zusammentreffen der beiden Erscheinungen bei den beiden Prozessen ist jedenfalls von Wichtigkeit und dürfte wohl kaum ein zufälliges sein.

Zerfallsprozesse an den Hämamöben in den blutzellenbildenden Organen konnten auch mehrfach in blutkörperchenhaltigen Zellen (Fig. 264) also intracellulär nachgewiesen werden, während die bisher beschriebenen in Zerfall befindlichen Formen der Hämamöben extracellulär gelagert waren. Die intracellulären Veränderungen an den Hämamöben gehen übrigens im gleichen Typus wie die extracellulären vor sich, weshalb auf die erstere Form nicht näher eingegangen wird; es sei nur hervorgehoben, daß innerhalb der blutzellenbildenden Organe die intracellulären Hämamöben überhaupt weit seltener als die extracellulären angetroffen werden.

Viele der beim Zerfalle der Hämamöben innerhalb der blutzellenbildenden Organe des infizierten Kaninchens auftretenden Bilder weisen wohl mit großer Wahrscheinlichkeit auf degenerative Prozesse hin; hieher gehören namentlich die Formen des granulären Zerfalles, während bei dem klumpigen oder bröckligen Zerfalle der Verdacht an sporenähnlichen Bildungen nicht von der Hand gewiesen werden kann. Wie dem auch sei, so machen es doch diese in der Regel in den blutzellenbildenden Organen reichlich anzutreffenden Erscheinungen sowie der

Digitized by Google

Umstand, daß die Hämamöben in diesen Organen überhaupt nicht sehr reichlich angetroffen werden, wahrscheinlich, daß die Parasiten in diesen Organen beim Kaninchen keine so günstigen Ernährungs- und Wachstumsbedingungen wie an der gleichen Lokalität beim Menschen vorfinden, sondern hier zum Teil vernichtet, zum Teil vielleicht intravital in einen sporenähnlichen Zustand übergeführt werden. Darüber werden erst weitere Untersuchungen Aufschluß erbringen können, indessen erscheint doch gerade durch diese Beobachtungen auf ein differentes Verhalten der Parasiten im menschlichen und im Kaninchenorganismus hingewiesen zu sein, das für die Beurteilung der Krankheitserscheinungen bei beiden nicht ohne Belang sein dürfte. Während nämlich der Parasit beim Menschen sowohl im Blute als in den blutzellenbildenden Organen sehr günstige Verhältnisse der Ernährung und Entwickelung zu finden scheint und daher hier auch an beiden Lokalitäten in der Regel in großen Mengen angetroffen werden kann, finden wir beim Kaninchen den Parasiten nur im peripheren Blute in beträchtlicherer Menge vor, dagegen aber in weit geringerer Zahl in den blutzellenbildenden Organen, und hier noch außerdem unter Erscheinungen, welche auf reichliche regressive Vorgänge am Parasiten hinweisen. Ich glaube daher zunächst annehmen zu dürfen, daß der leukocytäre Parasitismus der Hämamöbe sich beim Kaninchen vorwiegend im peripheren Blute abspielt.

Ehe ich nun zur Schilderung der cellulären Veränderungen innerhalb der blutzellenbildenden Organe übergehe, möchte ich hervorheben, daß ich bei vollständig normalen Tieren (4 Kaninchen, 1 junger und 1 alter Hund, 1 Katze und 2 Meerschweinchen) die blutzellenbildenden Organe in der gleichen Weise wie bei den infizierten Kaninchen zur Kontrolle untersucht habe. Über die bei normalen Tieren in wechselnden Mengen sich in diesen Organen vorfindenden Mastzellen, Plasmazellen und sogenannten falschen Plasmazellen habe ich bereits im Vorausgehenden einige Angaben gemacht, ich will auf diese Verhältnisse hier nicht näher eingehen, sondern nur das eine betonen, daß ich bei diesen Tieren Formen, wie sie in den Figuren 262—270 abgebildet sind, niemals gesehen habe, daß ich mich also für berechtigt halte, diese und analoge Formen, in denen die charakteristische Gestalt der Hämamöbe kenntlich ist, wie sie im peripheren Blute des infizierten Kaninchens zur Beobachtung kommt, auch innerhalb der blutzellenbildenden Organe der infizierten Tiere als zum Formenkreise des Parasiten gehörig anzusprechen.

Die Frage der zelligen Hyperplasie in den blutzellenbildenden Organen der infizierten Kaninchen wurde meistens an Alkoholpräparaten untersucht, in einzelnen Fällen auch an Sublimathärtungen kontrolliert. Am Knochenmarke ist die Frage, ob zellige Hyperplasie vorhanden ist, wohl am leichtesten zu entscheiden, indem hier der Schwund des normalerweise vorhandenen Fettgewebes und der Ersatz desselben durch lymphocytäre Elemente einen sichern Anhaltspunkt in dieser Beziehung gewährt; an der Milz und den Lymphdrüsen ist die Entscheidung etwas schwieriger, und hier mußte darauf geachtet werden, ob die normalen Strukturverhältnisse, namentlich die Abgrenzung der Keimlager und der Markstränge gut kenntlich oder durch intensive Zellenablagerung verwischt und nicht mehr nachweisbar war.

Im allgemeinen kann gesagt werden, daß exquisite zellige Hyperplasie bei sehr vielen Tieren, sobald sie nur längere Zeit nach der Infektion gelebt hatten, vorwiegend in Knochenmark und Milz, weit sel-

Digitized by Google

tener in den Lymphdrüsen erkannt werden konnte; ich verweise diesbezüglich auf die Protokolle der Kaninchen V, VI, VII, VIII, X, XII, XIV, XV, XVI, XVII, XIX, XX, XXII, XXV. In der Regel war diese Hyperplasie im Knochenmarke am intensivsten kenntlich, ohne daß aber ein bestimmter Zusammenhang zwischen der Intensität der zelligen Hyperplasie und der Reichhaltigkeit des Amöbenbefundes in diesem oder einem der andern blutzellenbildenden Organe festgestellt werden konnte. Einen so bedeutenden Umfang wie beim myelämischen Menschen erreicht aber die zellige Hyperplasie beim infizierten Kaninchen auch in den exquisitesten Fällen niemals. An ihrer Anwesenheit in wechselndem Grade kann ich aber auf Grund meiner Beobachtungen bei den angeführten Fällen nicht zweifeln.

Die zellige Hyperplasie im Knochenmarke des infizierten Kaninchens kommt hauptsächlich zustande durch die vermehrte Anwesenheit der spezifischen körnchenführenden und körnchenfreien leukocytären Knochenmarkselemente, die schon normalerweise darin enthalten sind; wir finden also, abgesehen von den sogenannten kleinen und größeren lymphocytären und körnchenfreien Elementen massenhafte basophile und amphophile zellige Gebilde der verschiedensten Größe daselbst abgelagert. Der Kern derselben ist meist einfach kreisrund, oft auch gelappt und eingebuchtet. In vielen Zellen ist in entsprechenden Präparaten mitotische, in vielen auch amitotische Kernteilung nachweisbar. Es liegt also eine echte zellige Hyperplasie und zwar nach der Ausdrucksweise von Muir[1]) eine solche von leukoblastischem Typus vor. Die kernhaltigen roten Blutkörperchen nehmen in irgendwie beträchtlicherem Grade an dieser zelligen Hyperplasie nicht teil und auch die lakunären Bluträume des Knochenmarkes erscheinen vielfach wesentlich eingeengt. In einzelnen Fällen war diese zellige Hyperplasie so mächtig, daß von der ursprünglichen lakunären Struktur gar nichts mehr vorhanden blieb, sie war durch eine gleichmäßige Schichte leukocytärer Elemente von der erwähnten Beschaffenheit ersetzt; in andern Fällen war jedoch die zellige Hyperplasie nur auf einzelne mehr weniger ausgedehnte Partien des Knochenmarkes beschränkt, während andere noch normale Strukturverhältnisse aufwiesen.

In der Milz und den Lymphdrüsen lagen die Verhältnisse bezüglich der Ausdehnung der zelligen Hyperplasie der Hauptsache nach analog, nur war dieselbe in den Lymphdrüsen stets schwächer als in der Milz ausgeprägt und konnte daselbst oft auch ganz fehlen. Körnchenführende spezifische leukocytäre Knochenmarkselemente waren in einzelnen Fällen auch in der Milz und in den Lymphdrüsen nachweisbar, in der Regel war aber die zellige Hyperplasie an diesen Lokalitäten durch die Gegenwart körnchenfreier leukocytärer Elemente bedingt, wie sie auch normalerweise in diesen beiden Organen vorkommen. Es scheint sich bei der zelligen Hyperplasie in den blutzellenbildenden Organen des infizierten Kaninchens vorwiegend um vermehrte Neubildungsvorgänge der in ihnen vorkommenden leukocytären Elemente, nicht aber um ein gleichzeitiges neben der vermehrten Neubildung derartiger Elemente vorkommendes Auftreten körnchenführender dem sogenannten Knochenmarkstypus angehöriger leukocytärer Gebilde zu handeln, die beim myelämischen Menschen auch in Milz und Lymphdrüsen und auch an andern Lokalitäten angetroffen werden, während sie beim infizierten Kaninchen daselbst nur spärlich und nicht regelmäßig nachweisbar sind. Es dürften diese

[1]) l. c.

Digitized by Google

Differenzen mit dem verschiedenartigen Verlauf und der verschiedenen Entwickelung des Krankheitsprozesses beim Menschen und beim Kaninchen zusammenhängen. Ich möchte aber vorläufig auf diese Verhältnisse hier nicht eingehen, glaube aber, daß die zellige Hyperplasie in den blutzellenbildenden Organen des leukämisch infizierten Kaninchens in Parallele gebracht werden darf zu der gleichen Erscheinung in denselben Organen beim myelämischen Menschen, und daß beide Erscheinungen im wesentlichen durch die gleiche Ursache bedingt sein dürften.

Außer den regenerativen Veränderungen an den leukocytären Elementen der hämatopoëtischen Organe waren beim infizierten Kaninchen auch noch degenerative Erscheinungen an den gleichen Lokalitäten in der Regel in sehr hohem Grade ausgeprägt, und auch hier stellt sich eine gewiß nicht zufällige Übereinstimmung mit den diesbezüglichen Verhältnissen beim myelämischen Menschen heraus. So wie hier können auch beim infizierten Kaninchen die verschiedenen Formen und die verschiedenen Stadien der Kern- und Zelldegeneration meistens in großer Reichhaltigkeit nachgewiesen werden; diese Erscheinung kann manchmal so intensiv sein, daß streckenweise mehr weniger alle leukocytären Elemente im Zustande der Degeneration befindlich angetroffen werden, in zwei Fällen wurden ganz leukocytenfreie Stellen in Milz und Knochenmark angetroffen, wo an Stelle der fehlenden lymphatischen Elemente eine Wucherung von faserigem Bindegewebe vorhanden war, in dessen Umgebung eine reichliche Ansammlung von leukocytären Elementen bestand. Zum Studium der degenerativen Vorgänge am Kern und Protoplasma der leukocytären Elemente sowohl im peripheren Blute als in den blutzellenbildenden Organen bieten die leukämisch infizierten Kaninchen ein nicht minder günstiges Objekt, wie der myelämische Mensch selbst, und es macht den Eindruck, als ob beim Kaninchen diese degenerativen Veränderungen bereits kurze Zeit nach der Infektion auftreten würden (Kaninchen IV). Diese Zellendegeneration steht entweder in Beziehung zur gleichzeitigen Anwesenheit von parasitären Bildungen an der gleichen Lokalität, oder aber es können diese letzteren auch fehlen. Wahrscheinlich ist die regressive Metamorphose der zelligen Elemente im Blute und den blutzellenbildenden Organe durch die parasitäre Thätigkeit der Hämamöbe bedingt, wobei entweder der direkte Aufenthalt des Parasiten in oder an der Zelle, oder vielleicht auch nur vom Parasiten ausgehende Giftwirkungen in Betracht zu ziehen wären.

In den blutzellenbildenden Organen der infizierten Kaninchen wurden nahezu regelmäßig die Zeichen eines hochgradigen Erythrocytenzerfalles konstatiert, und zwar waren in Milz und Knochenmark massenhaft blutkörperchenhaltige Zellen in den verschiedensten Graden ihrer Umwandlung nachweisbar, die ja allerdings, wenn auch nicht so reichlich normalerweise bereits in diesen Organen vorhanden sind; in den Lymphdrüsen war es mehr die Gegenwart eines zweifellos hämatogenen intra- und extracellulären graugrünlichen Pigmentes, die auf hochgradige Erythrocytenzerstörung hinwiesen. Ich habe diese Frage nicht näher verfolgt, bemerke aber, daß man auch im peripheren Blute der infizierten Kaninchen häufig polychromatophile Erythrocyten sowie kernhaltige rote Blutkörperchen auffindet, die ja gleichfalls als der Ausdruck einer Erythrocytenschädigung anzusprechen sind. Wahrscheinlich handelt es sich auch bei diesen die roten Blutkörperchen betreffenden Momenten um eine wohl indirekt erfolgende Schädigung durch den Parasiten, die dann wohl

Digitized by Google

in analoger Weise beim leukämisch infizierten Kaninchen und beim myelämischen Menschen erfolgt, und zu der schon seit lange bekannten mehr oder minder hochgradigen Anämie als einer nahezu konstanten Begleiterscheinung der Leukämie Veranlassung giebt. Die Gegenwart von kernhaltigen roten Blutkörperchen im peripheren Blute des myelämischen Menschen und des leukämisch infizierten Kaninchens dürfte unter die gleichen Gesichtspunkte fallen.

Sekundäre Ablagerungen leukocytärer Elemente habe ich bei den infizierten Kaninchen nur andeutungsweise vorgefunden, allerdings habe ich diesem Punkte noch nicht genügende Aufmerksamkeit zuwenden können. Ich habe mich dabei ausschließlich auf die Untersuchung von Leber und Nieren beschränkt und in einigen Fällen bei Tieren, die längere Zeit am Leben waren, geringgradige Anhäufungen lymphocytärer Elemente um Kapillaren und größere Venen namentlich in der Leber gefunden, auch parasitenhaltige Elemente konnten, wenn auch nur spärlich, unter diesen nachgewiesen werden. Ich möchte mich aber einer weitern Erörterung dieses Befundes enthalten, da mir genügende Erfahrungen hierüber nicht zu Gebote stehen, namentlich müssen in dieser Beziehung auch andere Organe, vor allem solche, die an lymphatischen Apparaten reich sind (Darm), untersucht werden.

Dagegen möchte ich betonen, daß bei der Untersuchung der Nieren in einzelnen Fällen auffallende und sehr ausgedehnte degenerative Veränderungen der Nierenepithelien in den Harnkanälchen konstatiert wurden, über deren Zustandekommen und Bedeutung mir gleichfalls noch ein Urteil fehlt, die aber möglicherweise mit der Veränderung der Harnbeschaffenheit bei den infizierten Kaninchen (vgl. den folgenden Abschnitt) in Zusammenhang stehen dürften.

Wie durch die vorausgehenden Abschnitte, so glaube ich auch durch die in diesem Abschnitte mitgeteilten Beobachtungen auf die nahen Beziehungen zwischen der Myelämie des Menschen und dem Krankheitsprozesse bei dem leukämisch infizierten Kaninchen schließen zu können.

g) Das Auftreten von Albumosen im Harne der leukämisch infizierten Kaninchen.

Von Dr. L. Kirchmayr, Assistent am Institute für allgem. und experim. Pathologie in Innsbruck.

Durch Untersuchungen von Köttnitz[1]) und v. Noorden[2]) war das Auftreten von Albumosen im Harne mancher Leukämiekranker erwiesen, das ja nach den Ergebnissen Ludwigs[3]), der diese Eiweißkörper im Blute von fünf Leukämikern aufgefunden hatte, und dessen Resultate später von anderen Forschern (Freund und Obermayer[4]), Bockendahl und Landwehr[5]), v. Jaksch[6]), Matthes[7])) bestätigt wurden, mit einem gewissen Grade von Wahrscheinlichkeit zu erwarten war. Neuerdings haben Kolisch und Burián[8]) die Köttnitz'sche Angabe in mehreren Fällen

1) Berlin. klin. Wochenschr. 1890. S. 794.
2) Lehrb. d. Pathologie d. Stoffwechsels. 1893. S. 351.
3) Wiener mediz. Wochenschr. Jahrg. 1881. S. 122.
4) Zeitschr. f. physiolog. Chemie. Bd. XV. S. 310.
5) Virchows Archiv. Bd. 84. S. 561.
6) Zeitschr. f. physiolog. Chemie. Bd. XVI. S. 243.
7) Berlin. klin. Wochenschr. Jahrg. 31. S. 531.
8) Zeitschr. f. klin. Mediz. Bd. XIV. S. 374.

Digitized by Google

von Leukämie bestätigt, daneben aber auch Fälle konstatiert, bei denen sich keine Albumosen fanden, wie dies PACANOWSKI[1]), v. JAKSCH[2]) u. a. für ihre Fälle angeben. Obzwar nun ältere und neuere Forscher (LASSAR[3]), JITTA[4]), HAACK[5]), KREHL und MATTHES[6])) unter gewissen pathologischen Verhältnissen das Auftreten von Albumosen im Kaninchenharne beobachtet hatten, so schien es doch von Interesse das Verhalten dieser Albuminkörper bei den leukämisch infizierten Tieren zu verfolgen. Auf diesem Wege konnte eventuell darüber ein Anhaltspunkt gewonnen werden, ob die leukämische Infektion auf den tierischen Stoffwechsel einen ähnlichen schädigenden Einfluß ausübt, wie die Leukämie des Menschen.

Für die Zuverlässigkeit des Resultates erscheint bei einer so schwierigen Frage, wie es die Ausscheidung von Albuminsubstanzen im Harne ist, die angewandte Untersuchungsmethode von größter Wichtigkeit; ich gehe daher auf die genauere Darlegung derselben etwas näher ein. Es wurde im großen und ganzen nach der von KREHL und MATTHES[7]) modifizierten alten Alkoholfällungsmethode vorgegangen. Im einzelnen war der Untersuchungsgang folgender.

Der frisch gelassene Harn wurde, um ihn von hin und wieder vorhandenen Kotpartikelchen zu befreien, durch eine Glaswollschichte filtriert, dann mit dem 8—10fachen Volumen 96 % Alkohols übergossen und geschüttelt. Die Filtration durch Glaswolle wurde deshalb angewendet, weil die trocken gefütterten kranken Tiere meist nur 30—60 ccm eines dickflüssigen Harnes entleerten (spez. Gew. 1.024—1.057), der durch Papier überhaupt nur äusserst spärlich hindurchfiltrierte. Der Niederschlag, der sich sehr gut absetzt, wurde meist 12—20 Tage unter dem Alkohole belassen, da auf diese Weise nach MALFATTI[8]) das Mucin wahrscheinlich zum größten Teile in eine wasserunlösliche Form übergeführt wird. Nach Abgießen des Alkohols, wurde dann der voluminöse Niederschlag auf ein Filter gebracht, solange er noch Farbstoffe abgab mit 96 % Alkohol nachgewaschen und dann bei Zimmertemperatur getrocknet. Nun wurde der Filterrückstand in wenig heißem destilliertem Wasser gelöst und diese Lösung filtriert. Das Filtrat stellte in den meisten Fällen eine schwach gelb gefärbte, neutral reagierende, vollkommen klare Flüssigkeit dar. Um auf Albumosen zu prüfen wurde die Biuretreaktion in der Modifikation von POSNER[9]) angestellt. Diese Probe, die wie bekannt sehr empfindlich ist, gestattet auch in ziemlich farbstoffreichen Filtraten leicht die Erkennung von Albuminsubstanzen. Wenn bei dieser Probe der Schichtungsring nicht deutliche Rotviolettfärbung zeigte, ließ sich oft nach Durchschüttelung der Flüssigkeit eine Entscheidung noch dadurch erzielen, daß die filtrierte Probe durch die Längsachse des Röhrchens bei untergehaltener weißer Fläche betrachtet wurde; das charakteristische Rotviolett trat dann vielfach noch deutlich hervor.

---

[1]) Zeitschr. f. klin. Mediz. Bd. IX. S. 429.
[2]) l. c. und. Zeitschr. f. klin. Mediz. Bd. VI. S. 413.
[3]) VIRCHOWS Archiv. Bd. 77. S. 157.
[4]) Jahresber. f. Tierchemie 1885. S. 474 (citiert nach NEUBAUER und VOGEL, Analyse des Harns 1890).
[5]) Archiv f. exp. Pathologie und Pharmakolog. Bd. 38. S. 175.
[6]) Deutsch. Archiv f. klin. Medizin. Bd. 54. S. 501.
[7]) l. c.
[8]) International. Centralbl. f. Phys. u. Path. d. Harn- u. Sexualorgane. Bd. I. S. 429.
[9]) VIRCHOWS Archiv. Bd. 104. S. 497.

Digitized by Google

War die Biuretreaktion positiv ausgefallen, so wurden an kleinen Filtratproben die gebräuchlichsten Albuminreaktionen (Kochprobe, Probe mit Essigsäure-Ferrocyankalium und Hellers Ringprobe) angestellt. Koagulables Eiweiß wurde nur dann als vorhanden angenommen, wenn alle drei obgenannten Proben positiv ausgefallen waren, da es ja nach den Untersuchungen von Neumeister[1]) und Malfatti[2]) bekannt ist, daß die eine oder andere Probe auch bei Anwesenheit von Albumosen oder Mucinen positiv ausfallen kann. Eine andere Portion des Filtrates wurde tropfenweise mit starker Essigsäure versetzt; entstand eine Trübung, so wurde weiterhin Essigsäure zugefügt, um eventuell vorhandene Nukleoalbumine, die sich in überschüssiger Essigsäure lösen, zu erkennen. Blieb die Trübung bestehen, dann wurde ein Tröpfchen Salzsäure zugesetzt, um so zu erkennen ob es sich um Mucine oder um irgend welche andere Albumine handle. Genauere Untersuchungen der Essigsäuretrübung durch Abspaltung eines Kohlehydrates oder Aufsuchung der Phosphorkomponente konnten wegen der geringen Menge des Untersuchungsmateriales nicht angestellt werden. War durch Essigsäurezusatz keine Trübung entstanden, so wurde eine weitere Probe mit destilliertem Wasser verdünnt und dann mit Essigsäure versetzt, um so mit Sicherheit Mucine erkennen, resp. ausschließen zu können, welche etwa durch den hohen Salzgehalt des Filtrates in Lösung gehalten wurden. In mehreren Fällen wurde auch die Kühne'sche Albumosenreaktion mit Zusatz von Salpetersäure angestellt.

Um von vornherein einer Verwechselung der Biuretreaktion mit analogen durch Harnfarbstoffe bedingten Farbenreaktionen aus dem Wege zu gehen, wurden mehrfach Lösungen des Harnfarbstoffes, sowohl des im Alkohol gelösten, als auch des im Filterrückstande enthaltenen, konzentriert und verdünnt der Probe mit Kalilauge und Kupfersulfat unterworfen. Nie zeigte sich bei diesen Versuchen ein Farbenton der auch nur annähernd Biuretfärbung hätte vortäuschen können.

Wurden dunkle Farbstofflösungen mit geringen Albumosenquantitäten versetzt, so wurde durch die entstehende intensive Grüngraufärbung das Rotviolett der Biuretreaktion oft verdeckt, trat aber immer wieder auf, wenn die Probe mit Wasser verdünnt zur Untersuchung kam. Demgemäß wurden auch gesättigt gefärbte Filtrate vor der Prüfung verdünnt.

Im Laufe der Untersuchung zeigte sich, daß im Harne trockengefütterter kranker Tiere fast immer eine nicht unbeträchtliche Menge von Mucinen oder mucinähnlichen Körpern vorhanden sind, welche vom Alkohol gefällt, in das Heißwasserfiltrat übergehen und eine geringe Biuretreaktion geben, die in nichts von der Reaktion der Albumosen unterschieden werden kann. Bei einiger Übung gelingt es jedoch durch den positiven Ausfall der Kühne'schen Reaktion oder durch das deutliche Mißverhältnis zwischen der Stärke der Biuretprobe und der im diluierten Filtrate entstehenden Essigsäuretrübung, Albumosen fast mit Sicherheit zu erkennen. Um volle objektive Gewißheit zu haben, wurden die Mucine in einigen Fällen schon vor der Alkoholbehandlung durch einige Tropfen essigsauren Bleis nach Hofmeister[3]) niedergeschlagen und durch

[1]) Lehrbuch f. physiolog. Chemie 1893. S. 363.
[2]) Internation. Centralbl. f. Phys. und Path. der Harn- und Sexualorgane. Bd. I. S. 66 und 429. Bd. III S. 17.
[3]) Zeitschr. f. physiolog. Chemie Bd. IV. S. 261.

Digitized by Google

Filtration entfernt. Oft wurde das Heißwasserfiltrat nach K. A. H. Mörner[1]) mit Essigsäure angesäuert und dann mit Chloroform ausgeschüttelt, was meist zur Entfernung der Mucinkörper genügt. In den meisten Fällen waren, wie früher bemerkt, die Harnniederschläge viele Tage unter Alkohol, wodurch der größte Teil der Mucinkörper koaguliert wurde.

Ich glaube mich durch die angewandten Methoden hinlänglich vor Verwechselungen geschützt zu haben, und halte mich deshalb für berechtigt, den positiven Ausfall der Biuretreaktion unter den geschilderten Verhältnissen auf Albumosen beziehen zu dürfen. Dies vorausgeschickt, mögen jetzt die Protokolle der Harnuntersuchungen folgen, in welchen bloß die Befunde im Harne und im Alkoholniederschlag verzeichnet sind (siehe die umstehenden Tabellen); alle näheren Angaben bezüglich des Krankheitsverlaufes bei den Tieren sind in den Protokollen Professor Löwits nachzusehen.

Durch die vorbesprochenen Proben war es sichergestellt, daß sich im Harne mancher leukämisch infizierter Kaninchen Albumosen finden. Es wurde nun versucht, diesen Eiweißkörper näher zu bestimmen. Zu diesem Zwecke wurde das von Neumeister[2]) angegebene Verfahren verwendet, das jedoch dahin eine Abänderung erfuhr, daß nicht der Harn als solcher, sondern das Heißwasserfiltrat des Alkoholniederschlages ausgesalzt wurde. Da die Details der Methode im Originale nachgeschlagen werden können, mögen die diesbezüglichen Untersuchungen folgen.

Kaninchen VI.

Das Heißwasserfiltrat wird bei genau neutraler Reaktion mit Ammonsulfat gesättigt; es entsteht eine diffuse Trübung, die beim Erwärmen flockig wird und sich zusammenballt. Der Niederschlag wird abfiltriert ohne Ammonsulfatkrystalle mit auf das Filter zu bringen, hierauf wird mit reiner konzentrierter Lösung des fällenden Salzes nachgewaschen. Der Filterrückstand löst sich in heißem Wasser zum größten Teile rasch auf und giebt eine opalescierende Flüssigkeit, welche durch Filtration nicht verändert wird, sich aber beim Erwärmen etwas klärt. Eine Probe mit $^1/_2$ des Volumens konzentrierter NaCl-Lösung und Salpetersäure versetzt, giebt eine starke Trübung, die sich in der Hitze fast vollständig löst und beim Erkalten wieder erscheint. Bei Zusatz von Essigsäure zu einer zweiten Probe zeigt sich eine geringfügige Trübung von der abfiltriert wird. Im Filtrate ist sowohl die Kühne'sche Reaktion mit Salpetersäure als auch die Biuretprobe stark positiv. Der Rest wird dialysiert bis zum Verschwinden der Sulfatreaktion. Im Pergamentschlauch zeigt sich kein anhaftender Niederschlag. Die Flüssigkeit zeigt starke Biuretreaktion. Mit Steinsalzstückchen gesättigt entsteht kaum eine Trübung; beim Versetzen mit NaCl gesättigter Essigsäure zeigt sich ein deutlicher Niederschlag. Das Filtrat wird bei alkalischer und saurer Reaktion nochmals mit Ammoniumsulfat ausgesalzt. Der jedesmal entstehende Niederschlag erweist sich auf einem Filter gesammelt und gewaschen, als in heißem Wasser löslich; die filtrierte Lösung giebt keine Biuretreaktion.

Das salzgesättigte Filtrat wird mit dem gleichen Volumen destillierten Wassers verdünnt, genau neutralisiert und mit einer frisch bereiteten

[1]) Skandinavisches Archiv f. Physiolog. Bd. VI. S. 332.
[2]) l. c.

Digitized by Google

Nummer des Tieres	Datum	Harnbefund	Untersuchungsbefund im Alkoholniederschlag.
V. Infektion am 18. 1. Tod am 5. 4.	6. 3.	Albuminproben negativ.	Biuretprobe sehr deutlich positiv. Albuminproben negativ.
	8. 3.	Albuminproben negativ. Mit Essigsäure leichte Trübung. Der Harn wird mit H_2O verdünnt, mit Essigsäure angesäuert, filtriert und dann erst mit Alkohol gefällt.	Biuretprobe sehr stark positiv, KÜHNES Reaktion positiv, Albuminproben negativ.
	9.—19. 3.	Wird der Harn zur Bestimmung der Xanthinkörper gesammelt.	—
	19. 3.	Albuminproben negativ.	Biuretprobe stark positiv, Albuminproben negativ, Histon nicht nachweisbar.
	24. 3.	„	Biuretprobe stark positiv, Albuminproben negativ.
	2. 4.	„	Biuretprobe stark positiv, Albuminproben negativ, Histon nicht nachweisbar.
VI. Infektion am 18. 1. Getötet am 28. 5.	24. 4.	Albuminproben negativ.	Biuretprobe schwach positiv, Albuminproben negativ.
	6. 5.	Albuminproben negativ. Mit verdünnter Essigsäure entsteht eine leichte Trübung, die auf Zusatz von konz. Essigsäure bestehen bleibt, aber durch einen Tropfen HCl rasch und vollständig gelöst wird. Bleibehandlung vor der Alkoholfällung.	Biuretprobe stark positiv. KÜHNES Reaktion positiv. Albuminproben negativ.
	6.—24. 5.	Wird der Harn zur Bestimmung der Albumose gesammelt.	—
	24. 5.	Albuminproben negativ.	Biuretprobe stark positiv, Albuminproben negativ. KÜHNES Reaktion schwach positiv.

Digitized by Google

Nummer des Tieres	Datum	Harnbefund	Untersuchungsbefund im Alkoholniederschlag.
VII. Infektion am 22. 1. Tod am 26. 6.	12. 5.	Albuminproben negativ. Mit verdünnter Essigsäure leichte Trübung, die auf Zusatz eines Tropfens H Cl rasch verschwindet.	Biuretprobe negativ.
	20. 5.	Albuminproben negativ.	Biuretprobe positiv. Albuminprobe negativ. KÜHNES Reaktion schwach aber erkennbar.
	21. 5.—1. 6.	Wird der Harn zur Bestimmung der Albumose gesammelt.	—
	2. 6.	Albuminproben negativ; mit Essigsäure-Ferrocyankalium entsteht eine schwache Trübung, die beim Stehen deutlicher wird.	Biuretprobe positiv. Albuminproben negativ. KÜHNES Reaktion schwach positiv.
	12. 6.	Albuminproben negativ.	Biuretprobe positiv, mittelstark. Albuminproben negativ. KÜHNES Reaktion sehr schwach positiv.
	25. 6.	—	Biuretprobe positiv, mittelstark. Albuminproben negativ.

Digitized by Google

Nummer des Tieres	Datum	Harnbefund	Untersuchungsbefund im Alkoholniederschlag.
VIII. Infektion am 2. 1.	20. 5.	Albuminproben negativ.	Biuretprobe positiv. Albuminproben negativ. KÜHNES Reaktion deutlich positiv.
Tod am 8. 11.	22. 5. — 8. 6.	Wird der Harn zur Bestimmung der Albumose gesammelt.	—
	10. 6.	Albuminproben negativ. Bei der HELLER'schen Ringprobe entsteht ein diffuser Ring, der sich auf Alkoholzusatz löst.	Biuretprobe positiv. KÜHNES Reaktion negativ.
	21. 6.	Albuminproben negativ.	Biuretprobe positiv.
	27. 6.	Albuminproben negativ. Mit Essigsäure-Ferrocyankalium entsteht nach kurzem Stehen eine deutliche Trübung.	Sehr dunkel gefärbtes Filtrat. Biuretprobe zweifelhaft. KÜHNES Reaktion positiv, schwach.
	30. 6.	Albuminproben negativ.	Biuretprobe negativ.
	6. 7.	"	"
	12. 7.	—	"
	28. 7.	—	"
	12. 8.	—	Biuretprobe positiv. Albuminproben positiv.
	26. 8.	—	"
	7. 9.	—	"
	14. 9.	—	"
	10. 10.	—	"
	24. 10.	—	"
	1. 11.	Der albuminreiche Harn wird nach der Methode von LOEWY und RICHTER[1]) behandelt und dann gefällt.	Biuretprobe negativ, Albuminproben negativ.
	7. 11.	"	"

[1]) VIRCHOW Archiv Bd. 151, S. 220.

Digitized by Google

Nummer des Tieres	Datum	Harnbefund	Untersuchungsbefund im Alkoholniederschlag.
XII.	5. 3.	Albuminproben negativ.	Biuretprobe schwach positiv, Albuminproben negativ.
Infektion am 1. 2.	8. 3.	„	Biuretprobe deutlich positiv, Albuminproben negativ.
Getötet am 21. 5.	9.—17. 3.	Wird der Harn zur Bestimmung der Xanthinkörper gesammelt.	—
	18. 3.	Albuminproben negativ.	Biuretprobe deutlich positiv, Albuminproben negativ.
	23. 3.	„	„
	2. 4.	„	Biuretprobe deutlich positiv, Albuminproben negativ. Histon negativ.
	7. 4.	„	„
	12. 4.	„	Biuretprobe schwach positiv, Albuminproben negativ.
	20. 4.	„	„
	24. 4.	Albuminproben negativ, starke Trübung auf Essigsäurezusatz, die sich in einem Tropfen H Cl rasch löst, bei Überschuß von Essigsäure bestehen bleibt.	Mit Essigsäure leichte Trübung. Nach Chloroformausschüttelung des essigsauren Filtrates ist die Biuretprobe schwach positiv, die Albuminproben negativ.
	6. 5.	Albuminproben negativ.	Biuretprobe läßt sich nicht mit Sicherheit entscheiden.
	11. 5.	„	Biuretprobe negativ.
	18. 5.	„	„

Digitized by Google

Nummer des Tieres	Datum	Harnbefund	Untersuchungsbefund im Alkoholniederschlag.
VIII. Infektion am 2. 1.	20. 5.	Albuminproben negativ.	Biuretprobe positiv. Albuminproben negativ. KÜHNES Reaktion deutlich positiv.
Tod am 8. 11.	22. 5. — 8. 6.	Wird der Harn zur Bestimmung der Albumose gesammelt.	—
	10. 6.	Albuminproben negativ. Bei der HELLER'schen Ringprobe entsteht ein diffuser Ring, der sich auf Alkoholzusatz löst.	Biuretprobe positiv. KÜHNES Reaktion negativ.
	21. 6.	Albuminproben negativ.	Biuretprobe positiv.
	27. 6.	Albuminproben negativ. Mit Essigsäure-Ferrocyankalium entsteht nach kurzem Stehen eine deutliche Trübung.	Sehr dunkel gefärbtes Filtrat. Biuretprobe zweifelhaft. KÜHNES Reaktion positiv, schwach.
	30. 6.	Albuminproben negativ.	Biuretprobe negativ.
	6. 7.	"	"
	12. 7.	—	"
	28. 7.	—	"
	12. 8.	—	Biuretprobe positiv. Albuminproben positiv.
	26. 8.	—	"
	7. 9.	—	"
	14. 9.	—	"
	10. 10.	—	"
	24. 10.	—	"
	1. 11.	Der albuminreiche Harn wird nach der Methode von LOEWY und RICHTER[1]) behandelt und dann gefällt.	Biuretprobe negativ, Albuminproben negativ.
	7. 11.	"	"

[1]) VIRCHOW Archiv Bd. 151, S. 220.

Digitized by Google

Nummer des Tieres	Datum	Harnbefund	Untersuchungsbefund im Alkoholniederschlag.
XII.	5. 3.	Albuminproben negativ.	Biuretprobe schwach positiv, Albuminproben negativ.
Infektion am 1. 2.	8. 3.	„	Biuretprobe deutlich positiv, Albuminproben negativ.
Getötet am 21. 5.	9.—17. 3.	Wird der Harn zur Bestimmung der Xanthinkörper gesammelt.	—
	18. 3.	Albuminproben negativ.	Biuretprobe deutlich positiv, Albuminproben negativ.
	23. 3.	„	„
	2. 4.	„	Biuretprobe deutlich positiv, Albuminproben negativ. Histon negativ.
	7. 4.	„	„
	12. 4.	„	Biuretprobe schwach positiv, Albuminproben negativ.
	20. 4.	„	„
	24. 4.	Albuminproben negativ, starke Trübung auf Essigsäurezusatz, die sich in einem Tropfen H Cl rasch löst, bei Überschuß von Essigsäure bestehen bleibt.	Mit Essigsäure leichte Trübung. Nach Chloroformausschüttelung des essigsauren Filtrates ist die Biuretprobe schwach positiv, die Albuminproben negativ.
	6. 5.	Albuminproben negativ.	Biuretprobe läßt sich nicht mit Sicherheit entscheiden.
	11. 5.	„	Biuretprobe negativ.
	18. 5.	„	„

Digitized by Google

Nummer des Tieres	Datum	Harnbefund	Untersuchungsbefund im Alkoholniederschlag.
VIII. Infektion am 2. 1.	20. 5.	Albuminproben negativ.	Biuretprobe positiv. Albuminproben negativ. KÜHNES Reaktion deutlich positiv.
Tod am 8. 11.	22. 5. — 8. 6.	Wird der Harn zur Bestimmung der Albumose gesammelt.	—
	10. 6.	Albuminproben negativ. Bei der HELLER'schen Ringprobe entsteht ein diffuser Ring, der sich auf Alkoholzusatz löst.	Biuretprobe positiv. KÜHNES Reaktion negativ.
	21. 6.	Albuminproben negativ.	Biuretprobe positiv.
	27. 6.	Albuminproben negativ. Mit Essigsäure-Ferrocyankalium entsteht nach kurzem Stehen eine deutliche Trübung.	Sehr dunkel gefärbtes Filtrat. Biuretprobe zweifelhaft. KÜHNES Reaktion positiv, schwach.
	30. 6.	Albuminproben negativ.	Biuretprobe negativ.
	6. 7.	"	"
	12. 7.	—	"
	28. 7.	—	"
	12. 8.	—	Biuretprobe positiv. Albuminproben positiv.
	26. 8.	—	"
	7. 9.	—	"
	14. 9.	—	"
	10. 10.	—	"
	24. 10.	—	"
	1. 11.	Der albuminreiche Harn wird nach der Methode von LOEWY und RICHTER[1]) behandelt und dann gefällt.	Biuretprobe negativ, Albuminproben negativ.
	7. 11.	"	"

[1]) VIRCHOW Archiv Bd. 151, S. 220.

Digitized by Google

Nummer des Tieres	Datum	Harnbefund	Untersuchungsbefund im Alkoholniederschlag.
XII. Infektion am 1. 2. Getötet am 21. 5.	5. 3.	Albuminproben negativ.	Biuretprobe schwach positiv, Albuminproben negativ.
	8. 3.	„	Biuretprobe deutlich positiv, Albuminproben negativ.
	9.—17. 3.	Wird der Harn zur Bestimmung der Xanthinkörper gesammelt.	—
	18. 3.	Albuminproben negativ.	Biuretprobe deutlich positiv, Albuminproben negativ.
	23. 3.	„	„
	2. 4.	„	Biuretprobe deutlich positiv, Albuminproben negativ. Histon negativ.
	7. 4.	„	„
	12. 4.	„	Biuretprobe schwach positiv, Albuminproben negativ.
	20. 4.	„	„
	24. 4.	Albuminproben negativ, starke Trübung auf Essigsäurezusatz, die sich in einem Tropfen H Cl rasch löst, bei Überschuß von Essigsäure bestehen bleibt.	Mit Essigsäure leichte Trübung. Nach Chloroformausschüttelung des essigsauren Filtrates ist die Biuretprobe schwach positiv, die Albuminproben negativ.
	6. 5.	Albuminproben negativ.	Biuretprobe läßt sich nicht mit Sicherheit entscheiden.
	11. 5.	„	Biuretprobe negativ.
	18. 5.	„	„

Digitized by Google

Nummer des Tieres	Datum	Harnbefund	Untersuchungsbefund im Alkoholniederschlag.
XIV. Infektion am 22. 2. Das Tier wird mit Chinin behandelt.	24. 4.	Albuminproben negativ. Mit verd. Essigsäure diffuse Trübung, die sich in überschüssiger Essigsäure nicht, auf Zusatz eines Tropfens HCl rasch löst.	Biuretprobe sehr schwach positiv. Mit verdünnter Essigsäure sehr geringe Trübung. Albuminproben negativ.
	6. 5.	Albuminproben negativ.	Biuretprobe negativ.
	12. 5.	„	„
	24. 5.	„	„
	10. 6.	„	Biuretprobe sehr schwach positiv. Mit verdünnter Essigsäure leichte Trübung. Albuminproben negativ.
	13. 7.	„	Biuretprobe negativ.
	26. 7.	„	„
XV. Infektion am 4. 3. Tod am 17. 4.	6 3.	Albuminproben negativ.	Biuretprobe negativ.
	9. 3.	„	„
	14. 3.	„	Biuretprobe nicht mit Sicherheit zu entscheiden, Albuminproben negativ.
	17. 3.	„	Biuretprobe deutlich positiv, Albuminproben negativ.
	19. 3.	„	„
	19. 3. — 12. 4.	Kann der Harn nicht gesammelt werden.	—
	12. 4.	Albuminproben negativ.	Biuretprobe sehr stark positiv, KÜHNES Reaktion positiv, Albuminproben negativ.
	16. 4.	„	„

Digitized by Google

Nummer des Tieres	Datum	Harnbefund	Untersuchungsbefund im Alkoholniederschlag.
XVI. Infektion am 21. 3. Getötet am 6. 9.	21. 4.	Albuminproben negativ.	Biuretprobe negativ.
	28. 4.	„	„
	12. 5.	„	„
	24. 5.	„	„
	16. 6.	„	„
XXII. Infektion am 18. 6. Tod am 1. 9.	19. 6.	Albuminproben negativ.	Biuretprobe negativ.
	21. 6.	„	„
	25. 6.	„	Biuretprobe positiv, schwach; Albuminproben negativ.
	30. 6.	„	Biuretprobe sehr stark positiv, Albuminproben negativ.
	6. 7.	„	Biuretprobe stark positiv, Albuminproben negativ.
	12. 7.	„	„
	16. 7.	„	Biuretprobe negativ.
	25. 7.	„	„
	18. 8.	„	„
	31. 8.	„	„

Digitized by Google

Nummer des Tieres	Datum	Harnbefund	Untersuchungsbefund im Alkoholniederschlag.
XIV. Infektion am 22. 2. Das Tier wird mit Chinin behandelt.	24. 4.	Albuminproben negativ. Mit verd. Essigsäure diffuse Trübung, die sich in überschüssiger Essigsäure nicht, auf Zusatz eines Tropfens HCl rasch löst.	Biuretprobe sehr schwach positiv. Mit verdünnter Essigsäure sehr geringe Trübung. Albuminproben negativ.
	6. 5.	Albuminproben negativ.	Biuretprobe negativ.
	12. 5.	„	„
	24. 5.	„	„
	10. 6.	„	Biuretprobe sehr schwach positiv. Mit verdünnter Essigsäure leichte Trübung. Albuminproben negativ.
	13. 7.	„	Biuretprobe negativ.
	26. 7.	„	„
XV. Infektion am 4. 3. Tod am 17. 4.	6 3.	Albuminproben negativ.	Biuretprobe negativ.
	9. 3.	„	„
	14. 3.	„	Biuretprobe nicht mit Sicherheit zu entscheiden, Albuminproben negativ.
	17. 3.	„	Biuretprobe deutlich positiv, Albuminproben negativ.
	19. 3.	„	„
	19. 3. — 12. 4.	Kann der Harn nicht gesammelt werden.	—
	12. 4.	Albuminproben negativ.	Biuretprobe sehr stark positiv, KÜHNES Reaktion positiv, Albuminproben negativ.
	16. 4.	„	„

Digitized by Google

Nummer des Tieres	Datum	Harnbefund	Untersuchungsbefund im Alkoholniederschlag.
XVI.	21. 4.	Albuminproben negativ.	Biuretprobe negativ.
Infektion am 21. 3.	28. 4.	„	„
Getötet am 6. 9.	12. 5.	„	„
	24. 5.	„	„
	16. 6.	„	„
XXII.	19. 6.	Albuminproben negativ.	Biuretprobe negativ.
Infektion am 18. 6.	21. 6.	„	„
Tod am 1. 9.	25. 6.	„	Biuretprobe positiv, schwach; Albuminproben negativ.
	30. 6.	„	Biuretprobe sehr stark positiv, Albuminproben negativ.
	6. 7.	„	Biuretprobe stark positiv, Albuminproben negativ.
	12. 7.	„	„
	16. 7.	„	Biuretprobe negativ.
	25. 7.	„	„
	18. 8.	„	„
	31. 8.	„	„

Digitized by Google

Gerbsäurelösung gefällt. Der Niederschlag wurde, um eventuelle Nachfällungen nicht zu vernachlässigen, erst nach 24 Stunden auf einem Filterchen gesammelt und im Exsiccator getrocknet. Der trockene Niederschlag kam, nachdem er im Mörser zerrieben war, in ein kleines Porzellanschälchen, wurde mit Barytwasser übergossen und nach Zusatz einiger Stäubchen pulverisierten Ätzbaryts für drei Minuten auf das kochende Wasserbad gesetzt. Die wieder erkaltete Flüssigkeit wurde filtriert, die Gerbsäure durch wenig neutrale Bleizuckerlösung gefällt. Die im Filtrate mit ganz verdünnter Kupferlösung angestellte Biuretprobe war total negativ.

Kaninchen VII.

Das Heißwasserfiltrat des Alkoholniederschlages wurde ebenso wie bei VI behandelt. Der in Wasser gelöste Ammoniumsulfatniederschlag zeigte starke Biuretreaktion, KÜHNES Probe mit Salpetersäure war positiv. Der Rest der Lösung wird bis zum Verschwinden der Sulfatreaktion dialysiert. Beim Zusatze von Essigsäure entsteht eine leichte Trübung, von der abfiltriert wird. Das Filtrat wird genau neutralisiert, mit NaCl gesättigt; die Flüssigkeit bleibt vollkommen klar. Nun wird kochsalzgesättigte Essigsäure zugefügt, worauf eine Trübung entsteht. Im Filtrate ist die Biuretreaktion immer noch positiv. Das salzgesättigte Filtrat des ersten Ammoniumsulfatniederschlages wird, nachdem es noch bei alkalischer und saurer Reaktion ausgesalzt worden war, genau neutralisiert und wie VI behandelt; das resultierende klare Filtrat giebt keine Biuretreaktion.

Kaninchen VIII.

Der Alkoholniederschlag wird wie bei VI behandelt. Da aber das Heisswaßerfiltrat des Ammoniumsulfatniederschlages nur eine sehr geringe Biuretreaktion zeigt, wird von der weiteren Untersuchung abgestanden. KÜHNES Reaktion mit Salpetersäure ist kaum erkennbar positiv. Das wie bei VI behandelte salzgesättigte Filtrat zeigt im Schlußfiltrat mit Natronlauge und 1 % Kupferlösung keine Biuretfärbung.

Überblickt man nun die Protokolle so ersieht man daraus, daß sich im Harne vieler leukämisch infizierter Tiere einige Zeit nach der Infektion (in den angestellten Versuchen frühestens sieben Tage nachher) Albumosen nachweisen lassen, die sich bei näherer Untersuchung als Deuteroalbumosen erwiesen. Darauf deutet wenigstens die Unfällbarkeit durch Sättigen der Flüssigkeit mit Steinsalz und die Trübung hin, die auf Zusatz von salzgesättigter Essigsäure entsteht. Es handelt sich also in diesen Fällen beim Tiere um dieselben Albumosen, welche MATTHES[1]) im Leichenblute zweier Leukämiker fand, und von welchen NEUMEISTER[2]) annimmt, daß sie es vorzüglich sein dürften, die sich in pathologischen Harnen finden. Echte Peptone ließen sich sowohl durch die angeführte Tanninfällung als auch durch die zweimal versuchte Phosphorwolframsäure-Methode von SALKOWSKI[3]) nicht nachweisen. Der Nachweis von Histon im Kaninchenharn, das von KOLISCH und BURIAN[4]) in einem Falle von Lymphämie gefunden, und nach deren Methode nachzuweisen ver-

[1]) Berliner klin. Wochenschr. Jahrg. 31. S. 531.
[2]) l. c. S. 361.
[3]) Centralbl. med. Wissenschaft. 1894. Nr. 7.
[4]) l. c.

Digitized by Google

sucht wurde, gelang niemals. Von anderen Albuminen wurde zuweilen Nukleoalbumin und konstant Mucin angetroffen; das letztere findet sich bei trocken gefütterten normalen Kaninchen, soweit meine Erfahrung reicht, wohl konstant, scheint aber nach der Infektion vermehrt zu sein. Der Befund von Mucin ist in den Protokollen nicht besonders verzeichnet, nur in der Rubrik „Alkoholniederschlag" wurde derselbe, wenn positiv, registriert, da er dann zu Verwechselung mit Albumosen hätte führen können; untersucht wurde auf Mucin in jedem Heißwasserfiltrat. Koagulables Albumin konnte nur einmal im Harne nachgewiesen werden.

Nach der Art und Weise des Auftretens der Albumosen bei den leukämisch infizierten Tieren lassen sich leicht drei Gruppen unterscheiden:

I. Tiere, bei welchen der pathologische Eiweißkörper von seinem Auftreten bis zum Tode des Tieres konstant bleibt,
II. Tiere, bei welchen Albumosen auftreten aber wieder verschwinden, und
III. solche Tiere, die überhaupt nie Albumosen ausscheiden.

Zu der ersten Gruppe scheinen jene Tiere zu gehören, bei welchen das Körpergewicht in kurzer Zeit stark abnimmt, bei welchen also jedenfalls eine schwere Schädigung des Stoffwechsels vorliegt. Bei jenen Tieren, bei denen die einmal aufgetretenen Albumosen wieder verschwinden, konnte Hand in Hand gehend damit auch eine vorübergehende Gewichtszunahme der Tiere und eine temporäre Besserung ihres ganzen Verhaltens beobachtet werden. Inwieweit zwischen diesen Veränderungen ein Zusammenhang besteht, muß dahingestellt bleiben. Von Tieren, welche keine Albumosen im Harne aufwiesen, sind hier nur Kaninchen XIV und XVI angeführt; es würden deren wohl mehr sein, wenn nicht eine Reihe von Tieren nach der Infektion tuberkulös geworden wären, bei denen im Harne gleichfalls in zahlreichen Untersuchungen Albumosen nachgewiesen wurden, die aber höchstwahrscheinlich mit der tuberkulösen Erkrankung in Zusammenhang zu bringen sind. Diese Tiere wurden daher von den vorliegenden Untersuchungen ausgeschieden.

Was nun den Grund für das Auftreten von Albumosen bei den leukämisch infizierten Tieren betrifft, so wäre darauf hinzuweisen, daß die Tiere nur 1—2 Tage nach der Infektion fieberten, daß aber zur Zeit des Auftretens von Albumosen, und das ist in den untersuchten Fällen frühestens sieben Tage nach der Infektion, nie eine Temperatursteigerung nachgewiesen wurde.

Es liegt nahe, daran zu denken, daß der rasche Zerfall der Leukocyten im strömenden Blute und in den blutzellenbildenden Organen an dem Zustandekommen der Albumosurie beteiligt ist, allein in diesem Momente für sich allein dürfte der Grund für das Auftreten des pathologischen Eiweißkörpers im Harne wohl kaum gelegen sein, da die Leukocytenvermehrung beim infizierten Kaninchen doch nicht die hochgradigen Werte wie beim leukämischen Menschen erreicht. Auch brachten eine Reihe von Untersuchungen, bei denen versucht wurde den Gesamt-N, die Harnsäure und die Alloxurbasen im Harne zu bestimmen, beim infizierten Kaninchen wegen der schon bei gesunden Tieren trotz gleichmäßigster Fütterung nicht erreichbaren Konstanz der Ausscheidungsgröße der erwähnten Substanzen, keine weitere Klärung über das Zustandekommen der Albumosurie. Nicht unerwähnt möge bleiben, daß die Niere eines Kaninchens, das nie Zeichen einer Nephritis, wohl aber eine konstante Albumosurie bis an das Ende gezeigt hatte, sehr tiefgreifende

Digitized by Google

degenerative Veränderungen des Nierenparenchymes darbot; weitere Untersuchungen werden zu entscheiden haben, ob ein Zusammenhang zwischen diesen Veränderungen und dem Auftreten der Albumosurie besteht.

Zur Kontrolle wurde der Harn von sechs unter ganz gleichen Verhältnissen mit den infizierten Tieren gehaltenen Kaninchen untersucht. Soweit die Tiere nicht tuberkulös wurden, konnten niemals Albumosen nachgewiesen werden.

h) Infektionsversuche an anderen Tieren.

Mit dem zur Verfügung stehenden Leichenmateriale vom Menschen, das zu den Infektionsversuchen am Kaninchen Verwendung fand, wurden auch andere Tiere (Hunde, Katzen, Meerschweinchen) in der gleichen Weise wie die Kaninchen behandelt. Ein Blick auf die Tabelle I (S. 137) giebt über die Einreihung dieser Tiere in die verschiedenen Gruppen Aufschluß. Ich vermeide es die ausführlichen Krankengeschichten dieser Tiere mitzuteilen, da diese Versuche durchwegs negativ verliefen. Ich bemerke nur, daß Hund 1 (Gruppe B) sechs Monate beobachtet wurde und während dieser Zeit zweimal mit dem gleichen Materiale (einmal direkt vom Kranken Delago, und das zweite Mal mit dem Milzsafte des Kaninchens XII) infiziert wurde, ohne jemals irgend welchen abnormen Befund im Blute erkennen zu lassen. Die Organe dieses zu andern Zwecken getöteten Hundes wurden in der gleichen Weise wie bei den infizierten Kaninchen der Untersuchung aber mit völlig negativem Resultate unterzogen. Hund II (Gruppe D), ging binnen zwei Tagen an einer akuten septischen Infektion (wahrscheinlich mit B. proteus) zu Grunde, ebenso Katze I (Gruppe D), während Katze II und Meerschweinchen 1 und 2 (Gruppe B) bei monatelanger Beobachtung und auch bei der mikroskopischen Untersuchung ihrer blutzellenbildenden Organe gar keine auf Leukämie bezüglichen Veränderungen erkennen ließen. Meerschweinchen 3 und auch noch ein nicht in die Tabelle mit aufgenommenes Meerschweinchen 4 (Gruppe C) gingen das erste einen Tag nach der Infektion, das zweite im unmittelbaren Anschlusse an dieselbe zu Grunde und wurden nicht weiter untersucht, Katze III (Gruppe C) blieb bei einmonatlicher Beobachtung vollständig normal.

Durch diese Beobachtung war zunächst nur erwiesen, daß der gewählte Infektionsmodus bei den genannten Tieren, wenn dieselben in völlig normalem Zustande der Infektion unterzogen wurden, nicht genügt, um eine Ansiedelung der Hämamöbe im Blut hervorzurufen; ich möchte aus diesen Beobachtungen nicht den Schluß ziehen, daß diese Tiere überhaupt nicht künstlich leukämisch infiziert werden können, zumal ja beim Hunde und bei der Katze spontane Leukämieerkrankungen beschrieben worden sind. Wahrscheinlich müssen diese Tiere erst in entsprechender Weise vorbehandelt werden, um für die künstliche Infektion empfänglich zu werden, was beim Kaninchen nicht der Fall ist.

Diese Infektionsversuche an Hunden, Katzen und Meerschweinchen verfolgten aber noch weiterhin den Zweck, über die Übertragbarkeit der Lymphämie auf Tiere Aufschluß zu erhalten, da das zur Infektion der Gruppe C und D verwendete Material doch, wie bereits früher erwähnt wurde, wenn es sich auch um sogenannte Mischinfektionen handelte, zur Lymphämie in näherer Beziehung stand. Beim Kaninchen entwickelte sich nach Verwendung dieses Materiales stets die früher erwähnte Form der leukämischen Infektion, die ja vollständig

Digitized by Google

identisch war mit jener Form, die bei Verwendung reinen myelämischen Materiales (Gruppe B) zu Tage trat. Man konnte diesen Umstand dahin deuten, daß bei dem Materiale der Gruppe C und D eine Mischinfektion der beiden Amöbenarten vorlag, und daß möglicherweise bei Gegenwart der Haemamoeba magna die zweite der Lymphämie zugehörige Amöbenart im Kaninchenorganismus nicht aufkommen könne. Es brachte indessen auch die Verwendung anderer Tiere keinen Aufschluß über die Frage der künstlichen Übertragbarkeit der Lymphämie, sie sind aber jedenfalls noch zu gering an Zahl um zu einem definitiven Urteile führen zu können. Auch muß ja noch berücksichtigt werden, daß ich bisher mit reinem lymphämischen Leichenmateriale vom Menschen die Übertragung auf Tiere noch nicht versuchen konnte, und daß vielleicht hier die passende Auswahl des zur Infektion verwendeten Leichenmateriales von ausschlaggebendem Einfluß auf den Erfolg der Übertragungsversuche sein dürfte.

Kapitel XV.

Die Stellung der leukämischen Infektion beim Kaninchen.

Es wird wohl bei objektiver Beurteilung der im vorausgehenden Kapitel XIV (a—g) mitgeteilten Beobachtungen gesagt werden müssen, daß bei den infizierten Kaninchen nicht das volle und mit den diesbezüglichen Krankheitserscheinungen am Menschen vollständig übereinstimmende Bild der Leukämie aufgetreten war, daß aber die angeführten Krankheitserscheinungen beim infizierten Kaninchen zu den Krankheitserscheinungen des leukämischen Menschen in innigster Beziehung stehen und wahrscheinlich nur graduell verschieden sind von den am Menschen zustande kommenden Krankheitssymptomen. Es macht den Eindruck als ob es sich um eine abgeschwächte Form der Krankheit mit im Vergleiche zum Menschen abgeschwächten Krankheitserscheinungen handeln würde. Gewiß wird man daher, wenn man den gefundenen Thatsachen objektiv Rechnung trägt, der Anschauung Ausdruck geben können, daß dasjenige was am infizierten Kaninchen künstlich hervorgerufen wurde, nicht mit der Leukämie des Menschen identifiziert werden darf, insoferne man bei dieser Krankheit das Hauptgewicht legt auf die massenhafte und dauernde Zunahmegewisser Leukocyten im Blute, und auf die hochgradige zur Tumorbildung führende Volumszunahme der blutzellenbildenden Organe. Aber andererseits darf der anthropomorphe Standpunkt bei der Beurteilung pathologischer Vorkommnisse, namentlich aber bei der Übertragung von Krankheiten des Menschen auf das Tier, doch nicht so weit getrieben werden, daß man diese Vorkommnisse und die Erscheinungen am infizierten Tiere ausschließlich am menschlichen Maßstabe mißt, und eine vollständige Übereinstimmung der pathologischen Verhältnisse beim Menschen und beim Tiere als Grundbedingung aufstellt. Das Studium der bakteriellen Infektionskrankheiten hat uns zahlreiche Beispiele nach der Richtung gebracht, daß eine volle Über-

Digitized by Google

einstimmung der Krankheitserscheinungen bei der Übertragung einer Infektionskrankheit vom Menschen auf das Tier nicht bestehen muß, und daß die beiderseitigen Symptome vielfach nur in ihren Grundlagen übereinstimmen. Von diesem Gesichtspunkte aus glaube ich zwar nicht von einer Leukämie der infizierten Kaninchen aber doch von einer leukämischen Infektion derselben sprechen zu sollen.

Dabei muß aber besonderer Nachdruck darauf gelegt werden, daß sich die leukämische Infektion des Kaninchens nur auf die beim Menschen als Myelämie bezeichnete Form der Leukämie bezieht, nicht bloß wegen der Abstammung des zur Infektion verwendeten Leichenmateriales des Menschen, sondern vor allem deshalb, weil bisher der Beweis noch nicht erbracht ist, daß auch die als Lymphämie bezeichnete Form der Leukämie auf das Kaninchen übertragen werden kann. Strenge genommen sollte daher nur von einer myelämischen Infektion des Kaninchens gesprochen werden, wenn nicht, worauf wir noch zurückkommen, der Bezeichnung „Myelämie“ gewisse Mängel anhaften würden.

Bezüglich der Krankheitserscheinungen am infizierten Kaninchen ist nun vor allem zu betonen, daß ihr Auftreten jedenfalls in Abhängigkeit gebracht werden muß zu der Einführung des myelämischen Leichenmateriales in den Kaninchenorganismus, wofür sich als der beste Modus die möglichste Zerkleinerung des Ausgangsmateriales, die Zerstörung seiner zelligen Elemente und die Einführung der auf diese Weise wahrscheinlich frei gewordenen parasitären Elemente in die Blutbahn des Versuchstieres erwies. Abgesehen von andern bereits früher hervorgehobenen Umständen dürfte wahrscheinlich gerade der Nichtbeachtung dieses Umstandes das Fehlschlagen der bisher auf die Übertragung der Leukämie gerichteten Versuche zuzuschreiben sein. Jürgens[1]) hat auf einem andern Gebiete analoge Erfahrungen mitgeteilt.

Die am leukämisch infizierten Kaninchen beschriebenen Krankheitserscheinungen stehen nicht in Abhängigkeit von der Einführung des Zellenmateriales als solchen in die Blutbahn, da sie bei Verwendung eines analog hergestellten Zellenmateriales von normalen Tieren (Kaninchen und Hunde) nicht zustande kommen, und sie dürfen auch nicht als einfache marastische Erscheinungen aufgefaßt werden, da leukämisch nicht infizierte sonst aber unter den gleichen Lebensbedingungen gehaltene Kaninchen diese Erscheinungen nicht zeigen. Die beschriebenen Krankheitssymptome stehen vielmehr höchstwahrscheinlich zu den im infizierten Kaninchen sich vermehrenden Parasiten in innigster Beziehung und können als durch dieselben bedingt angesprochen werden.

Hieher gehört vor allem die im Vorausgehenden näher charakterisierte Leukocytenvermehrung im peripheren Blute, welche als der Ausdruck des durch den leukocytären Parasitismus der Hämamöben bedingten rascheren Wiederersatzes der verbrauchten oder funktionsunfähig gewordenen Leukocyten angesehen werden kann, und in naher Beziehung zu den leukocytären Veränderungen bei der Myelämie der Menschen steht. Hieher gehören die beschriebenen Veränderungen in den blutzellenbildenden Organen bei den infizierten Kaninchen, die ebenfalls eine nahe Verwandtschaft mit den analogen Veränderungen beim myelämischen Menschen erkennen lassen. Beide Veränderungen sind aber wahrscheinlich deshalb, weil die Parasiten, wie im Vorausgehenden bereits auseinandergesetzt wurde, im Kaninchenorganismus ungünstigere Lebensbedingungen vorfinden, quantitativ schwächer als beim Menschen entwickelt.

[1]) Versammlung der deutsch. patholog. Gesellsch. Erste Tagung. Berlin 1899. S. 128

Digitized by Google

Hieher gehören ferner die Veränderungen der Erythrocyten bei den infizierten Kaninchen, die ihr Analogon gleichfalls beim leukämischen Menschen vorfinden, hieher gehört ferner die eigenartige Veränderung der Harnbeschaffenheit bei den Kaninchen, die vielleicht teilweise auf den intensiven Leukocytenzerfall, teilweise aber wohl auf andere noch nicht genauer bekannte und wahrscheinlich durch die Parasiten bedingte Stoffwechseländerungen zurückzuführen ist, und auch beim leukämischen Menschen gelegentlich beobachtet wurde. Hieher gehört ferner die konstant fortschreitende trotz ausreichender Ernährung zustande kommende, manchmal durch Perioden der Körpergewichtszunahme und auch anderweitige Besserung der Krankheitserscheinungen unterbrochene Abnahme des Körpergewichtes, wie sie ja auch am leukämischen Menschen vorkommt, und die wohl gleichfalls auf die bestehende Infektion in noch nicht genauer bekannter Weise zurückzuführen sein dürfte; die bei den infizierten Kaninchen manchmal interkurrierenden ohne jedwede äußere Veranlassung auftretenden diarrhoischen Stuhlentleerungen müssen bei der Beurteilung der Körpergewichtsabnahme und der ganzen Stoffwechselanomalie gleichfalls berücksichtigt werden. Hieher gehört ferner die hochgradige Ansammlung sogenannter Mastzellen im Blute und namentlich in den blutzellenbildenden Organen des infizierten Kaninchens, die vielleicht gleichfalls in einer allerdings noch nicht erkannten Abhängigkeit zur Thätigkeit des Parasiten steht, und die sich auch beim myelämischen Menschen an den gleichen Lokalitäten vorfindet. Kurz, es liegt bei den leukämisch infizierten Kaninchen ein typisches Krankheitsbild vor, das noch vervollständigt wird durch das an der Leiche der spontan eingegangenen Tiere regelmäßig nachgewiesene Ödem einiger größerer Körperhöhlen kombiniert mit gleichzeitig vorhandenem mehr oder minder hochgradigem Lungenödem.

Wir haben also bei den infizierten Kaninchen eine in den meisten Fällen chronische Infektionskrankheit mit bestimmten und immer wiederkehrenden Krankheitserscheinungen vor uns, die eine sehr nahe Beziehung zu jenen bei der Myelämie des Menschen erkennen lassen, und die unter noch nicht genauer festgestellten Umständen bei einzelnen Tieren auch mehr akut verlaufen kann; Fieberbewegungen gehören als regelmäßige Begleiterscheinung nicht zu dem Symptomenbild dieser Infektionskrankheit, die wohl in ursächlichem Zusammenhang mit dem eingeführten Parasiten, der Haemamoeba leukämiae magna gebracht werden darf. Damit gelangen wir zu der Schlußfolgerung, daß der angeführten Hämamöbe eine ätiologische Bedeutung für die entsprechende Infektionskrankheit des Kaninchens und damit auch für die Myelämie des Menschen zuzusprechen ist.

Die Myelämie des Menschen ist auf Grund dieser Auffassung als eine vorwiegend chronisch verlaufende Protozoeninfektion und analog wie die Malaria wahrscheinlich als eine Sporozoeninfektion anzusprechen. Diese Auffassung über die infektiöse Natur der Leukämie erscheint aber zunächst nur gestützt für die Myelämie, da nur für diese Form der Leukämie Anhaltspunkte für die Übertragbarkeit derselben auf Kaninchen gewonnen wurden, während analoge Beobachtungen für die Lymphämie noch ausständig sind.

Der Verlauf der leukämischen Infektion beim Kaninchen ist in

Digitized by Google

der Regel ein tödlicher; eine spontane Ausheilung der Krankheit kam nur bei den Kaninchen I—III der Gruppe A zur Beobachtung, bei welchen infolge des angewandten Infektionsmodus (einige Tropfen Blut des Kranken Delago) wohl nur verhältnismäßig wenig Parasiten den Kaninchen einverleibt, hier allmählich wahrscheinlich vernichtet wurden, und nur zu vorübergehenden Krankheitserscheinungen Veranlassung gaben. Es weist diese Beobachtung darauf hin, daß kleinere Mengen des Infektionsmateriales im Kaninchenorganismus nach einiger Zeit wahrscheinlich zu Grunde gehen, und daß zum Zustandekommen der typischen Infektionskrankheit eine größere Menge des betreffenden Materiales erforderlich ist. Ob diese Erfahrung für die Frage einer erworbenen Immunität gegen die leukämische Infektion wird verwertet werden können, wird erst durch weitere Untersuchungen festzustellen sein.

Von den 24 Kaninchen der Gruppe B, C und D gingen spontan 17 ein (IV, V, VII, VIII, IX, X, XIII, XIV, XV, XVIII, XIX, XX, XXI, XXII, XXIII, XXV, XXVII), 7 wurden im Verlaufe der Krankheit getötet (VI, XI, XII, XVI, XVII, XXIV, XXVI), die wahrscheinlich binnen längerer oder kürzerer Zeit gleichfalls spontan der Krankheit erlegen wären. Von den 17 spontan eingegangenen Kaninchen gingen 3 (IX, XIII, XXIII) durch eine intravitale Thrombose im Anschlusse an die Injektion zu Grunde, bei sechs Tieren (XVII, XVIII, XIX, XX, XXV, XXVII) wurde bei der Sektion Tuberkulose konstatiert. Da alle diese 6 Kaninchen von dem pseudoleukämischen Kinde infiziert waren (Gruppe C), bei keinem der übrigen Kaninchen (Gruppe B und D) aber Tuberkulose auftrat, trotzdem sie unter den gleichen äußern Bedingungen wie die Kaninchen der Gruppe C gehalten wurden, so liegt es nahe, das Ausgangsmaterial der Gruppe C für die tuberkulöse Infektion der betreffenden Kaninchen verantwortlich zu machen, d. i. anzunehmen, daß mit diesem die Tuberkulose auf die Tiere übertragen worden war. Es lag also bei den Kaninchen der Gruppe C eine Kombination von Tuberkulose und leukämischer Infektion vor, wie sie ja auch am Menschen vorkommt, und man wird mit Ausnahme der Kaninchen XIX, XXV und XXVII, bei denen Miliartuberkulose nachgewiesen wurde, nicht einmal sagen können, daß die Krankheitsdauer durch die angeführte Mischinfektion bei der Gruppe C wesentlich verkürzt wurde. Ob bei den Kaninchen dieser Gruppe schließlich die Tuberkulose oder die leukämische Infektion die unmittelbare Todesursache war, wird wohl kaum zu entscheiden sein. Bei sieben Kaninchen (IV, V, VII, VIII, X, XV, XXII) liegt das Bild der nicht komplizierten leukämischen spontan zum Tode führenden Infektion vor. Bezüglich der Todesursache bei diesen Tieren selbst wird man, insoferne man nicht das Lungen- und das Höhlenödem als solche anspricht, zunächst wohl nur auf die Vermutung angewiesen sein, daß als solche die mit der intensiven Abnahme des Körpergewichtes einhergehende vielleicht durch Giftwirkung bedingte Schädigung des Stoffwechsels anzusprechen ist.

Für die Auffassung der am Kaninchen durch die Injektion des myelämischen Leichenmateriales hervorgerufenen Krankheitserscheinungen als einer Infektionskrankheit ist der Umstand gewiß von großer Bedeutung, daß es gelingt, die Krankheit durch den Zellsaft von Milz und Lymphdrüsen der infizierten (eingegangenen oder getöteten) Kaninchen von Tier auf Tier zu übertragen. So lange wir die Methode der Reinkultur der Leukämieparasiten nicht kennen, und so lange uns anderweitige Übertragungsversuche nicht zu Gebote stehen, scheint mir dieser Modus

Digitized by Google

der Übertragung von Kaninchen auf Kaninchen der geeigneteste zu sein, um sich das Infektionsmaterial durch lange Zeit, allerdings mit mancherlei im Vorausgehenden charakterisierten Veränderungen seiner Beschaffenheit, im lebenden Zustande zu bewahren. Ob nicht mit der Zeit allmählich auch dieser Modus der Fortzüchtung des Impfmateriales versagt, kann ich zur Zeit nicht entscheiden; ich habe aber doch den Eindruck erhalten, daß, wenn ich mich so ausdrücken darf, nach nahezu zweijähriger Fortzüchtung von Tier auf Tier, die Parasiten an Virulenz verloren haben, und schon bei den später geimpften Tieren zu leichtern Krankheitserscheinungen Veranlassung gaben.

Was nun das zeitliche Auftreten der einzelnen Krankheitssymptome am leukämisch infizierten Kaninchen anbelangt, so vermag ich mich nur über einzelne derselben auszusprechen. Die Leukocytenzunahme im peripheren Blute ist, wenn sie zustande kommt, was ja die Regel ist, jedenfalls sehr bald nach der Infektion vorhanden, und es macht den Eindruck, als ob sie in den ersten 10—14 Tagen nach der Infektion ihre höchsten Werte erreichen würde, dann in abgeschwächtem Zustande mit zeitweise auftretenden abnorm hohen Werten, gelegentlich auch von Perioden mit normalen Leukocytenmengen unterbrochen, lange Zeit erhalten bleibt, um dann manchmal erst kurz vor dem Tode zu einer neuerlichen (prämortalen) Steigerung zu führen. Da, wie es scheint, auch die charakteristischen auf parasitäre Thätigkeit der Hämamöben wahrscheinlich zurückzuführenden Leukocytenveränderungen, die gleichfalls eine gewisse Analogie mit den betreffenden Verhältnissen bei der Myelämie des Menschen erkennen lassen, schon sehr bald nach der Infektion im Blute zu konstatieren sind, so liegt es nahe, diese Veränderungen der Leukocytenmenge und Beschaffenheit im peripheren Blute als den Ausdruck eines durch den Parasiten bedingten Reizes anzusprechen, wobei man entweder an eine direkte Schädigung der Leukocyten durch die Parasiten und an einen vermehrten Wiederersatz der geschädigten Elemente durch Zufuhr leukocytärer Gebilde aus den blutzellenbildenden Organen, oder auch an eine indirekte Schädigung der Leukocyten durch Giftwirkung mit den gleichen Folgeerscheinungen eventuell mit einer vermehrten Anlockung neuer Zellen aus den blutzellenbildenden Organen in das Blut denken kann.

Was nun die Veränderungen der blutzellenbildenden Organe mit Rücksicht auf den Zeitpunkt ihres Eintrittes anbelangt, so möchte ich zunächst nur auf den Umstand aufmerksam machen, daß die zellige Hyperplasie bei allen Tieren mit längerer Lebensdauer nachweisbar war, und zwar waren selten alle drei Organe (Milz, Lymphdrüsen und Knochenmark), häufiger nur eines derselben oder Milz und Knochenmark gleichzeitig der Sitz der Hyperplasie. Worauf diese Differenzen zurückzuführen sind, vermag ich nicht anzugeben, man wird aber jedenfalls sagen können, daß die Parasiten sich auch beim Kaninchen in jedem der drei genannten Organe, vielleicht mit individueller Bevorzugung des einen oder des andern anzusiedeln vermögen. Bei Kaninchen mit kurzer Lebensdauer ist im allgemeinen zellige Hyperplasie nicht vorhanden, so beim Kaninchen IV mit 4tägiger, beim Kaninchen XI mit 21tägiger, beim Kaninchen XXIV mit 12tägiger, beim Kaninchen XXVI mit 2tägiger, beim Kaninchen XXVII mit 22tägiger Krankheitsdauer. Dagegen war beim Kaninchen XIX mit 24tägiger und beim Kaninchen XXV mit 27tägiger Krankheitsdauer zellige Hyperplasie bereits nachweisbar; mit Rücksicht auf die komplizierende Tuberkulose bei diesen

Digitized by Google

beiden Tieren dürfte es aber wohl angezeigt sein, diese beiden Fälle außer Rechnung zu lassen. Die kürzeste Dauer, nach welcher bei einer nicht komplizierten leukämischen Infektion zellige Hyperplasie bereits zu konstatieren war, findet sich beim Kaninchen XV mit 1 Monat und 12 Tagen verzeichnet. Man wird also wohl im allgemeinen sagen können, daß bei Kaninchen nach etwa einmonatlicher Krankheitsdauer die Zeichen der zelligen Hyperplasie in den blutzellenbildenden Organen bereits angetroffen werden, während sie früher in der Regel fehlen.

Diese Verhältnisse weisen darauf hin, die zellige Hyperplasie der blutzellenbildenden Organe entweder als eine Folgeerscheinung der von Beginn der Erkrankung an vorhandenen Leukocytenvermehrung im peripheren Blute aufzufassen oder anzunehmen, daß diese Hyperplasie erst nach länger bestehender Ansiedelung des Parasiten in diesen Organen veranlaßt wird. Damit ist aber selbstverständlich noch nicht gesagt, daß die Veränderung im peripheren Blute die primäre und die Organerkrankung die sekundäre Erscheinung darstellt, oder anders ausgedrückt, daß die Infektion mit den Parasiten primär an den Leukocyten des Blutes und erst sekundär an den lymphocytären Elementen der blutzellenbildenden Organe erfolgt, da das spätere Auftreten der zelligen Hyperplasie in diesen Organen auch bei primärer Infektion dieser Organe in der eben angedeuteten Weise aufgefaßt werden könnte.

Zur näheren Prüfung dieser Sachlage wurde das Augenmerk darauf gerichtet, ob die Parasiten bei den infizierten Kaninchen vielleicht die erste Zeit nach der Infektion nur im peripheren Blute, nicht aber in den blutzellenbildenden Organen nachweisbar sind. Leider verfüge ich in dieser Beziehung nur über einen brauchbaren Versuch beim Kaninchen XXVI, wo während der beiden ersten Tage nach der Infektion Hämamöben im Blute sicher vorhanden waren, und eine wenn auch nicht sehr hochgradige Leukocytenzunahme mit den charakteristischen Erscheinungen im Ohrblute bereits bestand, während die blutzellenbildenden Organe dieses am 2. Tage nach der Infektion getöteten Kaninchens sich parasitenfrei erwiesen. So sehr nun auch dieser Versuch darauf hinzuweisen scheint, daß beim Kaninchen wenigstens die Hämamöben primär sich an den Leukocyten des peripheren Blutes und erst sekundär in den blutzellenbildenden Organen ansiedeln, daß mithin unter den gegebenen Verhältnissen die Infektion primär im Blute und erst sekundär in den genannten Organen zum Ausdrucke kommt, so möchte ich doch auf diesen einen Versuch keinen zu großen Wert legen, weil er als solcher keinen sichern Schluß gestattet, und weil auch, wie bereits früher auseinandergesetzt wurde, aus dem negativen Befunde bei der Untersuchung auf Hämamöben in den Organen noch nicht mit voller Sicherheit auf ihr thatsächliches Fehlen in denselben geschlossen werden kann.

Ob übrigens in dieser Beziehung beim leukämischen Menschen analoge Verhältnisse wie beim leukämisch infizierten Kaninchen vorkommen, ob mithin eine myelämische Leukocytenzunahme und Parasiten im peripheren Blute, ohne Parasiten in den blutzellenbildenden Organen und ohne zellige Hyperplasie in ihnen bestehen kann, werden erst weitere auf diesen Punkt gerichtete Untersuchungen ergeben. Ich kann aber nicht umhin, darauf hinzuweisen, daß Fälle von Leukämie beim Menschen mit hochgradiger Leukocytenzunahme im Blute und fehlenden Organverände-

Digitized by Google

rungen in der Litteratur bereits niedergelegt sind (Leube und Fleischer [1]), Hirschlaff [2]), bei denen allerdings die parasitären Verhältnisse noch keine Berücksichtigung gefunden haben.

Mit wenigen Worten möchte ich hier noch auf die bei den beiden Kaninchen XIV und XVIII zu thetapeutischen Zwecken vorgenommenen Chinininjektionen eingehen. Bei den mannigfachen im Vorausgehenden berührten Beziehungen zwischen Malaria- und Leukämieparasiten lag es ja nahe, das Chinin auch bei Leukämie zu therapeutischen Versuchen heranzuziehen, zumal ja Mosler [3]) bereits vor längerer Zeit über Heilerfolge des Chinins bei Leukämie berichtet hatte.

Beim Kaninchen XVIII schienen die durch einige Tage vorgenommenen subkutanen Chinininjektionen gar keinen Einfluß auf die Leukocytenmenge und die Parasiten zu nehmen. Beim Kaninchen XIV wurde die Chininlösung durch drei Tage intravenös injiziert, bis das Tier einer akuten Chininvergiftung erlag. Die Parasiten verschwanden hier erst kurz vor dem Tode aus dem Blute und sie waren auch nicht in den blutzellenbildenden Organen dieses Falles nachweisbar, während zellige Hyperplasie vorhanden war. Es fordert dieser Versuch jedenfalls zu weitern diesbezüglichen Untersuchungen auf, eine spezifische Wirkung wie bei der Malaria scheint aber dem Chinin für die Leukämieparasiten nicht zuzukommen.

Kapitel XVI.

Künstliche Kulturversuche mit der Haemamoeba leukaemiae magna.

Die Züchtung der Leukämieparasiten außerhalb des Tier- und Menschenleibes wurde sowohl mit dem myelämischen Blute des Menschen (Delago) als auch mit dem peripheren Blute des infizierten lebenden Kaninchens und den blutzellenbildenden Organen der infizierten Tiere in langen und mühevollen Untersuchungsreihen, bisher aber mit vollständig negativem Erfolge versucht. Im Interesse weiterer Arbeiten auf diesem Gebiete möchte ich diesbezüglich hier folgendes erwähnen:

Von den mir bekannt gewordenen Methoden der Amöbenzüchtung, die sich ja alle mehr weniger mit den rhizopoden Amöben beschäftigen, habe ich für das oben erwähnte leukämische Material des Menschen und des Kaninchens das sterile Strohinfus von Kartulis [4]), den nach Celli und Fiocca [5]) bereiteten Fucus crispus, den Heuagar und Heufleischwasseragar nach Schardinger [6]), den nach Beijerink [7]) hergestellten

---

[1]) Virchows Archiv etc. 1881. Bd. 83. S. 124 f.

[2]) Verhandlungen des Vereins f. innere Mediz. in Berlin. 11. Juli 1898. Deutsch. Medizinal-Zeitung 1898. S. 577. Deutsch. Archiv f. klin. Mediz. 1899. Bd. 62. S. 314 f.

[3]) Die Pathologie und Therapie der Leukämie. Berlin 1872. S. 247.

[4]) Centralbl. f. Bakteriol. Bd. IX. 1891. Nr. 11. Zeitschr. f. Hygiene u. Infektkr. 1893. Bd. XIII.

[5]) Centralbl. f. Bakteriol. 1896. S. 537.

[6]) Ebendas. 1896. Bd. 19. Nr. 14, 15 und Bd. XXII. S. 3.

[7]) Centralbl. f. Bakteriol. 1896. S. 257.

Digitized by Google

Agar, die alkalische Kartoffel nach GARINI [1]) versucht, wobei die verschiedenen von CASAGRANDI und BARBAGALLO [2]), sowie von FROSCH [3]) für die von ihnen untersuchten Amöbenarten angeführten Verhältnisse Berücksichtigung fanden. Ebenso erfolglos blieben die Versuche mit der von TSUJITANI [4]) angeführten Methode, während die Methode der Amöbenkultur nach FEINBERG [5]), da über die dabei in Anwendung gezogenen in Kochsalzlösung befindlichen organischen Substanzen nähere Angaben nicht gemacht wurden, für die vorliegende Frage noch nicht herangezogen werden konnte. Ich habe aus allen diesen und noch einer Reihe anderer fehlgeschlagener Versuche den Eindruck gewonnen, daß bei den hier in Betracht kommenden Leukämieparasiten obligate Zellschmarotzer vorliegen, die zu ihrer Existenz etwas benötigen, was in der lebenden Zelle selbst, speziell in den Leukocyten enthalten ist, weshalb sich die bisher angewandten künstlichen Nährböden als zu ihrer Züchtung ungeeignet erwiesen. CASAGRANDI und BARBAGALLO [6]), sowie FROSCH [7]) haben für die von ihnen untersuchten parasitären (rhizopoden) Amöben einen ähnlichen Gedanken ausgesprochen.

Meine nächsten Versuche waren nun darauf gerichtet, aus den leukocytären Elementen von Milz und Lymphdrüsen passende Nährböden durch verschiedenartige Extraktion der frischen Kaninchenorgane zu gewinnen; allein auch in dieser Beziehung waren, selbst wenn ich bakterielle Verunreinigungen mit in den Kauf nahm, alle meine Bemühungen vergeblich. Ebenso unwirksam erwies sich die Methode des Auspressens der genannten Organe in Kochsalzlösung und der Filtration dieses Presssaftes durch CHAMBERLAND'sche Kerzen ohne jede weitere Sterilisation; auch die Verwendung von nukleïnsaurem Natron als Nährboden ergab nur negative Resultate. Ich habe niemals bei diesen mannigfach variierten Versuchen, ob ich nun das Blut des myelämischen Menschen, oder Leichenorgane von infizierten und eingegangenen Kaninchen als Ausgangsmaterial wählte, in diesen Kulturen irgend etwas aufgehen sehen, was zu den im Vorausgehenden beschriebenen parasitären Gebilde hätte in Beziehung gebracht werden können.

Ich wandte mich daher zu Kulturversuchen an überlebenden lymphocytären Elementen selbst und habe bei der Befolgung des folgenden Verfahrens Formen in der künstlichen Kultur aufgehen gesehen, die einer besonderen Erwähnung bedürfen. Von einem frisch entbluteten normalen Kaninchen werden Milz und Lymphdrüsen unter aseptischen Kautelen sofort nach dem Tode exstirpiert, in steriler Kochsalzlösung (0,7 %) mit dem Pistill rasch zerrieben und die aufgeschwemmte zellenhaltige Flüssigkeit sofort durch sterile Watte filtriert. In diese Zellenflüssigkeit wird nun ein kleines Stückchen aseptisch entnommenen Leichenmateriales (Milz, Lymphdrüse) eines frisch eingegangenen leukämisch infizierten Kaninchens übertragen, darin entsprechend zerkleinert, und das Ganze nun in den Thermostaten bei 38,4° C. gestellt. Schon nach 3—5 Stunden finden sich in der geimpften Zellenflüssigkeit bei entsprechender Färbung mit der gewärmten LÖFFLERblaulösung oder mit dem basischen Farbengemenge Formen,

---

1) Centralbl. f. Bakteriol. 1896. S. 785.
2) Centralbl. f. Bakteriol. Bd. XXI. 1897. S. 579 f.
3) Ebendaselbst S. 926 f.
4) Centralbl. f. Bakteriol. Bd. XXIV. I. Abt. 1898. S. 666 f.
5) Fortschritte der Medizin. 1899. Bd. 17. S. 121 f.
6) l. c. S. 587.
7) l. c. S. 931, 932.

Digitized by Google

welche mit den im Kaninchenblute und den Kaninchenorganen beschriebenen Gebilden eine gewisse Ähnlichkeit besitzen. Es ist mir aber vorläufig nicht möglich gewesen, über die Bedeutung dieser Formen zu einem gesicherten Urteile zu kommen, weil ich bei zahlreichen diesbezüglichen Kontrolluntersuchungen mit nicht geimpfter, sonst aber unter den gleichen Bedingungen gehaltener Zellenflüssigkeit, doch die Erfahrung gemacht habe, daß gelegentlich auch schon 3—5 Stunden nach Herstellung dieser Zellenflüssigkeit die charakteristischen Formen der Kerndegeneration auftreten können, die ja an überlebenden und abgestorbenen Geweben schon mehrfach beschrieben worden sind[1]), und welche leicht zu Täuschungen mit den amöbenähnlichen Formen aus der geimpften Zellenflüssigkeit Veranlassung geben konnten. Da mir bei Anstellung dieser Versuche eine spezifische Färbungsmethode, welche die Unterscheidung der parasitären Bildungen von den Produkten des Kern- und Zellzerfalles in der Zellenflüssigkeit mit voller Sicherheit gestattet hätte, noch nicht bekannt war, so gab ich diese künstlichen Züchtungsversuche in überlebenden Zellen sehr bald auf, und habe nur in einem Falle mit einer solchen geimpften Zellenflüssigkeit einen Infektionsversuch an einem Kaninchen (XXVIII) vorgenommen, den ich im folgenden kurz mitteile.

Bei diesem Kaninchen trat nun das oben geschilderte Bild der leukämischen Infektion, wenn auch nicht in starkem Grade ein. Ich bin aber der Meinung, daß auch dieser gelungene Übertragungsversuch keinen gesicherten Anhaltspunkt dafür erbringt, daß in der geimpften Zellenflüssigkeit thatsächlich eine neue Hämamöbengeneration aufgegangen ist, da ja die Infektion des Kaninchens XXVIII auch durch jene parasitären Bildungen erfolgt sein konnte, welche in dem als Impfmaterial verwendeten Stückchen des Leichenorganes enthalten waren und von dem der leukämischen Infektion erlegenen Tiere (Kaninchen XVIII) stammten, sich daher in der geimpften Zellenflüssigkeit von vornherein befanden.

Kaninchen XXVIII. Am 26. Januar 1899 Gewicht 1660 g. Lc. = 9184. E. 41 %. M. 59 % erhält das Tier durch die Vena jugul. hirnwärts 2 ccm einer tags vorher (25. 1. 99) von einem Normalkaninchen hergestellten und sofort mit einem Stückchen Milz des am gleichen Tage eingegangenen Kaninchens XVIII geimpften Zellenflüssigkeit, nachdem dieselbe 24 Stunden im Thermostaten bei 38.4° C. verweilt hatte. Vor der Injektion wurde die geimpfte Zellenflüssigkeit 20 Minuten auf 65° C. erwärmt, um auf diese Weise möglicherweise die tuberkulöse Infektion auszuschließen, welche beim Kaninchen XVIII bestand. Am Nachmittage des gleichen Tages (4.30^h) betrug die Temperatur 40.9° C.

27. 1. Gew. 1625 g. Lc. = 22306. E. 80 %. M. 20 %. Hämamöben sehr reichlich im Ohrblute nachweisbar. T. 39° C. (Nachmittag 4.20^h).

28. 1. Tier frißt gut. Gew. 1580 g. Lc. = 13674. E. 83 %. M. 17 %. Unter den einkernigen Leukocyten viele große und sog. Übergangsformen.

30. 1. Gew. 1665 g. Lc. = 11827. E. 64 %. M. 36 %. Hämamöben sicher aber spärlich vorhanden.

2. 2. Gew. 1620 g. Lc. = 14718. E. 76 %. M. 24 %. Hämamöben recht zahlreich vorhanden. Tier frißt gut.

---

[1]) Vgl. Fr. Kraus, Archiv f. experim. Pathol. etc. Bd. 22. S. 174 f.

Digitized by Google

5. 2. Gew. 1545 g. Lc. = 15673. E. 66%. M. 34%. Hämamöben reichlich vorhanden. T. 38.6° C.

11. 2. Gew. 1525 g. Lc. = 18864. E. 74%. M. 26%, reichlich Hämamöben nachweisbar. Tier frißt gut.

17. 2. Gew. 1495 g. Lc. = 18868. E. 80%. M. 20%. Hämamöben im frischen und im fixierten Blute beobachtet. Tier frißt gut.

28. 2. Gew. 1550 g. Lc. = 14864. E. 70%. M. 30%. Hämamöben sicher aber nicht sehr reichlich vorhanden.

10. 3. Gew. 1530 g. Lc. = 14827. E. 86%. M. 14%. Hämamöben sicher vorhanden. Tier frißt immer ganz gut.

1. 4. Gew. 1270 g. Lc. = 20918. E. 64%. M. 36%. Hämamöben reichlich vorhanden.

7. 4. Gew. 1380 g. Lc. = 22956. E. 69%. M. 31%. Hämamöben reichlich vorhanden. Tier frißt gut.

23. 4. Gew. 1370 g. Lc. = 15674. E. 50%. M. 50%. Hämamöben spärlich vorhanden.

4. 5. Gew. 1305 g. Lc. = 9754. E. 70%. M. 30%. Hämamöben konnten nicht gefunden werden.

16. 5. Gew. 1320 g. Lc. 9462. E. 60%. M. 40%. Hämamöben spärlich aber sicher vorhanden.

24. 5. Gew. 1462 g. Lc. = 8718. E. 48%. M. 52%. Keine Hämamöben gefunden.

30. 5. Gew. 1520 g. Lc. = 7763. E. 40%. M. 60%. Keine Hämamöben gefunden.

15. 6. Gew. 1558 g. Lc. = 9432. E. 37%. M. 63%. Keine Hämamöben gefunden.

24. 6. Gew. 1560 g. Lc. = 8374. E. 43%. M. 57%. Keine Hämamöben gefunden. Das Tier wird durch Entbluten getötet. Bei der Sektion wurden keinerlei abnorme Verhältnisse und keinerlei Organveränderungen konstatiert. Milz, Lymphdrüse und Knochenmark werden in Alkohol gehärtet und zeigen auf Schnitten nahezu normale Verhältnisse. Hämamöben wurden in ihnen nicht gefunden, auch die Mastzellen erwiesen sich nicht abnorm vermehrt, in der Milz waren jedoch sehr reichliche Trümmer von roten Blutkörperchen und sehr zahlreiche blutkörperchenhaltige Zellen vorhanden. Zeichen der zelligen Hyperplasie wurden nur an wenigen Stellen des Knochenmarkes, und da nicht sehr hochgradig, angetroffen.

Die Untersuchungen über die verschiedenen Leukocytenformen bei diesem Tiere ergaben folgende Resultate:

Am 26. 1. 99 wurden bei dem normalen Tiere gezählt: (Vgl. die Tabellen S. 207, 208, 209).

Einkernig kleine Lc. =	20%
Einkernig große Lc. =	20 „
Mehrkernige amphophile Lc. =	58 „
Übergangsformen =	0.8 „
Eosinophile Lc. =	1.2 „

Am 30. 1. also 4 Tage nach der Infektion wurden gezählt:

Einkernig kleine Lc. =	54%
Einkernig große Lc. =	11 „
Mehrkernige amphophile Lc. =	22 „
Einkernige amphophile Lc. =	3 „
Übergangsformen =	10 „

Digitized by Google

Am 17. 2. wurden gezählt:

Einkernig kleine Lc. =	50 %
Einkernig große Lc. =	18 „
Mehrkernige amphophile Lc. =	20 „
Übergangsformen =	12 „

Am 28. 2. wurden gezählt:

Einkernig kleine Lc. =	48 %
Einkernig große Lc. =	14 „
Mehrkernige amphophile Lc. =	30 „
Übergangsformen =	6 „
Eosinophile mehrkernige Lc. =	2 „

Am 16. 5. wurden gezählt:

Einkernig kleine Lc. =	55.0 %
Einkernig große Lc. =	8.8 „
Mehrkernig amphophile Lc. =	30.0 „
Übergangsformen =	5.4 „
Eosinophile mehrkernige Lc. =	0.8 „

Am 24. 6. wurden gezählt:

Einkernig kleine Lc. =	30 %
Einkernig große Lc. =	13 „
Mehrkernig amphophile Lc. =	54 „
Übergangsformen =	1 „
Eosinophile mehrkernige Lc. =	2 „

Es reiht sich also dieser Fall, jenen drei Kaninchen aus der Gruppe A (vgl. die Krankengeschichten S. 139—142) an, bei denen wahrscheinlich infolge Verwendung geringer Mengen des Infektionsmateriales ein vollständiges Verschwinden der leukämischen Infektion nach längerer Zeit zustande kam, ein Moment, das für das Kaninchen XXVIII nicht zu Gunsten der Annahme spricht, daß es sich um eine Infektion mit einer neuen Hämamöbengeneration gehandelt hat. Außerdem geht aus dem Verhalten der Leukocytenveränderungen auch in diesem Falle hervor (vgl. Kaninchen XXV und XXVI), daß die Zunahme der Übergangsformen im Blute sehr bald nach der Infektion bereits nachweisbar ist, und dass diese Formen mit dem Verschwinden der Infektion überhaupt auch im Blute wieder nur in geringen Mengen angetroffen werden.

Digitized by Google

Kapitel XVII.

Die Pathologie der Leukämie.

Es ist wohl fraglos, daß der Nachweis der Hämamöben bei den beiden Formen der Leukämie des Menschen, und der Nachweis der ätiologischen Bedeutung derselben für das Zustandekommen der Krankheit, die allerdings vorläufig nur für die sog. myelämische Form der Leukämie erbracht werden konnte, auch unsere gegenwärtige Auffassung über die Ätiologie und Pathologie des Prozesses wird beeinflussen müssen. Nun muß aber sofort betont werden, was ja auch im Vorausgehenden bereits mehrfach geschah, daß gegenwärtig gerade in dieser Beziehung nur die ersten Grundlagen nach dieser Richtung vorhanden sind, und daß es noch viel Arbeit kosten wird, ehe wir einen vollständigen Überblick über die hier in Betracht kommenden Verhältnisse erlangen werden. Damit ist es von vornherein bereits gegeben, daß mit der Erweiterung unserer Kenntnisse über den Krankheitserreger und über sein Verhalten im menschlichen und tierischen Organismus auch Änderungen in der Auffassung des Krankheitsprozesses eintreten dürften, die gegenwärtig noch nicht vorausgesehen werden können. Nichtsdestoweniger dürfte es, wie ich glaube, schon jetzt angezeigt sein, die wesentlichsten Punkte, die von dem gegenwärtig erreichten Standpunkt überblickt werden können, hervorzuheben, und damit den Versuch zu machen, die Pathologie der Leukämie auf ätiologische Grundlage zu stellen.

Die bereits zu wiederholten Malen gemachte Annahme, daß die Leukämie den chronischen Infektionskrankheiten anzureihen ist, gewinnt durch die hier mitgeteilten Befunde eine neue Grundlage, und zwar wird auf Grund derselben die Leukämie als eine Sporozoeninfektion des Blutes und der blutzellenbildenden Organe angesprochen werden müssen, die in der Regel chronisch, gelegentlich unter noch nicht genauer bekannten Verhältnissen aber auch akut oder subakut verlaufen kann. Die nähere Stellung der hier in Betracht kommenden leukocytären Parasiten im zoologischen System mag noch offen bleiben, manches spricht dafür, daß ein acystosporider Parasit aus der Familie der Hämamöbiden vorliegt, der den Malariaparasiten nahestehen dürfte; durch die im Vorausgehenden gewählte Bezeichnung der Parasiten als Hämamöben soll diese Stellung durchaus nicht fixiert werden, sie entspringt viel mehr äußern Kennzeichen und dem Bedürfnisse, die Parasiten auch mit einem bestimmten Namen bezeichnen zu können, als daß sie auf völlig gesicherte zoologische Merkmale basiert wäre.

Über die Art und Weise, wie sich die Infektion mit den Parasiten beim Menschen vollzieht, fehlt uns vorderhand noch jegliche Kenntnis. Es braucht wohl nicht besonders betont zu werden, daß die verschiedenartigen im Vorausgehenden (vgl. Kap. I) bereits berührten ätiologischen Angaben, auf welche bisher die Erkrankung zurückgeführt wurde, mehr die Rolle begünstigender Momente für die Sporozoeninfektion besitzen; wie und wo sich aber diese vollzieht, darüber ließen sich vorderhand nur Vermutungen aufstellen, weshalb gerade diese die Ätiologie des Prozesses betreffenden Punkte hier nicht weiter berührt werden sollen

Digitized by Google

Für die Beurteilung der Pathologie der Leukämie gilt es nun, nachdem die ätiologische Bedeutung des nachgewiesenen Parasiten vorläufig allerdings nur für die Myelämie wahrscheinlich gemacht wurde, der Frage näher zu treten, inwiefern die Krankheitserscheinungen der Leukämie durch die Parasiten bedingt werden und als ein Ausdruck ihrer parasitären Thätigkeit aufgefaßt werden können, oder ob sie anderweitig hervorgerufen und durch die Parasiten nur beeinflußt werden. Daran schließt sich dann weiter die Frage, ob das wahrscheinlich gewordene ätiologische Moment eine Änderung unserer Auffassung über die Pathologie des Prozesses nötig macht.

Für die Pathologie der Leukämie kommen auf Grund unserer bisherigen Kenntnisse im wesentlichen zwei Auffassungen in Betracht, die eine derselben verlegt den Sitz der Erkrankung in das periphere Blut, und sieht die Veränderungen der blutzellenbildenden Organe als sekundäre Folgeerscheinungen an, die andere steht gerade auf dem entgegengesetzten Standpunkte und verlegt den primären Sitz der Erkrankung in die blutzellenbildenden Organe. Für die erste Auffassung sind namentlich Kottmann [1]), Biesiadecki [2]) und Löwit [3]), jeder derselben von andern Gesichtspunkten ausgehend, eingetreten; in ähnlichem Sinne haben sich auch Robin [4]), Renaut [5]), Biondi [6]) u. a. geäußert. Gewiß ist diese Auffassung bisher nicht strenge erwiesen, aber sie kann auch eigentlich noch nicht als widerlegt bezeichnet werden.

Allerdings hat die Frage, ob die Leukämie eine primäre Bluterkrankung ist, gegenwärtig eine andere Bedeutung erhalten und sie muß dahin präcisiert werden, ob die Sporozoeninfektion sich bei der Leukämie primär im peripheren Blute und erst sekundär in den blutzellenbildenden Organen manifestiert. Auf diese Frage können wir aber zunächst eine präcise Antwort nicht geben; indessen dürfte, wie bereits angedeutet wurde, die weitere experimentelle Durcharbeitung der Krankheitserscheinungen bei der leukämischen Infektion der Tiere nähere Aufklärung darüber erbringen, ob die leukämischen Veränderungen im Blute und der Nachweis der Parasiten daselbst innerhalb der ersten Zeit nach der Infektion wenigstens regelmäßig oder nur in einzelnen Fällen ohne Veränderungen der blutzellenbildenden Organe vorhanden sein können, oder ob die Ansiedelung des Parasiten in den Organen und Veränderungen derselben stets von vornherein vorhanden sind. Für die spätere Zeit nach der Infektion ist diese Frage gewiß von geringerer Bedeutung, da dann beim Menschen wenigstens wahrscheinlich eine hochgradige Ansiedelung und Vermehrung der betreffenden Parasiten innerhalb der blutzellenbildenden Organe erfolgt und an der Auslösung der Krankheitserscheinungen beteiligt ist. Die Auffassung der Leukämie als einer primären Blutkrankheit hat übrigens noch vor kurzem in Ebstein [7]) einen Vertreter gefunden, der die krankhaften Veränderungen der blutzellenbildenden Organe bei der Leukämie als eine sekundäre d. h. als eine infolge einer gesteigerten Arbeitsleistung sich entwickelnde Erscheinung anzusprechen geneigt ist.

---

1) Die Symptome der Leukämie. Inaug.-Diss. Bern 1871.
2) Wiener mediz. Jahrb. 1876. S. 233 f.
3) Sitzungsber. d. K. Akad. der Wissensch. zu Wien. III. Abt. 1885. Bd. 92. S. 22 f.
4) Lecons des humeurs. Paris 1874.
5) Archives de physiol. norm. et pathol. 1881. T. XIII. pg. 649 s.
6) Archivio per le scienze med. Vol. XIII. pg. 291 s.
7) Virchows Archiv etc. 1898. Bd. 154. S. 349 f.

Digitized by Google

Die zweite Auffassung basiert auf den grundlegenden Beobachtungen von VIRCHOW[1]), die von E. NEUMANN und einer großen Zahl von andern Autoren gestützt und weitergeführt wurde; sie verlegt den primären Sitz der leukämischen Erkrankung in die blutzellenbildenden Organe und faßt die Veränderungen des Blutes als die Folgeerscheinung dieser Erkrankungen und in Abhängigkeit von ihnen auf.

Ich darf es mir wohl versagen, auf die große Zahl der auf der Grundlage der VIRCHOW-NEUMANN'schen Anschauung fußenden Arbeiten einzelweise einzugehen, sie haben durchwegs das gemeinsame, daß die Einteilung der verschiedenen Leukämieformen auf der Basis der pathologisch-anatomischen Veränderungen in den blutzellenbildenden Organen und die Zurückführung der Blutveränderung auf die Erkrankung der Organe erfolgt. So wurde eine lienale, eine lymphatische und eine myelogene Form der Leukämie und Mischformen derselben unterschieden, die sich anfänglich ohne genauere Berücksichtigung des hämatologischen Blutbildes nahezu ausschließlich auf die hyperplastischen Veränderungen eines oder mehrerer blutzellenbildenden Organe stützten.

Erst seit der Einführung der farbenanalytischen Untersuchungsmethoden des Blutes durch EHRLICH und seine Schüler wurde in zahlreichen aus der EHRLICH'schen Schule hervorgegangenen Arbeiten der Versuch unternommen, die eigenartigen Veränderungen des hämatologischen Blutbildes und speziell der Leukocyten bei der Leukämie auf die Organerkrankungen zurückzuführen, und auf diese Weise ein sehr wichtiger Ausbau der VIRCHOW-NEUMANN'schen Lehre über das Wesen des leukämischen Prozesses herzustellen versucht.

EHRLICH[2]) unterscheidet auf Grund dieser Arbeiten zwei Formen der Leukämie: 1. die myelogene Leukämie oder Myelämie und 2. die lymphatische Leukämie oder Lymphämie und Mischformen dieser beiden; eine lienale Leukämie wird von EHRLICH nicht acceptiert, da er der Milz eine Rolle für die Neubildung leukocytärer Elemente nicht zuerkennen kann. Bei der Myelämie verlegt EHRLICH den Sitz der Erkrankung in das Knochenmark; durch primäre hyperplastische Wucherung daselbst werden außer den normalerweise im Blute enthaltenen Leukocytenformen spezifische körnchenführende Leukocyten in die Blutbahn übergeführt, wodurch dem Blute seine eigentümliche und für die Myelämie charakteristische Beschaffenheit verliehen wird. Hieher gehört das massenhafte Auftreten der mononukleären neutrophilen Leukocyten, der sogen. Markzellen (Myelocyten EHRLICH's Kat' exochen), hieher gehören auch bis zu einem gewissen Grade die (mono- und polynukleären) eosinophilen Leukocyten und die verschiedenen von EHRLICH aufgezählten abnormen und atypischen Leukocytenformen, welche bei der Myelämie im Blute erscheinen, und dem Blutbilde seinen eigenartigen Charakter verleihen. Die Myelämie wird von EHRLICH den sogenannten aktiven Leukocytosen zugerechnet, indem durch den hochgradigen Wucherungsprozeß der spezifischen leukocytären Elemente im Knochenmarke aktiv eigenbewegliche Leukocyten in die Blutbahn gelangen, und auf diese Weise die hochgradige Überschwemmung des Blutes mit den geschilderten Elementen bedingt wird. Die hyperplastischen Veränderungen,

---

[1]) Wegen der hier nicht besonders angeführten Litteraturangaben verweise ich auf das vorzügliche Referat von H. F. MÜLLER, Centralbl. f. allg. Pathol. etc. 1894. Bd. V. S. 553 f.

[2]) Die Anämie etc. l. c.

Digitized by Google

die bei der Myelämie in den Lymphdrüsen, in der Milz und auch in andern Organen nachgewiesen werden, und die durchwegs den myeloiden Charakter, d. h. die Ansammlung der gleichen Elemente wie im hyperplastischen Markgewebe erkennen lassen, faßt Ehrlich als sekundäre auf, indem sich im Verlaufe der Erkrankung von dem primär erkrankten Knochenmarke Metastasen in den verschiedenen Organen entwickeln können. In ähnlichem Sinne, aber nicht in so strenger Abhängigkeit von der Knochenmarkserkrankung, hat auch Weiss[1]) diese Form der Leukämie als Leukämie mit leukocythämischem Typus des Blutbildes beschrieben.

Die lymphatische Leukämie oder Lymphämie (Leukämie mit lymphocythämischem Typus des Blutbildes nach Weiss) faßt Ehrlich als eine primäre Erkrankung der Lymphdrüsen auf, die zu einer hyperplastischen Wucherung der lymphatischen Elemente und zu einer Überführung derselben in die Blutbahn Veranlassung giebt. Da diese Elemente, die nach Ehrlich ausschließlich in den Lymphdrüsen entstehen sollen, einer aktiven Eigenbewegung nicht fähig sind und daher auch nicht selbstthätig in die Blutbahn gelangen können, so stellt Ehrlich die Vermutung auf, daß sie besondern chemotaktischen Reizen folgend passiv (mechanisch) in die Blutbahn eingeschwemmt werden; er rechnet daher die Lymphämie zu den sogen. passiven Leukocytosen oder den Lymphocytosen und stellt sie verschiedenen andern Formen der Lymphocytosen an die Seite. Zu der primären lymphoiden Wucherung innerhalb der Lymphdrüsen kann sich nach Ehrlich eine sekundäre metastatische Hyperplasie im Knochenmarke, in der Milz und auch in andern Organen, von dem gleichen lymphoiden Charakter wie in den Lymphdrüsen hinzu gesellen. Auf diese lymphoide Hyperplasie des Knochenmarkes wird von Ehrlich für die Auffassung des eigenartigen hämatologischen Blutbildes bei der Lymphämie ein Hauptgewicht gelegt, indem dadurch die normale Knochenmarksfunktion, als welche Ehrlich die Bildung der polynukleären neutrophilen Leukocyten anspricht, unterdrückt wird, und im Blute selbst die massenhafte Ansammlung von kleinern und größern Lymphocyten bei oft hochgradigem Mangel an polynukleären neutrophilen Leukocyten zustande kommt. Eine Trennung der Lymphämie in eine akute und in eine chronische Form, die namentlich von A. Fränkel[2]) angeregt worden war, wird von Ehrlich auf Grund des hämatologischen Blutbildes nicht anerkannt.

Auf diese Weise ist Ehrlich imstande, eine Übereinstimmung des hämatologischen Blutbildes mit den entsprechenden Veränderungen der blutzellenbildenden Organe bei den beiden Formen von Leukämie herzustellen, die bisher in diesem Grade nicht möglich war, und damit eine Lücke in der Virchow-Neumann'schen Auffassung über das Zustandekommen des leukämischen Prozesses auszufüllen.

Indessen wurde doch durch eine Reihe von vorwiegend anatomischen Untersuchungen auf die Unzulänglichkeit dieser Ehrlich'schen Auffassung und Einteilung der verschiedenen Leukämieformen hingewiesen, wobei es sich hauptsächlich um die Frage der Lymphämie handelt. Neumann hat bereits in seinen grundlegenden Arbeiten über die Bedeutung des Knochenmarkes für die Blutbildung unter normalen und pathologischen

[1]) Hämatologische Untersuchungen. Wien 1896. S. 104 f.
[2]) Deutsch. mediz. Wochenschr. 1895. Nr. 39—43. Verhandlungen des XV. Kongr. f. innere Mediz. 1897. S. 359.

Digitized by Google

Verhältnissen, darauf hingewiesen, daß das Knochenmark bei jeglicher Form der Leukämie, also auch bei der Lymphämie mitergriffen ist, ja er hat bereits die Knochenmarksveränderungen als die wesentlichen angesprochen, und die Leukämie überhaupt dementsprechend als eine primäre Knochenmarkserkrankung mit sekundären Veränderungen in andern Organen aufgefaßt. Er unterschied bekanntlich zwei Formen der Knochenmarkshyperplasie bei der Leukämie, die er als pyoide und als lymphadenoide bezeichnete, und die sich wohl mit den früher angeführten Formen der myeloiden und der lymphoiden Hyperplasie Ehrlichs decken. Die näheren Beziehungen dieser beiden Zustände zu den verschiedenen Veränderungen des hämatologischen Blutbildes bei den zwei Formen von Leukämie hat erst Ehrlich in der oben angeführten Weise durchgeführt, doch hat jedenfalls Neumann bereits die primäre Erkrankung des Knochenmarkes (lymphadenoide Hyperplasie) bei der sogen. lymphatischen Leukämie betont.

Die weiteren Untersuchungen über lymphatische Leukämie von Fraenkel und Benda[1]), von Bignami[2]) und namentlich von Walz[3]) haben sehr wesentliche Anhaltspunkte für die Bedeutung der Knochenmarkserkrankung bei dieser Form der Leukämie erbracht. Benda stellt die Vermutung auf, daß bei der akuten und chronischen Form der Lymphämie und bei der chronischen Leukämie (Myelämie) verschiedenartige Wucherungsprozesse in den blutzellenbildenden Organen in der Weise vorhanden sind, daß die akut leukämischen Veränderungen dieser Organe als ein intensiver Wucherungsprozeß der autochthonen Zellenelemente eines jeden Organes gekennzeichnet werden, während bei der chronischen Lymphämie eine ausschließlich geschwulstartige Vermehrung der Lymphocyten in allen Organen, und bei der chronischen Leukämie (Myelämie) eine ausschließlich geschwulstartige Wucherung der Markelemente in allen Organen vorliegt. Indessen darf diese Sonderung doch wohl als zu weitgehend bezeichnet werden, und weder Bignami noch Walz haben sich ihr angeschlossen. Bignami fand bei einem Falle von chronischer Lymphämie im Knochenmarke (und analog auch in den anderen blutzellenbildenden Organen) das eigentliche Markgewebe durch einkernige kleinere und größere Lymphocyten mit oder ohne basophile Granulation verdrängt. Nach der Auffassung von Bignami handelt es sich hiebei um eine atypische Wucherung einer einzigen Gruppe von Zellen, die schon normalerweise im Marke vorhanden sind; es entwickelt sich eine lymphocytäre Hyperplasie des Markes, die wohl mit der lymphoiden Hyperplasie Ehrlich's als identisch bezeichnet werden darf.

In besonders scharfer und präciser Weise hat Walz die Bedeutung der Knochenmarksveränderung für die Leukämie präcisiert. Nach der Anschauung von Walz kann auch bei der Lymphämie eine primäre und zwar lymphadenoide oder lymphoide Hyperplasie des Knochenmarkes mit Wucherung seiner schon normalerweise in demselben enthaltenen lymphatischen Elemente vorliegen, während die Veränderungen in den Lymphdrüsen entweder gar nicht vorhanden sein müssen oder doch beträchtlich in den Hintergrund treten können. Auch die Lymph-

---

[1]) Verhandlungen des XV. Kongr. f. innere Mediz. 1897. S. 371 f.
[2]) Il Policlinico 1898. Vol. V. M.
[3]) Arbeiten aus dem patholog. anatom. Institute zu Tübingen. 1899. Bd. II. Heft 3.

Digitized by Google

ämie ist daher nach Walz myelogenen Ursprunges, und er schlägt daher vor, sie lieber als Lymphocytenleukämie mit lymphadenoider Wucherung des Knochenmarkes, die Myelämie aber als Myelocytenleukämie mit myeloider Hyperplasie des Knochenmarkes zu bezeichnen. Für Walz giebt es daher nur eine Form der Leukämie, und diese ist die myelogene, die in den zwei oben genannten Unterarten mit der differenten Beschaffenheit des Blutbildes und des Knochenmarkes sowie der in Mitleidenschaft gezogenen andern blutzellenbildenden und sonstigen Gewebe überhaupt auftreten kann.

Es sind also nach Walz zwei ganz verschiedene Prozesse, welche in dem einen Falle, und zwar bei der bisher als Myelämie bezeichneten Form zur zelligen Hyperplasie von den normalen Knochenmarkselementen nahe verwandten Zellen primär im Knochenmarke und dann auch in den andern Organen Veranlassung geben — Myelocytenleukämie nach Walz —, in dem andern Falle, der bisher als Lymphämie bezeichneten Form der Leukämie, aber zur zelligen Hyperplasie von den normalen lymphoiden Elementen nahe verwandten Zellen primär im Knochenmark und dann auch in den andern Organen führen — Lymphocytenleukämie nach Walz. Es kann also, und dafür erbringt Walz ja einen schönen Beleg, auch eine Lymphocytenleukämie (Lymphämie) bei vorwiegender oder ausschließlicher lymphoider Hyperplasie des Knochenmarkes vorhanden sein. Eine Einteilung der verschiedenen Leukämieformen auf Grundlage des primär erkrankten Organes ist also nach Walz nicht möglich, da nach ihm jegliche Leukämie vom Knochenmarke ihren Ausgang nimmt, was ja schon von Neumann angegeben worden war. Allerdings vermag auch Walz die Frage nicht zu beantworten, welche Verhältnisse es veranlassen, daß bei der gleichen Erkrankung entweder die lymphadenoide oder die myeloide Hyperplasie des Knochenmarkes und damit entweder die Lymphocytenleukämie (Lymphämie) oder die Myelocytenleukämie (Myelämie) auftritt.

Die Auffassung der Leukämie als einer primären Erkrankung der blutzellenbildenden Organe ist mithin durch Walz in Übereinstimmung mit der Annahme von Neumann auf den Punkt gestellt worden, daß nur der Erkrankung des Knochenmarkes eine wesentliche Bedeutung zuzusprechen ist, und daß in diesem Organe die Erkrankung aus zunächst noch unbekannter Ursache in zweierlei Form auftreten kann, als myeloide und als lymphadenoide Hyperplasie, wodurch die verschiedene Beschaffenheit des hämatologischen Bildes bei den beiden Formen der Leukämie bedingt wird.

Welche Gesichtspunkte in der Beurteilung des leukämischen Prozesses können wir nun gegenwärtig bereits durch den im Voranstehenden begründeten Befund über die ätiologische Bedeutung der nachgewiesenen Leukämieparasiten aufstellen? Ich will mich bei der Beantwortung dieser Frage etwas eingehender mit der sogen. Myelämie beschränken, nicht bloß deshalb, weil ich diese Form der Leukämie an einem größern menschlichen Materiale studieren konnte, sondern besonders deshalb, weil die ätiologische Bedeutung der betreffenden Parasiten nur für diese Form der Leukämie durch die gelungene Übertragung auf das Tier eine experimentelle Grundlage gewonnen hat.

Was nun die Ansiedelung des Parasiten im Blute und den blutzellenbildenden Organen des infizierten Kaninchens anbelangt, so wird

Digitized by Google

man sich, was ja wohl kaum besonders betont zu werden braucht, hüten müssen, die am Tiere eruierten Verhältnisse ohne weiteres auf den Menschen zu übertragen, weil ja die Ernährungs- und Entwickelungsbedingungen des Parasiten beim Tiere und beim Menschen recht verschiedenartige sein können, wofür ja im Vorausgehenden eine Reihe von Beispiele beigebracht wurde. Immerhin werden doch die experimentellen Erfahrungen am Kaninchen bei der Beurteilung der Pathologie des leukämischen Prozesses am Menschen verwertet werden dürfen.

Aus den am infizierten Kaninchen gewonnenen Erfahrungen wird man nun jedenfalls nicht den Schluß ziehen können, daß das Knochenmark den ausschließlichen Ansiedelungsort des Parasiten bildet, nachdem Fälle vorgekommen sind, wo die Parasiten im Knochenmarke nicht, in den andern Organen (Milz und Lymphdrüsen) jedoch gefunden wurden. Allerdings muß, wie bereits erwähnt wurde, der Hämamöbennachweis in den Organen bei den Tieren noch als schwierig und ungenau bezeichnet werden, aber der Eindruck herrscht gegenwärtig doch vor, daß die Hämamöben beim Kaninchen sich in Lymphdrüsen, Milz und Knochenmark ansiedeln können, wobei übrigens Milz und Knochenmark doch den (mesenterialen) Lymphdrüsen gegenüber bevorzugt erscheinen. Ob beim Menschen in den ersten Stadien der Erkrankung eine derartige Bevorzugung des Knochenmarkes besteht, daß man dieses als das vom Parasiten primär befallene Organ wird bezeichnen können, werden erst weitere Untersuchungen ergeben, wobei ja immer, wie bereits ausgeführt wurde, mit der Möglichkeit gerechnet werden muß, daß die primäre Infektion im peripheren Blute selbst und erst sekundär die Ansiedelung des Parasiten in den einzelnen Organen erfolgt. In den spätern Stadien der Krankheit kann keinesfalls von einer alleinigen Ansiedelung des Parasiten im Knochenmarke die Rede sein, da der Parasitennachweis intravital dann ja auch für die Milz des Menschen erbracht werden konnte. Für das Kaninchen habe ich zunächst den Eindruck, daß der Parasit nach der primären Blutinfektion wahrscheinlich in den verschiedenen blutzellenbildenden Organen sich ansiedeln und entwickeln kann.

Sobald man nun aber die Annahme macht, daß die Parasiten sich nicht ausschließlich im Knochenmark ansiedeln und vermehren, und sobald man die weitere im Vorausgehenden bereits berührte Annahme macht, daß die Parasiten in ursächlichem Zusammenhange mit der Leukocytenzunahme stehen, erhebt sich sofort die weitere Frage, ob und in welcher Weise das charakteristische Blutbild bei diesen Fällen von Leukämie durch den Parasiten veranlaßt wird. In dieser Beziehung kann gegenwärtig wohl folgendes gesagt werden:

Der Parasit befällt, soweit bis jetzt festgestellt wurde, im peripheren Blute des Menschen und der infizierten Tiere vorwiegend die kleinern und größern mononukleären also höchst wahrscheinlich jugendlichen Leukocyten (Lymphocyten), und die sogen. Übergangsformen, wie ja die Zellschmarotzer unter den Sporozoen überhaupt mit Vorliebe die jugendlichen zelligen Elemente befallen (L. Pfeiffer)[1]. Im allgemeinen kann man wohl sagen, daß der Parasit sich von dem befallenen oder infizierten Leukocyten nährt und daß in ihm wahrscheinlich durch die Thätigkeit des Parasiten eine Reihe von degenerativen Erscheinungen hervortreten, die als solche schon längere Zeit be-

[1]) Die Zellenerkrankungen und die Geschwulstbildungen durch Sporozoen. Jena 1893. S. 87 f.

Digitized by Google

kannt und von GUMPRECHT[1]), BOTKIN[2]), KÜHNAU[3]) und KRÖNIG[4]) genauer beschrieben worden sind. Ich habe dem von den genannten Autoren hierüber Mitgeteilten neues nicht hinzuzufügen. Es ist nun gewiß naheliegend, daß durch diesen leukocytären Parasitismus zahlreiche Leukocyten im Blute sei es direkt vernichtet oder nur funktionsunfähig gemacht werden und durch neue Elemente aus den blutzellenbildenden Organen ersetzt werden. Auf diese Weise wird ein beständiger Nachschub jugendlicher lymphocytärer Elemente zum Blute veranlaßt, der an und für sich bereits zu einer mehr weniger hochgradigen Leukocytenvermehrung im Blute führen muß. Da es nun aber gerade diese jugendlichen leukocytären Formen sind, welche als die eigentlichen Wirtszellen des Parasiten bezeichnet werden müssen, so wird durch diesen Umstand auch der Parasitenvermehrung ein intensiver Vorschub geleistet, und auf diese Weise ein circulus vitiosus zwischen Leukocytenzunahme und Parasitenvermehrung gebildet. Selbst wenn um diese Zeit noch keine Ansiedelung der Parasiten in den blutzellenbildenden Organen erfolgt sein sollte, so könnten doch schon durch die hochgradige Inanspruchnahme der genannten Leukocytenformen im peripheren Blute von seiten der Schmarotzer und durch den Hand in Hand damit gehenden Wiederersatz dieser Zellformen durch die blutzellenbildenden Organe in diesen hyperplastische Prozesse event. Volumszunahme eintreten, als Folge der gesteigerten funktionellen Thätigkeit derselben.

Sobald nun aber auch die Ansiedelung und Vermehrung der Parasiten in den blutzellenbildenden Organen selbst vorhanden ist, tritt zu dem bestehenden eben geschilderten Verhältnisse noch ein neuer Reiz in den Organen selbst hinzu. Die regenerativen und degenerativen Veränderungen an den leukocytären Elementen dieser Organe müssen dann in erhöhtem Grade eintreten, sie sind dann ja auch in der Form reichlicher mitotischer und amitotischer Zellenneubildungsprozesse und in den bekannten Bildern der Kern- und Zellendegeneration in jedem einzelnen Falle mit mehr oder minder größerer Intensität nachzuweisen, und als solche bereits vielfach hervorgehoben und besprochen worden. Die hyperplastische Volumszunahme der einzelnen Organe wird dementsprechend sich in verstärktem Grade äußern müssen, immer aber bleibt der circulus vitiosus bestehen, daß mit der vermehrten Zellenneubildung in den blutzellenbildenden Organen auch das Nährmaterial für den Parasiten in gesteigertem Maßstabe gebildet, und damit einesteils die Leukocytenvermehrung im Blute, anderenteils aber die Parasitenwucherung hochgradig begünstigt wird. Man könnte geradezu sagen, daß die Parasiten für eine ständige Erneuerung des für ihre Entwickelung nötigen zelligen Nährbodens selbst sorgen. Ob nun dieser Reiz des Parasiten für die Leukocytenwucherung in den blutzellenbildenden Organen und für die Leukocytenvermehrung im peripheren Blute ausschließlich durch die parasitäre Inanspruchnahme der Leukocyten selbst zur Geltung kommt, oder ob hiebei auch eine spezifische Giftwirkung des Parasiten, event. beide Momente gleichzeitig mitwirken, kann vorläufig nicht entschieden werden.

Richtet man nun das Augenmerk auf die vom Parasiten befallenen Leukocyten, so legen die diesbezüglichen Beobachtungen die Annahme

---

[1]) Deutsch. Arch. f. klin. Mediz. 1896. Bd. 57. S. 528.
[2]) VIRCHOWS Archiv etc Bd. 137, 141, 145.
[3]) Deutsch. Arch. f. klin. Mediz. 1897. Bd. 58. S. 339.
[4]) Verhandlungen d. 15. Kongr. f. innere Mediz. Wiesbaden 1897. S. 507.

Digitized by Google

nahe, daß eine sofortige Abtötung und Vernichtung der infizierten Zelle nicht erfolgt, sondern daß auch hier, analog wie bei der Malaria und nahezu bei allen Protozoenzellerkrankungen (L. Pfeiffer)[1]) die befallene Zelle sei es mit dem Parasiten, oder nachdem derselbe sie wahrscheinlich wegen Nahrungsmangel wieder verlassen hat, noch eine Zeit lang fortbestehen kann, ehe sie zu Grunde geht. Ob daraus eine verlängerte Lebensdauer der betreffenden Zelle erfolgt, ein Gedanke, der sich mir allerdings von ganz andern Gesichtspunkten aus schon bei meinen frühern Untersuchungen[2]) am leukämischen Blute aufgedrängt hatte, vermag ich zunächst nicht zu entscheiden.

Die Veränderungen nun, welche in den befallenen Leukocyten durch die Thätigkeit des Parasiten hervorgerufen werden, lassen sich vorläufig wohl kaum genügend überblicken, allein man wird wohl auch hier auf die Analogien hinweisen dürfen, welche mit anderen Protozoenzellerkrankungen bestehen. Da ist es vor allem die Hypertrophie der Wirtszelle, die sofort in die Augen fällt, von der es L. Pfeiffer unentschieden läßt, ob es sich dabei um eine rein mechanische oder anderweitig zustande kommende Zellenerweiterung handelt. Bei der hier in Betracht kommenden Form der Leukämie (Myelämie) ist ja diese Größenzunahme der Leukocyten im Blutbilde schon seit lange bekannt, ohne daß die Entstehung derselben auch nur mit Wahrscheinlichkeit hätte auf irgend ein ursächliches Moment zurückgeführt werden können. Diese verschieden großen von Hayem und Gilbert bereits als hypertrophisch bezeichneten Leukocyten bilden ja geradezu ein charakteristisches Merkmal des myelämischen Blutbildes, sie sind an dem Zustandekommen der so wechselvollen Leukocytenformen, und damit geradezu an dem Zustandekommen einer Polymorphie der Leukocytenformen in diesem Blute im hohen Grade beteiligt, eine Bezeichnung, die von Weiss[3]) und Fraenkel[4]) in anderer Weise bereits verwertet worden ist.

Man hat diese abnorm großen Leukocytenformen des myelämischen Blutes anfangs als „Markzellen“ aber wohl mit Unrecht bezeichnet, da ihre Abstammung aus dem Knochenmarke, wie ich an einer anderen Stelle[5]) auseinandersetzte, keineswegs wahrscheinlich ist. Gegenwärtig wird vielmehr die Bezeichnung „Markzellen“ oder „Myelocyten“ nach Ehrlich für die mononukleären neutrophilen Leukocyten reserviert, die allerdings auch in verschiedenen Größenabstufungen im myelämischen Blute erscheinen können. Die eben erwähnten hypertrophischen Leukocytenformen des myelämischen Blutes gehören der Hauptmasse nach den sogenannten „Übergangsformen“ an, d. h. es sind große lymphoide Zellen mit einem großen entweder kreisrunden oder bereits gelapptem, eingebuchteten, eventuell bereits in einzelne Abschnitte mehr weniger gespaltenem Kerne, deren Protoplasma in der Regel nur schwach entwickelt, manchmal aber bereits namentlich in den gelapptkernigen Zellen deutlich granuliert nachweisbar ist. Das Protoplasma zeigt bei Triacidfärbung entweder eine sehr feine basophile Granulierung, oder es ist einfach basophil gefärbt, ohne distinkte Granulierung erkennen zu lassen, oder es zeigt manchmal, wie auch Ehrlich hervorhebt, eine zarte neutrophile Granulierung. Es sind das Übergangsformen, die auch im normalen

---

[1]) a. a. O. S. 7 f.
[2]) Sitzungsber. d. K. Akad. d. Wiss. in Wien III. Abt. 1885. Bd. 92. S. 119 f.
[3]) a. a. O. S. 107.
[4]) l. c. S. 873.
[5]) Centralbl. f. allgem. Pathol. etc. 1894. Nr. 19.

Digitized by Google

Blute, daselbst aber in weit geringerer Zahl, mit einer weit geringeren Mannigfaltigkeit ihrer Formen, und vor allem mit wesentlich kleineren Größenverhältnissen vorkommen. Es erscheint mir daher ganz zutreffend, diese Formen im myelämischen Blute als hypertrophische Übergangsformen zu bezeichnen, und sie von den EHRLICH'schen Myelocyten scharf abzutrennen.

Was nun die Entstehung dieser hypertrophischen Übergangsformen anbelangt, so dürften sie analog wie die Übergangsformen überhaupt wohl von den kleineren und größeren mononukleären Lymphocyten abzuleiten, und die abnormen Größenverhältnisse derselben im myelämischen Blute als der Ausdruck der parasitären Thätigkeit der Hämamöben aufzufassen sein. Dafür spricht vor allem der Umstand, daß ja gerade die verschiedenen Lymphocyten und die Übergangsformen die eigentlichen Wirtszellen der Parasiten sind, wobei man dann anzunehmen hätte, daß das Erscheinen der Hypertrophie an den betreffenden Zellen allmählich eintritt, und daß diese auch bestehen bleibt, wenn der Parasit die bereits hypertrophische, zu seiner Ernährung nicht mehr geeignete und wahrscheinlich überhaupt dem Untergange bestimmte oder doch funktionsunfähige Zelle wieder verlassen hat. Dafür sprechen auch die Beobachtungen am infizierten Kaninchen, bei dem es sich gezeigt hat, daß die hypertrophischen Übergangsformen sehr bald nach der Infektion in größerer Zahl im Blute auftreten und geradezu das wesentlichste Merkmal der Abänderung der leukocytären Beschaffenheit im Blute der infizierten Tiere darstellen. Die EHRLICH'schen Myelocyten resp. die ihnen entsprechenden Formen finden sich im Blute der infizierten Kaninchen gleichfalls, wenn auch nicht regelmäßig und nur vereinzelt vor, sie treten aber den hypertrophischen Übergangsformen gegenüber jedenfalls in den Hintergrund.

Die Gründe für das bedeutend reichlichere Auftreten der EHRLICH'schen Myelocyten im Blute des myelämischen Menschen werden wohl gegenwärtig noch nicht genügend überblickt werden können. Indessen darf aber bei dieser Gelegenheit doch auf die bereits im Vorausgehenden hervorgehobene Beobachtung hingewiesen werden, die dafür zu sprechen scheint, daß die Parasiten sich in den blutzellenbildenden Organen des Menschen überhaupt, und darunter auch im Knochenmarke desselben in besonders günstiger Weise, reichlich anzusiedeln und zu vermehren, und hier eine sehr intensive Zellenwucherung anzuregen vermögen, was beim infizierten Kaninchen nur in weit geringerem Grade der Fall ist. Auf diese Weise dürfte unter der Voraussetzung, daß die mononukleären neutrophilen Leukocyten thatsächlich im Knochenmark gebildete Elemente darstellen, eine hochgradige Überführung dieser durch den pathologischen Reiz im Knochenmarke in großer Menge gebildeten Zellen in das Blut des Menschen stattfinden, wo sie an ihren charakteristischen Merkmalen immer wieder erkannt werden können, und auf diese Weise dürften auch die wechselnden Mengenverhältnisse dieser Elemente im Blute des Menschen auf die wechselnden Reizverhältnisse der Parasiten im Knochenmarke zurückzuführen seien.

Die vorliegenden Untersuchungen drängen aber zu der Annahme, daß durch den gleichen pathologischen Reiz auch aus den anderen blutzellenbildenden Organen leukocytäre Formen in großer Zahl in das Blut übertreten können, hier aber allerdings infolge Mangel differenzieller Merkmale bezüglich ihrer Abstammung nicht auseinander gehalten werden können. Ich möchte also vorläufig die Knochenmarksinfektion bei der Myelämie nur insofern besonders hervorheben, als sie zum Übertritte gewisser Zellformen

Digitized by Google

in das Blut Veranlassung geben kann, die als solche leicht erkannt werden können, was bei den anderen blutzellenbildenden Organen nach unseren bisherigen Kenntnissen nicht der Fall ist.

Auch die mononukleären neutrophilen Leukocyten erwiesen sich als Wirtszellen der Parasiten und die hochgradigen Größenunterschiede, die man im myelämischen Blute ja auch an diesen Zellen konstatieren kann, dürften in Übereinstimmung mit dem früher erwähnten, gleichfalls als der Ausdruck der Protozoeninfektion dieser Zellen aufzufassen sein. Dabei darf nun nicht übersehen werden, daß ja auch normalerweise an den körnchenführenden leukocytären Elementen des Knochenmarkes recht beträchtliche Größenunterschiede hervortreten, wie das ja übrigens auch für die lymphocytären Elemente der blutzellenbildenden Organe überhaupt, wenn auch in etwas geringerem Grade gilt. Gewiß muß auch dieser Umstand bei der Beurteilung des myelämischen Blutbildes mit berücksichtigt werden, wenn eben eine intensivere Ausfuhr der verschiedenen leukocytären Elemente aus den verschiedenen blutzellenbildenden Organen in das Blut erfolgt.

Was bisher als die myelämische Beschaffenheit des Blutes und als die myeloide Hyperplasie des Knochenmarks und der anderen blutzellenbildenden Organe bezeichnet wurde, kann mithin nach der hier vertretenen Auffassung der Hauptsache nach als der Ausdruck der parasitären Thätigkeit der betreffenden Haemamoebe (magna) angesprochen werden. Diese parasitäre Thätigkeit führt einesteils zu gewissen im Vorausgehenden näher charakterisierten Veränderungen der leukocytären Elemente im Blute und den blutzellenbildenden Organen (hypertrophische Leukocyten), andernteils zum Auftreten gewisser Leukocytenformen im Blute, die mit Wahrscheinlichkeit als Knochenmarkselemente (Myelocyten Ehrlich's) anzusprechen sind, und an welchen gleichfalls analoge durch den Parasiten bedingte Veränderungen auftreten können. Das Auftreten der Myelocyten im myelämischen Blute beweist nach dieser Auffassung nicht, daß nur das Knochenmark, oder daß dieses nur vorwiegend an dem Krankheitsprozesse beteiligt ist; wir können eben nur diese Art der leukocytären Elemente nach dem Orte ihrer Abstammung mit einiger Wahrscheinlichkeit beurteilen, dagegen können wir über die Mitbeteiligung anderer blutzellenbildender Organe aus dem myelämischen Blutbilde kein Urteil abgeben. Mit dieser Auffassung erscheint es zweifellos vereinbarlich, daß in einzelnen Fällen eine Bevorzugung des Knochenmarkes als Ansiedelungsort des Parasiten bestehen kann, und daß dadurch eine konstant sehr reichliche oder doch zu verschiedenen Zeiten wechselnde Menge sogenannter Knochenmarkselemente im Blute veranlaßt wird. Wir werden aber auf Grund unserer Befunde doch wohl sagen müssen, daß die Annahme einer ausschließlichen oder doch für alle Fälle giltigen vorwiegenden Beziehung des Parasiten zum Knochenmarke nicht erwiesen, ja nicht einmal unumgänglich geboten erscheint.

Von diesem Gesichtspunkte aus kann aber dann die Bezeichnung dieser Form der Leukämie als Myelämie oder als Myelocytenleukämie nicht mehr als zutreffend angesehen werden, da nicht die Knochenmarkselemente und auch nicht die Knochenmarksveränderung, sondern der betreffende Parasit das ausschlaggebende Moment für die Erkrankung und ihre Krankheitserscheinungen darstellt. Es liegt eben eine durch die Haemamoeba leukaemiae magna bedingte Leukämie vor, deren Krankheitserschei-

Digitized by Google

nungen durch die Ansiedelung und Vermehrung des Parasiten im Blute und den blutzellenbildenden Organen bedingt werden. Will man nun für diese Form der Leukämie, was ja ganz zutreffend und praktisch wünschenswert sein mag, einen besonderen Namen wählen, der das Blutbild und auch die eigenartige Beschaffenheit der zelligen Hyperplasie in den blutzellenbildenden Organen charakterisiert, so wird man denselben nicht von einem der ergriffenen hämatopoëtischen Organe herleiten dürfen, sondern man wird vielleicht gerade mit Rücksicht auf die wahrscheinlich unter dem Einflusse der Hämamöbe entstehende verschiedenartige Beschaffenheit und verschiedenartige Form der Leukocyten von einer **Poikylocyten-** oder **Polymorphocytenleukämie** sprechen können, die durch die Haemamoeba leukaemiae magna bedingt wird.

Ich möchte vorläufig nicht in ein weiteres Detail dieser Verhältnisse eintreten. Hier kam es mir zunächst nur darauf an in den Gründzügen darauf hinzuweisen, daß eine Auffassung der wichtigsten Krankheitserscheinungen dieser Form der Leukämie in Abhängigkeit von dem ätiologischen Momente ohne Zwang durchführbar ist. Eine ganze Reihe anderer Symptome, als z. B. die Anwesenheit der verschiedenartigen körnchenführenden Leukocytenformen in den verschiedenen blutzellenbildenden Organen und den Stätten sog. sekundärer leukämischer Bildungen, ferner die Entstehung dieser Metastasenbildungen überhaupt, das Auftreten sonstiger atypischer Leukocytenformen im Blute, die mehr oder minder ausgesprochene Anämie und das Erscheinen kernhaltiger roter Blutkörperchen im Blute, sowie vielleicht auch eine Reihe von Stoffwechselanomalien dürften von dem gleichen Gesichtspunkte aufzufassen sein. Ob nicht die bei dieser Form der Leukämie im Blute und den blutzellenbildenden Organen nahezu regelmäßig in vermehrter Menge vorhandenen basophilen Granulationen in den Leukocyten, die ja häufig gleichzeitig mit den Parasiten in den einkernigen Leukocyten und den Übergangsformen des peripheren Blutes nachgewiesen werden können, und auch in den lymphocytären Elementen der blutzellenbildenden Organe in vermehrter Menge angetroffen werden, in näherer Beziehung zum Parasiten stehen, und vielleicht teilweise wenigstens durch den Stoffwechsel desselben, oder durch Reaktionserscheinungen der Zellen bedingt werden, wird erst durch weitere Untersuchungen zu ermitteln sein.

Was nun die zweite Form der Leukämie die sogen. Lymphämie oder Lymphocytenleukämie anbelangt, welche nach Ehrlich auf eine primäre Erkrankung der Lymphdrüsen und eine passive Ausschwemmung der durch Hyperplasie in diesen neu gebildeten Lymphocyten in das Blut, nach Walz aber gleichfalls auf eine primäre Knochenmarkserkrankung mit lymphoider Hyperplasie desselben zurückzuführen ist, so stehen mir über diese Form gegenwärtig noch geringere Erfahrungen als über die erstgenannte Form zu Gebote, deren größte Lücke in der bisher noch nicht gelungenen Übertragung auf das Tier gelegen ist, weshalb auch von einer ätiologischen Bedeutung der früher beschriebenen Haemamoeba leukaemiae parva (vivax) vorläufig nicht die Rede sein kann. Ich möchte daher die Frage ob auch die Krankheitserscheinungen der sogen. Lymphämie auf die Lebenserscheinungen des betreffenden Parasiten

Digitized by Google

zurückgeführt werden können, hier nur in aller Kürze und mit großer Reserve streifen.

Zunächst müssen wir, wenn wir diesen Versuch unternehmen, darauf hinweisen, daß der betreffende Parasit von der Haemoeba magna wesentlich verschieden ist, daß er nur selten im peripheren Blute nachzuweisen ist, sondern nahezu ausschließlich in den blutzellenbildenden Organen angetroffen wird, wo er wahrscheinlich die ihm zusagendsten, günstigsten Bedingungen für seine Ernährung und Fortpflanzung vorfindet. Eine bestimmte Bevorzugung eines oder des anderen blutzellenbildenden Organes in dieser Beziehung konnte bisher nicht nachgewiesen werden, ist aber immerhin bis zu einem gewissen Grade möglich. In diesen Organen kann nun der betreffende Parasit, der sich ja durch eine Reihe früher bereits hervorgehobener Charaktere von der Haemamoeba leukaemiae magna unterscheidet, gleichfalls als der Reiz für die hochgradige Neubildung der jugendlichen kleineren oder größeren lymphocytären Elementen angesehen werden, analog wie das auch für die Haemamoeba leukaemiae magna gilt.

Bezüglich der weiteren Veränderungen, die durch die Haemamoeba leukaemiae parva (vivax) bedingt werden, möchte ich zunächst der Vermutung Ausdruck geben, daß die durch den Reiz des Parasiten in grosser Menge neugebildeten Lymphocyten wahrscheinlich durch eine besondere Giftwirkung desselben, oder durch sonstige vorderhand noch ganz dunkle Verhältnisse, eine derartige Veränderung ihrer Beschaffenheit erfahren, daß sie ihre eigenartige Zellbeschaffenheit im Blute sowohl als in den blutzellenbildenden Organen ihrer Hauptmasse nach beibehalten, daß sie infolgedessen ihren morphologischen und wahrscheinlich auch ihren funktionellen Charakter nicht mehr ändern, wodurch dann die so massenhafte Ansammlung von vorwiegend lymphocytären Elemente im Blute und in den Organen gleichfalls als Ausdruck der Lebensthätigkeit des betreffenden Parasiten, und mithin durch ihn bedingt aufzufassen wäre. Wahrscheinlich spielt dabei der Umstand eine sehr wesentliche Rolle, daß die lymphocytären Elemente in den blutzellenbildenden Organen selbst, also wohl in ihren ersten Entwickelungsstadien, sei es durch den Parasiten selbst, sei es durch eine Giftwirkung desselben affiziert und dadurch funktionsunfähig gemacht werden. Diese Vermutung würde dann auch gestatten die wesentlichsten Veränderungen des Blutbildes und der blutzellenbildenden Organe als eine durch den Parasiten bedingte Veränderung anzusprechen. Ich möchte noch besonders betonen, daß durch die eben ausgesprochene Annahme der Nachdruck nicht darauf gelegt wird, daß die Lymphocyten dauernd in ihrem Jugendzustand erhalten werden, sondern darauf, daß die Lymphocyten durch eine wahrscheinlich von dem betreffenden Parasiten ausgehenden Giftwirkung ganz eigenartig lädiert und funktionsunfähig werden, wodurch eine Reihe von morphologischen mit ihrer Funktion wohl in Zusammenhang stehenden Veränderungen an ihnen nicht mehr auftreten, die normalerweise im Blute ablaufen. Sie werden gewissermaßen der Hauptmasse nach als Lymphocyten fixiert und altern und degenerieren auch als solche.

Aus den gleichen Gründen, die früher bereits erörtert wurden, würde es sich dann empfehlen auch hier die Bezeichnung Lymphämie oder Lymphocytenleukämie fallen zu lassen, und die Bezeichnung dieser Form der Leukämie von der mehr gleichmäßigen Beschaffenheit der das Blutbild und auch die Veränderungen in den blutzellenbildenden

Digitized by Google

Organen beherrschenden einkernigen kleinern und größern Leukocyten zu wählen. Die von KOTTMANN vorgeschlagene Bezeichnung der „kleinzelligen" Leukämie entspricht den Verhältnissen nicht, da ja auch recht große einkernige Elemente vorhanden sein können. Aber das Blutbild bei dieser Form der Leukämie, ebenso wie die Veränderung in den blutzellenbildenden Organen, hat doch immerhin einen mehr gleichmäßigen Charakter wegen des Überwiegens der einkernigen Formen; ich würde daher vorschlagen dieselbe als **Homoiocytenleukämie** zu bezeichnen, und sie zu der Haemamoeba leukaemiae parva (vivax) in ein analoges Abhängigkeitsverhältnis wie die Polymorphocytenleukämie zur Haemamoeba leukaemiae magna zu bringen.

Auf eine Reihe weiterer Fragen soll hier nur kurz hingewiesen werden, zunächst auf die Beziehung der beiden Amöbenarten zu einander, sowie auf die Möglichkeit einer selbständigen Stellung der akuten Leukämie in parasitärer Richtung; ferner auf die vor kurzem von STRAUSS [1]) angeregte Frage über die symptomatische Bedeutung der lymphämischen Blutbeschaffenheit in verschiedenen Fällen, die dann allerdings nach der hier vertretenen Auffassung nicht der Leukämie sondern mehr den Lymphocytosen im Sinne EHRLICHS zugezählt werden müssten. Auch die Frage des Überganges der einen Leukämieform in die andere kann gegenwärtig nicht näher verfolgt werden, es sei hier nur darauf hingewiesen, daß einzelne der im Vorausgehenden beschriebenen Fälle sich parasitologisch als Mischinfektion erwiesen, wodurch möglicherweise die Grundlage für den Übergang der einen Leukämieform in die andere gegeben ist. Auch die Pathologie der akuten Leukämie und des großen Gebietes der Pseudoleukämie muß vorläufig unerörtert bleiben, hier werden weitere Spezialuntersuchungen einzusetzen haben, welche der Ätiologie dieser Prozesse das nötige Augenmerk werden zuwenden müssen. Die ersten Grundlagen sind durch die vorliegenden Beobachtungen wohl gegeben, die Pathologie des leukämischen Prozesses wird aber erst dann vollständig erschlossen sein, wenn die Lebensgeschichte der betreffenden Krankheitserreger vollständig klar gelegt sein wird.

Kapitel XVIII.

Über Phagocytose am leukämischen Blute.

Von Dr. L. KIRCHMAYR, Assistent am Institute für allgem. und experim. Pathologie in Innsbruck.

Durch eine frühere Untersuchung von LÖWIT [2]) war der Nachweis erbracht worden, daß zahlreiche Leukocyten bei der Leukämie die Fähigkeit, amöboide Bewegungen am erwärmten Objekttische auszuführen, nicht besitzen, was seither mehrfach bestätigt wurde und auch in die gebräuch-

[1]) Charité-Annalen 1898. Jahrg. XXIII.

[2]) LÖWIT, Beiträge z. Lehre von der Leukämie II. Mitteil. Sitzungsber. d. kais. Akad. d. Wissensch. III. Abt. 1887. S. 240 f.

Digitized by Google

lichen Lehr- und Handbücher (v. Limbeck[1]), Grawitz[2])) Aufnahme gefunden hat. Es lag nun auf Grund dieser Beobachtung nahe, die Frage der künstlichen Phagocytose am leukämischen extravaskulären Blute, das unter möglichst günstigen Bedingungen gehalten wurde, zu prüfen. Hängt die Phagocytose, woran ja kaum gezweifelt werden kann, teilweise wenigstens von der amöboiden Beweglichkeit der Leukocyten ab, so durfte im leukämischen Blute bei Vergleichung dieser Erscheinung mit normalem Blute eine mehr oder weniger wesentliche Abänderung derselben erwartet werden. Von diesem Gesichtspunkte aus wurden an dem Blute des im Vorausgehenden von Prof. Löwit mehrfach erwähnten Leukämikers Delago der hiesigen medizinischen Klinik, mit freundlicher Erlaubnis des Vorstandes derselben, Prof. v. Rokitansky, eine Reihe von Versuchen angestellt.

Zu diesem Behufe wurden einige Tropfen Blutes aus der Fingerkuppe, nach sorgfältiger Reinigung der Haut (mittelst Alkohol und Äther) entnommen und in verschiedenen, erwärmten (38—40°) Verdünnungsflüssigkeiten aufgefangen. Als solche wurden benützt 1. 0,7% sterile Kochsalzlösung, 2. steril aufgefangene Punktionsflüssigkeit, aus dem Unterleibe des Leukämikers Delago, 3. mit 0,7% Kochsalzlösung verdünntes und durch Centrifugieren von den Zellen befreites, nach der Methode von Buchner[3]) mittels Aleuronatbrei hergestelltes Peritonealexsudat von Meerschweinchen. Als Vergleichsobjekt zu den Leukocyten des leukämischen Blutes dienten, nachdem sich ein von dem genannten Leukämiker stammender Eiter zu diesem Zwecke wegen hochgradigen Zerfalles der Leukocyten als unbrauchbar erwies, die im Peritonealexsudate des Meerschweinchens suspendierten weißen Blutkörperchen. Dieselben gehören zum größten Teile den sogenannten mehrkernigen Leukocyten an, es sind aber auch bis zu 10 und 20% einkernige Leukocyten verschiedener Größe in diesem Exsudate enthalten, das ja überhaupt als das Produkt einer aseptischen Eiterung angesprochen werden muß.

Die Phagocytose wurde nun vorzüglich gegenüber Anthraxbacillen geprüft, die aus eintägiger Agarstrichkultur in möglichst geringer Menge zur Anwendung kamen, nachdem sich gezeigt hatte, daß bei größerer Aussaat der Anthraxbacillen in die leukocytenhaltige Flüssigkeit sehr leicht hochgradige Schädigungen der Leukocyten selbst auftreten, welche von großem Einflusse auf das Untersuchungsresultat waren. Die Verwendung von Bouillonkulturen wurde gleichfalls wegen Schädigung der Zellen in der Bouillon, wahrscheinlich unter dem Einflusse des Peptons, aufgegeben. Einige Versuche wurden auch mit Typhus- und Staphylococcus pyogenes aureus-Kulturen angestellt; sie verliefen im wesentlichen analog den Anthraxversuchen, wurden aber nicht regelmäßig wiederholt, da bei der relativen Kleinheit dieser Mikroben (im Vergleiche zu Anthraxbacillen) eine Entscheidung über die Lagerung derselben zur Zelle oft unmöglich war, und da auch in vielen Fällen eine sichere Unterscheidung derselben von zerfallenden Kernmassen in den Leukocyten nicht stets durchgeführt werden konnte.

Es handelte sich nun in den folgenden Versuchen darum brauchbare Zahlenwerte über die bacillenhaltigen und bacillenfreien Leukocyten in den entsprechenden Flüssigkeiten zu erhalten. Zu diesem Zwecke

---

1) R. v. Limbeck, Klin. Pathologie des Blutes. II. Aufl. Jena 1896. S. 317 und 319.

2) E. Grawitz, Klin. Pathologie des Blutes. Berlin 1896. S. 122.

3) Münchner med. Wochenschrift 1894. S. 497, 718.

Digitized by Google

wurden verschiedene Zeit nach Impfung der leukocytenhaltigen Flüssigkeit, welche während der ganzen Versuchsdauer im Thermostaten bei 38° gehalten wurde, Deckglastrockenpräparate in der üblichen Weise hergestellt. Die Fixierung der Präparate erfolgte durch einstündige Erhitzung auf 120°, die Färbung geschah mit Löfflers Blau und, nach eventueller Entfärbung in mit Essigsäure schwach angesäuertem Wasser, in 2% wässeriger Eosinlösung. Nun wurde mit Hilfe von Immersionslinsen die Zählung in einer größeren Zahl von Gesichtsfeldern vorgenommen.

Nur solche Leukocyten wurden zur Zählung verwendet, bei welchen über ihren Einschluß ein Zweifel nicht obwalten konnte, während alle übrigen Zellen von der Zählung ausgeschlossen wurden. Bei einiger Übung ist die Entscheidung hierüber wohl in den meisten Fällen durchführbar. Einige Schwierigkeit können jene Zellen bieten, welche bereits degenerierte oder in Degeneration begriffene Bacillen enthalten, weil hier die Verwechslung mit andersartigen phagocytären Einschlüssen besonders bei den Meerschweinchenleukocyten nicht immer mit Sicherheit auszuschließen ist; indessen gelingt es auch hier durch die eigenartigen Formen und Färbungen der degenerierten und in Degeneration begriffenen Bacillen in der Mehrzahl der Fälle eine Entscheidung über die Art des Einschlusses fällen zu können. Auf analoge Weise wird man sich bei einiger Übung auch vor einer Verwechselung degenerierter oder in Degeneration begriffener Leukocytenkerne oder Kernfragmente mit bacillären Einschlüssen schützen können. Auf diese Weise wurden zwar keine absolut, wohl aber relativ brauchbare Werte über die Menge der bacillenhaltigen Zellen und ihre nähere Beschaffenheit gewonnen. Die Resultate der Zählungen sind in den folgenden Tabellen mitgeteilt, zu deren weiterem Verständnisse nur bemerkt sei, daß sich sämtliche Angaben auf Impfung mit Anthraxbacillen beziehen.

Tabelle I. **Phagocytose an normalen Leukocyten des Meerschweinchens.**

Versuchs-Nummer	Zeitdauer nach der Impfung in Stunden	Menge der bacillenhaltigen Leukocyten in Prozenten	Anmerkung.
I.	6	67.76	In allen Versuchen waren die Leukocyten in dem mit 0.7% Kochsalzlösung verdünnten Peritonealexsudat des Meerschweinchens suspendiert. Menge der mehrkernigen Leukocyten 80—90%.
II.	1¼	46.6	
	5½	76.1	
III.	2	47.3	
	3½	38.15	
IV.	¼	3.6	
	½	11.44	
	1	56.37	
	2	76.62	
	4	87	
	6	92.19	
	8	wegen hochgradiger Degeneration unzählbar	

Digitized by Google

Tabelle II. **Phagocytose am leukämischen Blute.**

Verdünnungsflüssigkeit	Versuchs-Nummer	Zeitdauer nach der Impfung in Stunden	Menge der bacillenhaltigen Leukocyten in Prozenten	Menge der mehrkernigen Leukocyten in Prozenten.
Verdünntes centrifugiertes Meerschweinchenexsudat.	I.	1 3 6	3.6 14 16.6	54.3
Verdünntes centrifugiertes Meerschweinchenexsudat.	II.	1 2	3 21.364	41.1
0.7% Kochsalzlösung.	III.	1 3 5 8	7.766 7.79 alle Zellen bis zur Unkenntlichkeit degeneriert	44.8
Verdünntes centrifugiertes Meerschweinchenexsudat.	IV.	1/4 1/2 1 2 4 6	0.186 0.8438 2.42 22.33 24.78 29.35	48.9
0.7% Kochsalzlösung.	V.	1/4 1/2 1 2	0.482 1.455 6 89 11.61	53.5
0.7% Kochsalzlösung.	VI.	1/4 1/2 1 2 6	0.415 3.16 2.617 0.882 0.518	55.4
Centrifugiertes Transsudat des Leukämikers.	VII.	1 2 4 6	5.5 7.78 3.3 1.27	42.7

Bei Vergleichung der beiden Tabellen springt der große Unterschied in der Menge bacillenhaltiger Zellen bei normalen Meerschweinchenleukocyten und bei leukämischen Leukocyten sofort in die Augen. Während bei normalen Meerschweinchenleukocyten die Menge bacillenhaltiger Leukocyten bis zum Maximum 92,19% steigt und öfter Werte zwischen 38,75 und 87% erreicht, finden sich im leukämischen Blute bacillenhaltige Leukocyten im Maximum nur bis 29,35% und halten sich meistens auf weit niedrigeren Werten. Diese Differenz kann nicht, was von vornherein ja naheliegen scheint, auf den verschieden großen Gehalt der beiden Vergleichsobjekte an Leukocyten zurückgeführt werden, denn diesbezüglich in zwei Fällen durchgeführte Zählungen des Meerschweinchenexsudates ergaben hiebei einen weit geringeren Gehalt an Leuko-

Digitized by Google

cyten, als er dem leukämischen Blute zukommt. Während beispielsweise in dem einen Falle die Zahl der Leukocyten im cmm des Exsudates 15574 betrug, was bei der vorhandenen Exsudatmenge einem Gesamtleukocytengehalte von 1 362 725 gleichkommt, und während bei dem anderen Meerschweinchen eine Gesamtmenge von 2 461 900 Leukocyten gezählt wurde, fanden sich beim Leukämiker im cmm Blut 3—400 000 Leukocyten, so daß bei Entnahme von zwei Tropfen leukämischen Blutes, eine gleichmässige Verteilung der Leukocyten vorausgesetzt, etwa 50 Millionen und bei Entnahme von vier Tropfen etwa 100 Millionen Leukocyten in der verwendeten Flüssigkeitsmenge vorhanden waren. Trotzdem also bei annähernd gleicher Aussaat der Anthraxbacillen in der Flüssigkeit mit dem leukämischen Blute weit mehr Leukocyten als in der Flüssigkeit mit den Meerschweinchenleukocyten vorhanden waren, fanden sich doch in dieser letzteren bedeutend mehr bacillenhaltige Leukocyten als in der ersteren. Die Differenz ist mithin im wesentlichen höchst wahrscheinlich der Ausdruck einer differenten Aufnahmsfähigkeit der Meerschweinchenleukocyten und der leukämischen Leukocyten gegenüber den Milzbrandbacillen. Es liegt gewiß nahe, diese verschiedene Fähigkeit der beiderseitigen Leukocyten in Beziehung zu bringen mit der im Vorausgehenden bereits erwähnten geringen, eventuell fehlenden amöboiden Beweglichkeit zahlreicher Leukocyten im leukämischen Blute, die vielleicht in Zusammenhang mit den parasitären Verhältnissen der von Prof. Löwit entdeckten Haemamoebe steht, und es darf mithin das hier geschilderte Resultat als eine weitere Stütze der Anschauung bezeichnet werden, daß die Leukocyten bei der Leukämie selbst gewisse Veränderungen ihrer Beschaffenheit, im gegebenen Falle eine Herabsetzung ihrer Fähigkeit amöboide Bewegungen auszuführen und Fremdkörper in ihren Zellleib aufzunehmen, erfahren haben. Leider war es nicht möglich diesen Befund am Eiter des Leukämikers zu kontrolliren.

Bezüglich des erhaltenen Resultates ist noch folgendes zu bemerken: Sowohl in der Flüssigkeit mit den normalen als mit den leukämischen Leukocyten waren zur Zeit des maximalen Gehaltes der Zellen an Bacillen noch freie Milzbrandstäbchen nachweisbar. Es ist namentlich für das Resultat im leukämischen Blute von Wichtigkeit, diesen Umstand hervorzuheben. Auch muß betont werden, daß in der Regel zur Zeit des maximalen Gehaltes an bacillenhaltigen Leukocyten noch zahlreiche bacillenfreie nicht degenerierte Leukocyten in der Flüssigkeit vorhanden waren; der geringe Gehalt an bacillenhaltigen Zellen im leukämischen Blute und das Ausbleiben einer weiteren Zunahme derselben, kann mithin weder auf den Mangel an bacillärem Materiale noch auf eine etwa eingetretene Degeneration der leukämischen Leukocyten unter dem Einflusse der Milzbrandbacillen zurückgeführt werden.

Bezüglich der bacillenhaltigen Leukocyten ist nun zu bemerken, daß es sowohl in der Flüssigkeit mit den Meerschweinchenleukocyten, als in der mit leukämischen Leukocyten nahezu ausschließlich die mehrkernigen Leukocyten sind, welche Bacillen eingeschlossen enthalten. Die einkernigen Leukocyten des Meerschweinchenexsudates werden gelegentlich gleichfalls bacillenhaltig gefunden, im leukämischen Blute jedoch weit seltener, hier gehörte der Nachweis von Bakterien in den kleinen einkernigen Leukocyten geradezu zu den Seltenheiten. In den sogenannten „Markzellen“ des leukämischen Blutes, das ist in den großen (hypertrophischen) Leukocyten mit großem, einfachem oder gelapptem, relativ chromatinarmem Kerne, wurden Anthraxfäden niemals mit Sicherheit einge-

Digitized by Google

schlossen gefunden. Dieser Umstand spielt für die geringe Zahl bacillenhaltiger Leukocyten im Blute dieses Falles von Leukämie gewiß eine wichtige Rolle, da diese Form von „Markzellen“ stets in reichlicher Menge vorhanden waren. Wie sich die Verhältnisse der Phagocytose im leukämischen Blute solcher Fälle gestalten, in denen „Markzellen“ nicht oder nur in sehr geringer Menge vorhanden sind, konnte nicht geprüft werden. Aber auch für solche Fälle wird man berücksichtigen müssen, daß im myelämischen Blute häufig die mehrkernigen Leukocyten, welche ja unter normalen Verhältnissen als die eigentlichen Phagocyten angesprochen werden müssen, in geringerer Zahl als unter normalen Bedingungen im Blute vorhanden sein können. Die Verhältnisse der Phagocytose bei der Lymphämie bedürfen einer gesonderten Untersuchung, über welche ich zur Zeit nicht verfüge.

Noch ein weiterer Unterschied trat mit mehr oder minder großer Deutlichkeit in den meisten Fällen bei Vergleichung der beiden Leukocytenarten hervor, indem bei den Meerschweinchenleukocyten nicht bloß die Menge der bacillenhaltigen weißen Blutkörperchen, sondern auch die Menge der in den einzelnen Zellen aufgenommenen Bakterien erheblich größer gefunden wurde. So trifft man oft schon nach einer halben Stunde Meerschweinchenleukocyten mit Anthraxfäden vollgepfropft, während die leukämischen Leukocyten kaum mehr als ein bis drei Bakterien enthalten, ein Unterschied, der auch bei längerer Versuchsdauer recht auffallend bleibt.

In den bacillenhaltigen Leukocyten stellt sich allmählich eine Reihe von zum Teile regressiven Veränderungen ein, welche sowohl die Leukocyten selbst, als auch die Bacilleneinschlüsse betreffen. Es soll auf diese Veränderungen an dieser Stelle nicht weiter eingegangen werden, da wesentlich neue Beobachtungen nicht gemacht wurden, und da auch erst vor kurzem diese beiderseitigen Veränderungen allerdings bei differenter Versuchsanordnung von v. Hibler [1]) des Eingehenden mitgeteilt wurden.

Bei Vergleichung der beiden Tabellen stellt sich noch heraus, daß die leukämischen Leukocyten in der Regel schon zwei Stunden nach der Impfung ihre höchste phagocytäre Leistung erreicht haben, während bei den Meerschweinchenleukocyten auch nach dieser Zeit noch in der Regel eine bedeutende Zunahme der bacillenhaltigen Zellen nachweisbar ist. Leider konnten die erhaltenen Resultate, da der Kranke das Spital verließ, nicht genügend verfolgt werden, und es läßt sich daher auch vorläufig noch gar nicht sagen, ob die geschilderten Differenzen nur als der Ausdruck des verschiedenen Mediums in dem sich die Leukocyten befanden, oder als der Ausdruck einer differenten Lebensthätigkeit der beiden Leukocytenarten anzusprechen sind.

Zum Schlusse sei noch angeführt, daß bei zwei oben in Tabelle I nicht aufgenommenen Versuchen mit Meerschweinchenleukocyten sich als maximaler Befund auch nur 7 % bacillenhaltiger Leukocyten fanden. Auffallend war das Zusammentreffen dieser geringen Phagocytose mit einer unter den Meerschweinchen ausgebrochenen wahrscheinlich infektiösen Darmaffektion, wobei allerdings nicht vollständig ausgeschlossen werden kann, daß in diesen beiden Versuchen nicht absolut sublimatfreie Instrumente bei der Entnahme des Exsudates verwendet wurden.

[1]) E. v. Hibler, Über das konstante Vorkommen von Spaltpilzeinschlüssen in den Zellen bei Eiterungsprozessen des Menschen u. s. w. Centralblatt f. Bakteriologie I. Abt. XIX. Bd. 1896. Nr. 23.

Digitized by Google

Der letzte Versuch IV, Tabelle I wurde mit einem Tier aus einem von der Seuche verschonten Stalle mit peinlich gereinigten Instrumenten vorgenommen und ließ wieder, wie die Tabelle zeigt, sehr hochgradige Phagocytose erkennen.

Sollte die hier in einem Falle von Leukämie am extravaskulären Blute konstatierte geringgradige phagocytäre Thätigkeit der Leukocyten auch für die intravaskulären Verhältnisse Geltung haben und sich auch in anderen Fällen bestätigt finden, so würde diese Erscheinung doch wohl bei der Beurteilung der Widerstandsfähigkeit leukämischer Individuen gegen Infektionskrankheiten Berücksichtigung finden müssen.

Kapitel XIX.

Anhang: Eine spezifische Färbungsmethode für die Haemamoeba leukaemiae magna.

Die vorliegenden Untersuchungen waren bereits abgeschlossen und niedergeschrieben, als mir durch das besondere Entgegenkommen von Herrn Hofr. R. Neusser in Wien und seines Assistenten Herrn Dr. W. Türck reichliches Blutmaterial eines Falles von Myelämie zukam (Fall 14), über welchen ich nähere Daten nicht besitze, der jedoch das typische Blutbild der Myelämie (Polymorphocytenleukämie) zeigte. An diesem Materiale gelang es mir nun eine spezifische Färbungsmethode für die Haemamoeba leukämiae magna auszuarbeiten, deren Grundlagen bereits im Vorausgehenden in dem Verhalten der Parasiten gegen Thioninlösungen und gegen Jodjodkaliumlösungen enthalten sind. (Vgl. Kap. II und XIV c.) Ich konnte diese Methode dann auch noch an einigen Deckglastrockenpräparaten der oben (Kapitel III) erwähnten Innsbrucker Fälle 1. (Delago), 2. (Kremlicka) und 3. (Soier) von Myelämie mit gleichem Erfolge wie bei dem Wiener Falle durchprüfen; ich glaube der Anschauung Ausdruck geben zu können, daß diese Färbungsmethode auch skrupulösen Anforderungen gerecht wird, und daß sie für das weitere Studium auf diesem Gebiete eine wesentliche Erleichterung schafft. Ich kann dieselbe daher auch für Nachuntersucher nicht dringend genug empfehlen. Ich führe dieselbe gegenwärtig auf Grund vielfacher Versuche folgendermaßen aus.

Die in der üblichen Weise hergestellten und nur in der Wärme (bei 110—120° ein bis zwei Stunden) fixierten Bluttrockenpräparate kommen nach dem Erkalten für ½ Stunde bei Zimmertemperatur in eine konzentrierte wässerige Thioninlösung, die bereits früher angeführt worden ist. Hierauf werden die Präparate gut unter der Wasserleitung abgespült, neuerdings an der Luft getrocknet und für 10—20 Sekunden in eine wässerige Jodjodkaliumlösung gelegt. (Jod 1, Jodkali 2, Aq. dest. 300). Nachdem das Präparat dann neuerlich abgespült und an der Luft getrocknet ist, wird es in üblicher Weise in Balsam eingeschlossen. In solchen Präparaten erscheinen die Parasiten in ihren verschiedenen Formen und Stadien schilfgrün bis oliven-

Digitized by Google

grün oder schwarzgrün, die spezifischen basophilen Granula und die Produkte des Kern- und Zellzerfalles dunkelblaurot bis braunrot, das Leukocytenprotoplasma und die andern spezifischen Granulationen derselben gelb bis gelbbraun, die Leukocytenkerne schwach braun, manchmal auch graurötlich, was von der Intensität der ursprünglichen Thioninfärbung abzuhängen scheint, die Erythrocyten sind durchwegs gelb und die Kerne der kernhaltigen Formen derselben meistens stark braun, wie glykogenhaltige Gebilde gefärbt. Diese letztere Erscheinung tritt namentlich an den mitotischen Teilungsfiguren der Erythroblasten und kernhaltigen Erythrocyten mit großer Klarheit hervor und verdiente wohl eine genauere Berücksichtigung. Die Präparate sind ungemein scharf und distinkt und gestatten eine klare Differenzierung der hier in Betracht kommenden Bildungen (Fig. 280—283 und Photogramme I—XIV.). Es müssen aber eine Reihe von Bedingungen für die Erzielung guter Bilder erfüllt sein, die im folgenden aufgezählt werden sollen.

Zunächst darf das Blut am Deckglase nur in sehr dünner und gleichmäßiger Schichte aufgetragen sein; an einer dickern Blutlage tritt die Differenzierung, die im wesentlichen eine Jodierung ist, nicht oder nur sehr unvollständig ein, und die oben erwähnten Farbenunterschiede bleiben dann vielfach aus.

Ferner hängt sehr viel für das Gelingen der Färbung von der Beschaffenheit der verwendeten Thioninlösung ab, wobei sich meine Erfahrungen ausschließlich auf das Thionin der Farbwerke Mühlheim beziehen. Frisch hergestellte konzentrierte wässerige Thioninlösung färbt die Parasiten schwach, die basischen Granulationen und die Produkte des Kern- und Zellzerfalles jedoch gut und kräftig. Werden solche Präparate der Jodierung unterworfen und dann eingeschlossen, so erhält man zwar immerhin brauchbare Übersichtspräparate, in welchen die Farbendifferenzen zwischen den rotbraunen oder rötlichen spezifischen Granulationen und den Zerfallsprodukten einerseits, und den schwach grün gefärbten Parasitenformen gut erkannt werden können. allein zu photographischen Aufnahmen und zu genauern Studien sind solche Präparate wegen der zu geringen Farbenintensität nicht geeignet.

Die besten in ihren Farbendifferenzen klarsten Präparate erhält man bei Anwendung einer älteren Thioninlösung, die bereits einige Wochen oder Monate im Tageslicht gestanden hat. Eine genaue Zeitangabe vermag ich in dieser Beziehung nicht zu machen, ich kann nur sagen, daß eine etwa zwei Monate alte Thioninlösung ganz vortreffliche Färbungen gegenüber einer frisch hergestellten gab. Solche alte Thioninlösungen verpilzen sehr stark, sie enthalten reichlich Schimmelpilze und hefeartige Zellen, die nicht näher bestimmt wurden, bei der Untersuchung der damit gefärbten Blutpräparate aber recht störend wirken, da sie am Deckglase sehr leicht haften bleiben und bei der Jodirung gleichfalls eine stark dunkelbraune Färbung annehmen. Ob zwischen der Entwickelung dieser Pilze und der guten Brauchbarkeit alter Thioninlösungen für den hier verfolgten Zweck eine nähere Beziehung besteht, vermag ich, so wahrscheinlich die Annahme einer Art Reifung der Thioninlösung durch die Pilzvegetation auch von vornherein ist, nicht zu beurteilen. Aufkochen der Thioninlösung schädigt ihre bereits gewonnene Brauchbarkeit nicht, die Verpilzung entwickelt sich aber sehr rasch von neuem. Zusatz von Thymol zu alten Farbenlösungen setzt zwar der

Digitized by Google

Verpilzung ein Ziel, indessen wird dadurch die färberische Differenzierung wesentlich geschädigt, indem die Leukämieparasiten in solchen Lösungen nach der Jodierung nicht mehr so distinkt grün erscheinen, und dadurch gerade das charakteristische und differentielle Aussehen den andern Bildungen gegenüber verlieren.

Bei einiger Vertrautheit lernt man die hefeartigen Zellen der Farbstofflösung von den Leukämieparasiten auseinanderzuhalten, die extracelluläre Lagerung der erstern, ihr meist häufchenartiges Beisammenliegen, ihr mehr bräunlicher Farbenton und ihre vielfach hervortretende zarte Granulierung geben genügende Anhaltspunkte zur Unterscheidung von den Leukämieparasiten. Ich habe in verschiedener Weise versucht, den frischen nicht verpilzten Thioninlösungen eine größere Färbbarkeit für die Leukämieparasiten zu verleihen, bin aber nur teilweise zum Ziele gelangt. Gut wirksam fand ich in dieser Beziehung das Erhitzen der verwendeten Farblösung bis zur Rauchbildung, wie ich es in meinen früheren Untersuchungen bereits angegeben hatte. Aber auch durch diesen kleinen Kunstgriff erhält man noch nicht so satte und durchgreifend gleichmäßige Färbungen, wie bei Verwendung alter Thioninlösungen bei Zimmertemperatur.

Ganz ähnlich verhielt sich eine konzentrierte frisch hergestellte Thioninlösung, der eine geringe Menge des alkalischen Löfflerblau zugesetzt wird (1 Tropfen Löfflerblau für jeden ccm Thioninlösung). Die Färbbarkeit der Leukämieparasiten hat in diesem Gemenge stellenweise wenigstens stark an Intensität gewonnen, im übrigen gilt aber auch von ihr das gleiche, was früher für die erwärmte frische Thioninlösung erwähnt wurde.

Dagegen leistet auch ein ganz frisch hergestelltes basisches Farbengemenge von der früher bereits erwähnten Zusammensetzung (30 ccm Thioninlösung, 15 ccm Löfflerblau) für die färberische Darstellung der Leukämieparasiten bei nachfolgender Jodierung ganz vorzügliche Dienste. Die auf diese Weise hergestellten und jodierten Präparate stehen den mit der alten Thioninlösung allein gefärbten Präparaten nur wenig nach, es sind aber bei Verwendung des basischen Farbengemisches die Leukämieparasiten in und an vielen leukocytären Elementen oft sehr dunkel gefärbt, wodurch eine strenge Unterscheidung von den in vielen Zellen gleichfalls sehr dunkel gefärbten Granulationen und Zerfallsprodukten sehr erschwert und oft manchmal auch unmöglich gemacht wird. Doch ist auch hier sehr häufig die charakteristische Grünfärbung der Parasiten mit aller wünschenswerten Schärfe zu erkennen. Das basische Farbengemenge schädigt die Klarheit der Bilder auch noch dadurch, daß es die Leukocyten und eventuell auch die Erythrocytenkerne viel stärker als die alleinige Thioninlösung färbt, wodurch bei der nachträglichen Jodierung ein dunklerer Untergrund geschaffen wird, von dem sich die Leukämieparasiten weniger scharf abheben. Für die photographische Aufnahme der betreffenden Bilder ist dieser Umstand von nicht zu unterschätzender Bedeutung.

Es ist also festzuhalten, daß man mit frisch hergestellten Thioninlösungen weniger gute Bilder als mit alten erhält, in welchen letztern höchstwahrscheinlich ein nicht genauer bekannter „Reifungsprozeß“ für ihre Brauchbarkeit verantwortlich zu machen ist. In Ermangelung alter bereits reifer Thioninlösungen leistet auch die erwähnte basische Farbenmischung bei der nötigen Vertrautheit mit dem Gegenstande ganz vortreffliche Dienste. Man erhält aber auch mit den frischen Lösungen nament-

Digitized by Google

lich bei Befolgung der sofort zu erörternden Einschlußverhältnisse ganz brauchbare Resultate.

Es hat sich nämlich herausgestellt, daß die durch die Jodierung geschaffene Differenzierung in den gefärbten und in Balsam eingeschlossenen Präparaten nach einigen Tagen an Schärfe abnimmt; die Grünfärbung der Parasiten, die braunrote Färbung der Granula und Zerfallsprodukte, sowie die früher erwähnten Farbentöne der verschiedenen Zellkerne, sowie die Gelbfärbung der Erythrocyten verblassen allmählich, und nach ca. acht bis zehn Tagen sind nur noch die der Thioninfärbung allein zukommenden Farbendifferenzierungen im Präparate vorhanden und bleiben als solche dauernd erhalten. Es kann wohl auf Grund dieses Befundes nicht zweifelhaft sein, daß die im Präparate anfänglich hervortretende Differenzierung als eine Wirkung des Jod aufzufassen ist, das sich allmählich verflüchtigt; die gewählte Bezeichnung einer Jodierung für diese Differenzierungen dürfte daher wohl zutreffend sein.

Ich habe nun in verschiedener Weise versucht, die Verflüchtigung des Jod zu verhindern und dadurch brauchbare Dauerpräparate zu erzielen. Wird etwas Jod in Xylol aufgelöst, dann mit Kanadabalsam in Xylol bis zur Erzielung einer leicht gelbbraunen Färbung vermischt und die Präparate in einem solchen jodhältigen Balsam eingeschlossen, so bleiben dieselben, zumal wenn man sie mit einem schnell trocknenden Harz oder Lack umrandet, längere Zeit brauchbar, Dauerpräparate kommen aber auch auf diese Weise nicht zustande. Dagegen konnten solche in ganz vortrefflicher Weise mit der von Ehrlich[1]) angegebenen Jodgummilösung erzielt werden; ich habe zum mindesten solche Präparate bereits gegenwärtig über vier Monate konserviert, ohne daß sie an Brauchbarkeit verloren hätten. Bezüglich der Verwendung der Jodgummilösung ist noch folgendes zu bemerken:

Die durch die Jodierung bewirkte Differenzierung nimmt beim Einschluß in die Jodgummilösung an Intensität beträchtlich zu. So erhalten bei Verwendung alter Thioninlösungen oder des oben erwähnten basischen Farbengemenges die Parasiten im Jodgummi je nach der Intensität der ursprünglichen Färbung oft einen schwarzgrünen bis dunkelschwarzen Farbenton und sind in diesem Zustande von den ebenfalls schwarzbraunen oder rotbraunen basischen Granulationen und den Produkten des Kern- und Zellzerfalles kaum mit Sicherheit zu unterscheiden. Das ist ein ganz entschiedener Nachteil, den derartige Präparate gegenüber dem Einschluß in gewöhnlichen, oder in Jodbalsam haben. Indessen verschwindet diese dunkle Färbung doch nach wenigen Tagen wieder und nach 3—5 Tagen tritt in der Regel namentlich an dünn ausgestrichenen Stellen des Präparates wieder die charakteristische Grünfärbung der Leukämieparasiten hervor; es hängt das wahrscheinlich von einem geringen Grade der Jodverflüchtigung ab, welche auch unter diesen Verhältnissen stattfindet. Manche einkernige kleine Leukocyten, manchmal auch etwas größere Formen derselben zeigen im Jodgummi eine dunkelbraune bis braunschwarze diffuse Färbung des Kernes und des Protoplasma, welche vielleicht von einem größern Glykogengehalt dieser Zellen abhängig, und für die Untersuchung der granulären, degenerativen und parasitären Einschlüsse recht ungünstig ist. Oft können auch in solchen Zellen die dunkelolivgrünen Parasiten erkannt

[1]) Zeitschr. f. klinische Mediz. 1883. Bd. 6. S. 45.

Digitized by Google

werden, man wird aber wohl sicherer vorgehen, wenn solche Zellen für die hier in Betracht kommende Frage nicht weiter berücksichtigt werden. Im allgemeinen würde ich empfehlen, beim Studium der in Jodgummi eingeschlossenen Präparate immer erst 3—5 Tage verstreichen zu lassen, damit dann auch hier die färberischen Differenzierungen möglichst stark hervortreten. Das empfiehlt sich um so mehr, als Photogramme von derartigen Präparaten nicht früher aufgenommen werden können, ehe nicht das Jodgummi vollständig erstarrt ist, was immer einige Tage in Anspruch nimmt. Bei früheren Aufnahmen ist eine scharfe Einstellung bei der doch nötigen längern Exposition unmöglich.

Die oben erwähnte Nachdunkelung der durch die Jodierung bedingten Differenzierung wird aber von Vorteil, sobald man zu den Färbungen frische Thioninlösungen verwendet, wodurch, wie früher bereits angedeutet wurde, ganz brauchbare Dauerpräparate auch unter diesen Verhältnissen hergestellt werden können.

Die wesentliche Erscheinung der im Vorausgehenden beschriebenen Färbungsmethode liegt in dem Auftreten der ganz charakteristischen Grünfärbung in den Leukämieparasiten; ich habe zahlreiche Kontrollprüfungen an normalem Blute von Tieren und Menschen, ferner an Knochenmarkausstrichpräparaten von normalen Tieren mit der eben geschilderten Methode vorgenommen, ich bin aber den im myelämischen Blute nachgewiesenen dunkel grüngefärbten Gebilden dabei niemals begegnet, das sind entschieden spezifische dem myelämischen Blute eigentümliche Bildungen und auch die Färbung dieser Parasiten muß als eine spezifische bezeichnet werden. Im Knochenmarke normaler Tiere (Kaninchen und Katzen) kommen regelmäßig massenhaft basophile Leukocyten verschiedener Größe, häufig auch mehr minder reichlich Mastzellen und leukocytäre Elemente mit Produken des Kern- und Zellzerfalles vor, welche beiden letztern auch in der Milz und den Lymphdrüsen der gleichen Tiere vorhanden sein können. Niemals habe ich nun bei Anwendung der beschriebenen Methode an diesen Objekten Grünfärbung in diesen oder sonstigen zelligen Elementen auftreten sehen. Durch die Jodierung wird hier nur die metachromatische schon durch das Thionin allein hervorgerufene Rotfärbung der betreffenden Gebilde schärfer und deutlicher mit einem Stiche ins braunrote markiert. Eine scharfe Unterscheidung der Myelämieparasiten von den andern durch das Thionin metachromatisch gefärbten Formelementen der Leukocyten und des Blutes überhaupt ist erst gegenwärtig durch die oben angeführte spezifische Färbungsmethode, allerdings zunächst nur im Ausstrichpräparate des myelämischen Blutes möglich.

In dieser Beziehung muß betont werden, daß es namentlich die Produkte des Kern- und Zellzerfalles der Leukocyten sind, welche ihrer Form und ihrem Aussehen nach leicht zu Verwechselungen mit den Parasiten Veranlassung geben können, ich verweise in dieser Beziehung auf die Figur 75 und das früher bereits hierüber Mitgeteilte; gerade in diesem Punkte gestattet erst die spezifische Färbungsmethode eine sichere differentielle Unterscheidung, da an normalen nicht leukämischen infizierten Tieren sich die genannten Degenerationsprodukte immer braunrot bis braunschwarz gefärbt erwiesen. Im leukämischen Blute kommen nun analoge Degenerationsprodukte in der Regel reichlich vor, in einzelnen Präparaten sind sie in zahlreichen Leukocyten vielfach gleichzeitig mit den Parasiten nachweisbar, in anderen stellen sie mehr seltene

Digitized by Google

Befunde dar, während der Parasitennachweis keine wesentliche Änderung erfahren hat. Neben der spezifischen Färbung dienen als brauchbare Unterscheidungsmerkmale in dieser Beziehung auch noch die verschiedenen im folgenden noch näher zu erörternden Formgestaltungen und Differenzierungen der parasitären Bildungen, die in den Degenerationsprodukten nicht vorkommen. Allerdings muß beachtet werden, daß auch in den parasitären Elementen, namentlich durch das Auftreten der sich dunkelschwarzgrün färbenden Bestandteile derselben und durch einzelne zum Teile bereits berührte Verhältnisse so dunkle Färbungen zustande kommen können, daß eine Differenzierung derselben von den braunen bis braunschwarzen Degenerationsprodukten große Schwierigkeiten bieten und manchmal mit Sicherheit nicht durchgeführt werden kann. Das sind aber immerhin nur Ausnahmen.

Die spezifische Grünfärbung der Parasiten im myelämischen Blute ist bei alleiniger Thioninfärbung nicht vorhanden, dann erscheinen die parasitären Bildungen nur mehr weniger dunkelblaurot je nach der erzielten Intensität der Färbung. Die Parasiten im myelämischen Blute sind ferner auch nicht bei alleiniger Anwendung der Jodjodkaliumlösung sichtbar. Die spezifische Grünfärbung kann mithin nur in der Weise zustande kommen, daß im Parasitenleibe eine nicht näher gekannte Substanz enthalten ist, die sich in den anderen Bestandteilen des Blutpräparates nicht vorfindet, und die bei der Thionintinktion und der nachträglichen Jodierung eine charakteristische Grünfärbung annimmt. Wir werden noch darauf hinzuweisen haben, daß es sich dabei höchstwahrscheinlich um eine zähflüssige, nicht ganz feste Substanz handelt, welche an den Formveränderungen des Parasiten im hohen Grade beteiligt ist.

Die Frage nach der Natur dieser spezifischen Farbenreaktion ist eine chemische. Folgende Versuche dürften geeignet sein auf den diese Reaktion im Leukämieparasiten bedingenden Körper einiges Licht zu verbreiten. Sie nehmen ihren Ausgang von der Vermutung, daß im Parasiten Cellulose vorhanden sein könnte. Tränkt man kleine Abschnitte chemisch reiner mit Salzsäure und Flußsäure ausgewaschener Filter, welche bekanntlich Cellulose in der denkbar reinsten Form enthalten, mit konzentrierter wässeriger Thioninlösung, spült dann unter der Wasserleitung den überschüssigen Farbstoff ab, legt hierauf den Papierstreifen für 20—30 Sekunden in Jodjodkaliumlösung, spült neuerdings die anhaftende Jodlösung in Wasser ab und legt hierauf den so behandelten Papierstreifen in reines destilliertes Wasser, so erkennt man sofort, daß der mit der Thioninlösung getränkte und jodierte Teil des Papieres einen schmutzig grünen bis grünschwarzen Farbenton angenommen hat, während der nur mit der Jodlösung in Berührung gekommene Teil keine besondere Färbung oder nur eine leicht gelbe Farbe zeigt. Die Farbenveränderung des thioninhaltigen und jodierten Papierstreifens tritt noch markanter hervor, wenn man einen bloß mit Thionin gefärbten (aber nicht jodierten) Papierstreifen daneben legt. Von großem Interesse ist es, daß frisch hergestellte wässrige Thioninlösung die Grünfärbung des Papieres nur schwach und undeutlich erkennen läßt, während eine alte angefaulte Thioninlösung ebenso wie eine frisch hergestellte Lösung des früher erwähnten basischen Farbengemisches die Reaktion mit voller Deutlichkeit giebt. Das ist gewiß eine hochgradige Analogie mit den früher am Parasitenleib geschilderten Verhältnissen. Diese Analogie dokumentiert sich auch darin, daß die Grünfärbung des thioningetränkten und jodierten Papier-

Digitized by Google

streifens im destillierten Wasser nach einiger Zeit wieder in die Blaufärbung übergeht.

Es ist wohl schon durch diese Untersuchungen wahrscheinlich, daß die geschilderte Grünfärbung eine Cellulosereaktion darstellt; eine weitere Stütze hiefür liegt noch in folgender Beobachtung. An den Abflußröhren der Institutswasserleitung setzen sich vielfach schleimige Büschel an, die aus verfilzten Lagen großer und breiter Faden- und Schleimpilze bestehen, die nicht weiter bestimmt wurden. Unterwirft man nun ein derartiges Büschel der obigen Färbung und Jodierung, so tritt schon makroskopisch die gleiche Färbung, schmutziggrün bis schwarzgrün auf, die alle oben für die Papierstreifen bereits geschilderten Eigenheiten besitzt. Es kann hier bei diesen einfachen Pflanzenzellen wohl kaum fraglich sein, daß die Cellulose das wesentliche Moment für den Eintritt der Grünfärbung darstellt, und daß dementsprechend die spezifische Färbung bei den Leukämieparasiten im wesentlichen gleichfalls eine Cellulosereaktion sein dürfte, woraus sich bei der Untersuchung tierischer Zellen ihr spezifischer auf die Parasitenleiber beschränkter Charakter sowie ihr spezifischer Farbenton erklären dürfte.

Inwieweit diese Reaktion eine Verallgemeinerung als Cellulosereaktion zuläßt, wird erst durch weitere Untersuchungen festzustellen sein. Es sei nur bemerkt, daß eine wirksame Thioninlösung mit Jodlösung allein vermengt keine Grünfärbung zeigt, es entsteht vielmehr hiebei ein braunroter bis rotvioletter Niederschlag. Noch klarer tritt diese Farbendifferenz hervor, wenn man die Reaktion am Gipsplättchen vornimmt. Die auf diese Weise wahrscheinlich gemachte Gegenwart von Cellulose in den Leukämieparasiten dürfte für die im Vorausgehenden bereits mehrfach betonte hohe Widerstandsfähigkeit dieser Parasiten wohl in Betracht zu ziehen sein, ein Gedanke, der auch für die therapeutischen Maßnahmen gegen diesen Parasiten zu berücksichtigen sein wird.

Im Anhange möchte ich hier noch darauf hinweisen, daß Cellulose bei höhern Tieren und auch bei Protozoen gelegentlich gefunden wurde. Am bekanntesten ist der Nachweis eines als Tunicin bezeichneten echten Kohlenhydrates bei vielen Arthropoden und manchen Cephalopoden (Krukenberg [1]), Ambronn [2]), Schäfer [3]) Peligot [4])); in der Haut der Seidenraupe wurde Cellulose gleichfalls nachgewiesen (De Luca [5]), Peligot [6])). Der Nachweis von Cellulose im Blute und in den Geweben von Phthisikern dürfte gleichfalls hier anzuführen sein (Freund [7])). Bei den Protozoen wurde in der schleimigen Umhüllung (Zoocytium), welche die Kolonien von Ophrydium versatile umgiebt, ebenfalls Cellulose nachgewiesen (Halliburton [8])).

Tollens [9]) hat den Vorschlag gemacht die tierische Cellulose überhaupt als Tunicin zu bezeichnen, doch hat Peligot [10]) bereits der Vermutung Ausdruck gegeben, daß es sich bei der an der Hüllenmembran

---

1) Zoolog. Anzeiger 1885. Nr. 199.
2) Mittheil. aus d. zoolog. Station in Neapel 1890. Bd. 90. S. 475.
3) Annal. d. Chemie u. Pharm. CLX. S. 312.
4) Compt. rend. T. 47. p. 1034.
5) Ebendaselbst. T. 52. p. 102. T. 57. p. 43.
6) l. c.
7) Wiener mediz. Jahrb. 1886. S. 335.
8) Quart. journ. of. microsc. scienc. 1885.
9) Lehrb. d. Kohlenhydrate. Breslau 1888. S. 238.
10) l. c.

Digitized by Google

aller Gliedertiere und der Tunicaten nachgewiesenen Cellulose nur um der Cellulose verwandte Körper handelt. Berthelot[1]) und Franchimont[2]) hingegen haben hinwiederum die Identität der im Tier- und Pflanzenreiche vorkommenden Cellulose wahrscheinlich gemacht. In dieser Richtung wird wohl auch heute noch kein bestimmtes Urteil abgegeben werden können, da die Beziehungen der Cellulose zur Callose, zu den Pectinstoffen, zu den verschiedenen Gummi- und Schleimarten noch nicht genügend geklärt sind.

Die bekannte Fr. Schultze'sche Lösung (Chlorzinklösung) zum Nachweise von Cellulose ergab im leukämischen Blute an Trockenpräparaten kein Resultat, da die Leukocyten zum Teil schon in derselben, zum Teil aber beim Zusatze von Schwefelsäure, zersprengt und zerstört werden. Im polarisierten Lichte konnte an den leukämischen Leukocyten Doppeltbrechung bisher nicht nachgewiesen werden, wozu aber zu bemerken ist, daß nach Tollens nur ältere cellulosehaltige Membranen (bei Pflanzen) doppeltbrechend sind, während junge eben gebildete Membranen diese Erscheinung nicht zeigen. Ob der thierischen Cellulose die Eigenschaft der Anisotropie zukommt, ist bisher, so weit mir bekannt wurde, nicht untersucht worden.

Vergleicht man nun die nach dieser spezifischen Färbungsmethode erhaltenen Präparate mit den nach den früher beschriebenen Methoden gewonnenen Bildern, so springen die Vorzüge der erstern wohl von selbst in die Augen. Schon der Umstand, daß die auf diese Weise hergestellten Präparate sich für photographische Aufnahmen eignen, was bei den anderen nicht der Fall ist, sichert diesem Vorgehen einen unbestreitbaren Vorrang, wozu noch die erst nach dieser Methode ermöglichte sichere Unterscheidung der parasitären und der nicht parasitären Bildungen in und an den Leukocyten hinzukommt. Ich kann nach diesbezüglichen erneuerten Untersuchungen nicht umhin der Möglichkeit Ausdruck zu geben, daß einige der nach den früher beschriebenen Methoden gewonnenen Bilder nicht zu den parasitären Bildungen gehören (Fig. 26, 27), worauf übrigens früher gleichfalls bereits hingewiesen worden war. Im großen und ganzen glaube ich aber auch in dieser Beziehung die richtige differentielle Unterscheidung getroffen zu haben. Allerdings hätte sich, wenn mir die spezifische Färbung von Anfang an bekannt gewesen wäre, die ganze Untersuchung wesentlich einfacher und kürzer gestalten können.

Bei Vergleichung der nach der Löffler-Blau- und der nach der spezifischen Färbungsmethode hergestellten Präparate wird man wohl sagen müssen, daß die erstere infolge einer diffusern und intensivern Färbung manches verdeckt, was bei der letztern hervortritt; dies gilt namentlich mit Bezug auf das sogenannte Amöbenstadium des Parasiten, und namentlich mit Bezug auf die in diesem Stadium vorhandenen vakuolenartigen Teile im Innern des Parasiten und die in demselben hervortretenden Differenzierungen, als auch in Bezug auf das Sporulationsstadium und die Navikel- oder Sichelform des Parasiten. Eine ganze Reihe neuer Beobachtungen konnte erst mit Hilfe der spezifischen Färbungsmethode angestellt werden, aus welchen sich weitere Gesichtspunkte für die Auffassung und Stellung der parasitären Bildungen ergaben. Eine

1) Bull. soc. chein. T. 18. p. 9.
2) Berliner klin. Wochenschr. Bd. 12. S. 1939.

Digitized by Google

größere Gesetzmäßigkeit der Form und Gestaltung des Parasiten tritt jedenfalls mit der spezifischen Färbungsmethode hervor, die durch die diffusere LÖFFLER-Blaufärbung früher nicht erkannt werden konnte. Die früher erwähnten großen Vorteile der Methylenblaufärbung bleiben deshalb für das Studium der vorliegenden Frage immerhin bestehen, allein sie werden stets einer Überprüfung mit Hilfe der spezifischen Färbungsmethode bedürfen. Ich muß es übrigens offen lassen ob nicht einzelne Stadien und Formen des Parasiten eine besondere Prädilektion für die eine oder die andere Färbungsmethode besitzen.

Bei der Verwendung der spezifischen Färbungsmethode erweist sich nun die Rundform, ja geradezu die Kugelform des Parasiten, wie sie in den Figuren 280—283 und in den Photogrammen I—IV, VI, VII, XI, XIII hervortritt als die regelmäßige und häufigste Gestalt desselben. Im Innern des Parasiten liegt meistens ein gleichfalls kugeliger vakuolenartiger Hohlraum, von dem bereits früher (Fig. 40, 41, 44, 45, 65, 66) die Rede war; dieser Teil ist vielfach ganz ungefärbt, oft aber treten in demselben gewisse Bestandteile hervor, auf die noch näher zurückzukommen sein wird. Der Parasit erweist sich in sehr vielen Fällen den Leukocyten nur auf- oder angelagert und überragt dann den Leukocytenrand sehr häufig; bei der ungemein distinkten Färbung, welche diese Methode ermöglicht, ist dieser Umstand bei scharfer Einstellung zweifellos zu erkennen (Photogr. I, II, IV, VI, VII, VIII, IX, X, XII, XIII, XIV.) Gerade diese Lagerung ist dafür verantwortlich zu machen, daß bei den Photogrammen in der Regel nur der eine oder der andere Parasit scharf eingestellt und wiedergegeben werden kann, während andere an der gleichen Zelle aber in einer andern Ebene gelegene Parasiten und diese selbst nur unscharf und mehr verschwommen im Bilde erscheinen. Andererseits bekommt man auch hier genug Bilder zu sehen, in denen die Parasiten zweifellos intracellulär zu sehen sind (Photogr. VIII und IX).

Die Größenunterschiede zwischen den einzelnen an der gleichen und an verschiedenen Zellen befindlichen Parasiten, ebenso wie die bereits früher besprochene „Mehrlingsinfektion" des einzelnen Leukocyten, stellen auch hier hervorstechende Merkmale der betreffenden Bilder dar, doch kommen auch Zellen mit nahezu durchwegs gleich großen parasitären Gebilden und mit „Einzelinfektion" vor. Unter den parasitären deutlich grün gefärbten Gebilden kommen in vielen Zellen auch solche von nur punktförmiger Größe vor (Fig. 280, 281, 283), die in der Regel gleichzeitig mit großen Parasiten, manchmal aber auch isoliert in größerer oder kleinerer Menge in oder an der Zelle vorhanden sind. Sie liegen in der Regel einzelweise, nicht in Gruppen und Verbänden wie die Sporulationsformen an der Zelle, sind manchmal vollständig gleichmäßig dunkel gefärbt, lassen aber ab und zu einen hellern Innenraum erkennen. Im allgemeinen haben diese Gebilde granulaähnliches Aussehen, sie unterscheiden sich aber, wie man sich leicht überzeugen kann, durch ihre grüne Färbung und durch ihre einzelweise Anordnung von diesen und müssen daher wohl den parasitären Elementen zugerechnet werden.

Es erhebt sich nun die Frage, ob man diese punktförmigen Körperchen dann als Jugendformen oder als abgesprengte Teile größerer Parasitenformen anzusprechen hat? Ich neige mehr der letzten Auffassung zu,

Digitized by Google

da die Jugendformen des Parasiten in ihren kleinsten Stadien in der Regel doch mehr in Verbänden beisammen liegen, und bin der Meinung, daß bei den Bewegungen und Formveränderungen des Parasiten in und an den Leukocyten kleinste Teile der zähflüssigen Leibessubstanz sich vom Parasitenkörper abtrennen und im oder am Leukocyten isoliert liegen bleiben, auch wenn der Parasit selbst den betreffenden Leukocyten wieder verlassen hat. Es ist mir sehr unwahrscheinlich, daß diese kleinsten granulaähnlichen isolierten grünen Partikelchen die Bedeutung von Jugendformen des Parasiten besitzen, eine sichere Entscheidung läßt sich jedoch hierüber gegenwärtig noch nicht fällen.

Auf eine gewisse Zähflüssigkeit des Parasitenleibes und speziell seiner bei der Jodierung sich grün färbenden Substanz lassen, wie ja auch im vorausgehenden bereits bemerkt wurde, die mannigfachen Formverschiedenheiten schließen, die man auch bei dieser Methode der Darstellung nachweisen kann. Manche dieser Formen dürften wohl beim Antrocknen des Blutes zustande kommen, andere aber, wie z. B. Figur 283 lassen sich gerade mit Rücksicht auf die vier an der gleichen Zelle vorhandenen kugelförmigen Parasiten wohl kaum als Kunstprodukte auffassen und weisen auf fließende Bewegungen des Parasiten hin, welche übrigens vielleicht mit der Entstehung von Sichel- oder Halbmondformen in nähere Beziehung zu bringen sind, andrerseits aber durch ihre langgezogene Gestalt an Hämogregarinen oder Hämosporidien mehr als an Hämamöbiden erinnern. Es ist gerade das Auftreten derartiger teilweise durch die Methode der Fixierung, teilweise vielleicht auch durch die Eigenbewegungen des Parasiten bedingter Formveränderungen, welches ein sicheres Urteil über die normale Form, Gestalt und Größe des Parasiten so wesentlich erschwert. Immerhin habe ich den Eindruck erhalten, daß die Kugelform des Parasiten die häufigste und wahrscheinlich auch die Normalform ist; nach einer Reihe diesbezüglicher Messungen habe ich an gut entwickelten Kugelformen alle möglichen Zwischenstufen zwischen 1—8 μ vorgefunden, die letzteren können den betreffenden (kleinen) Leukocyten, an dem sie sich gerade befinden, nahezu vollständig decken.

Neue Gesichtspunkte haben sich durch die angeführte spezifische Färbungsmethode bei der Beurteilung der im Innern des Parasiten auftretenden Differenzierungen, der Sporulations- und der Sichelformen ergeben.

An den meisten Kugelformen des Parasiten kann man eine dunkler gefärbte periphere Zone und eine lichter gefärbte vakuolenartige Innenzone erkennen (Fig. 280—283, Photogr. I—VII, XI, XII). In beiden diesen Teilen treten nun wahrscheinlich mit der fortschreitenden Entwickelung des Parasiten eine Reihe von Veränderungen ein, die zum Teil bereits im Vorausgehenden berührt wurden, die aber größtenteils erst bei Anwendung der neuen Methode erkannt werden konnten.

In der peripheren Zone des Parasiten kann es als Regel angesprochen werden, daß der dunkel gefärbte Teil gleichmäßig die ganze Randpartie einnimmt und allseitig geschlossen ist, wodurch eine Art Ringfigur zustande kommt, die gerade dem Parasiten in diesem als dem häufigsten Stadium ein so charakteristisches Aussehen giebt. (Fig. 280, 283, Photogr. I, II, XI). Die Ringfigur kann jedoch auch fehlen (Photogr. IV), wenn die innere lichte Partie des Ringes nicht ausgebildet oder verdeckt ist, und es kann auch die wechselseitige Lage und das wechselseitige Größenverhältnis zwischen dem hellen und dunklen Teil des Ringes sehr mannig-

Digitized by Google

fachen Schwankungen unterliegen, was ja in den diesbezüglichen Figuren und Photogrammen gut hervortritt. Auch ist die Lagerung des Parasiten am Leukocyten von großem Einflusse auf das Aussehen der Ringfigur, was namentlich in dem Photogramm II hervortritt, in welchem allerdings nur auf den Parasiten des obern Leukocyten scharf eingestellt war, weshalb die Parasiten des in der Figur untern Leukocyten etwas verschwommen erscheinen. Immerhin erkennt man in den größeren Parasiten der beiden Leukocyten die differente Lagerung der lichten Zone, welche das Gesamtaussehen der beiden Parasiten verschiedenartig gestaltet. Auf diese Weise können becher-, halbmond- oder sichelförmige Anordnungen der dunklen Partie des Parasiten entstehen, welche bereits in den beiden Parasiten des Photogrammes II, noch besser aber im Photogramme VIII hervortreten. Es macht den Eindruck, als ob durch eine Sonderung des Parasitenleibes in zwei Abschnitte, von denen der eine sich dunkler, der andere sich aber lichter färbt, eine halbmond-, sichel- oder becherförmige Zurückdrängung des sich dunkler färbenden Teiles in die Randzone des Parasiten veranlaßt würde, wodurch auf eine neue Art der Entstehung derartiger sichelförmiger Figuren hingewiesen wird, die mit der früher hierüber ausgesprochenen Vermutung nicht übereinstimmt. In den Figuren 280, 281, 282, in den Photogrammen II und VIII finden sich eine Reihe solcher Bilder vor, welche auf eine Entstehung sichelförmiger Figuren des Parasiten aus den Kugelformen desselben hinweisen. Ob die voll entwickelten Sichel- und Halbmondformen des Parasiten, wie sie in den Figuren 280, 282 und in den Photogrammen IX, X und XIV hervortreten, thatsächlich auf diese Weise entstehen, ist mir immerhin unwahrscheinlich, die Möglichkeit wird aber jedenfalls im Auge behalten werden müssen.

Es können dann weiterhin noch ganz eigenartige Anordnungen der sich dunkel färbenden Partie des Parasitenleibes sehr häufig konstatiert werden, wobei zu beachten ist, daß diese dunklen Teile meistens schwarzgrün bis rein schwarz erscheinen, wodurch manchmal die charakteristische Parasitenfärbung verwischt werden kann. In dem einen (obersten) Parasiten der Fig. 282 und an dem größern Parasiten des Photogrammes VII, ferner am obersten Parasiten des Potogrammes XIII sind drei diesbezügliche Beispiele wiedergegeben (vgl. Fig. 66). Manche hierher gehörige Figuren sind wohl unschwer als Verzerrungen und Verlagerungen des Parasiten und der in ihm enthaltenen sich dunkler färbenden Substanz, die wahrscheinlich beim Antrocknen des Blutes erfolgten, zu erkennen. Riß- und Faltenbildungen in dem weichen Parasitenkörper dürften hiebei eine Hauptrolle spielen.

Bei vielen Formen kann man sich aber doch des Eindruckes nicht erwehren, als ob es sich um vorgebildete, natürliche Verhältnisse und nicht um Kunstprodukte handeln würde. Bei manchen Objekten drängt sich geradezu die Vermutung auf, als ob diese eigenartigen Umlagerungen der sich dunkel färbenden Partie im Parasiteninnern zur Entstehung der Sichelformen in näherer Beziehung stehen würden, an welche man bei derartigen Bildern gelegentlich erinnert wird (Photogr. VII), oder als ob diese Umlagerungen zur Neubildung kleiner Parasitenformen in Beziehung ständen (Photogr. XI, XIII). Ich verweise ferner auf das Photogramm X, das wohl überhaupt als ein sehr auffälliges und lehrreiches Stadium aus dem Formenkreise des Parasiten bezeichnet werden muß, dessen völlig zutreffende Deutung gegenwärtig übrigens kaum noch möglich sein dürfte. Nach

Digitized by Google

meiner Auffassung handelt es sich dabei um die Bildung eines großen Sichelkörpers aus einer, oder vielleicht innerhalb einer großen Amöben- oder Kugelform des Parasiten, deren Konturen noch leidlich gut erkannt werden können. Es scheint aber nicht der ganze Inhalt der Amöbenform für die Sichelbildung Verwendung zu finden, da ein minder stark gefärbter Teil dieser Form neben der tief dunkel gefärbten Sichel übrig bleibt. Über die Bedeutung dieses minder stark gefärbten Teiles, über die in ihm enthaltenen dunklern und lichteren Teile vermag ich einen Aufschluß nicht zu geben. Man könnte an einen bei der Sichelbildung nicht verwendeten Restkörper des kugelförmigen Parasitenleibes mit darin enthaltener Vakuole oder kernartigen Gebilden denken. Sehr klar treten in der Figur die Geißelbüschel oder Geißelfäden hervor, welche vielleicht von der Sichel selbst, vielleicht aber nur von dem als „Restkörper" bezeichneten Teile des ursprünglichen Parasitenleibes abtreten. Ob nun derartige Bildungen, die ich bisher übrigens nur zweimal gesehen habe, zu den geißeltragenden Coccidienkeimen von Simond [1]) und von v. Wasielewski [2]), und zu den bereits früher erwähnten Mikrogameten von Schaudinn und Siedlecki [3]) in näherer Beziehung stehen, vermag ich nicht zu entscheiden. Die Frage einer geschlechtlichen Fortpflanzung neben einer geschlechtslosen, die von zahlreichen Autoren für die Coccidien acceptiert wird, ist daher auch für den uns hier beschäftigenden Parasiten im Auge zu behalten. Ob damit bereits eine Annäherung dieses Parasiten an der Ordnung der Coccidien gegeben ist, werden erst weitere Untersuchungen ermitteln können. Ebenso muß auch noch die Beziehung dieser geißelführenden Sichelkörper zu den geißelfreien, wie sie in den Photogrammen IX und XIV und in den Figuren 280 und 282 vorkommen (vgl. auch Fig. 30), unentschieden bleiben. Indessen dürften doch aber gerade derartige Befunde für die Auffassung der betreffenden Gebilde als parasitäre Elemente von unzweifelhaftem Werte sein.

Bei genauerm Studium der Sichelformen des Leukämieparasiten lassen sich leicht zwei verschiedene Gruppen desselben unterscheiden. Bei der einen (Photogr. II, VIII, X) ist der sichel- oder halbmondförmige Parasitenleib gleichmäßig dunkel und homogen gefärbt, bei der anderen (Photogr. XI, XIV, Fig. 280, 282, 30) treten im Innern der Sichel drei oder mehrere kernähnliche dunkle Körper hervor, die in der Regel scharf begrenzt sind. Ob diese beiden Formen zusammengehören und in einander übergehen, oder ob daraufhin sowie mit Bezug auf die oben erörterten geißelführenden und geißelfreien Sichelkeime zwei verschiedene Arten von Sichelbildungen zu unterscheiden sind, vermag ich nicht zu entscheiden.

Geißelformen der Leukämieparasiten habe ich, abgesehen von den bereits früher erwähnten Fällen, auch bei Anwendung der spezifischen Färbung häufiger als bei den früheren Methoden, immerhin aber doch selten gesehen. Stets waren es nur größere Parasitenformen, die sich als geißelführend erwiesen, gleichgiltig ob es sich nun um Sichel- oder um Amöbenkeime des Parasiten handelte. Ich verweise in dieser Beziehung auf eine besonders prägnante Form, die im Photogramm V dargestellt ist. Es handelt sich um eine große Amöbenform mit einer deutlichen lichten

---

[1]) Annales de l'Institut Pasteur 1897. pg. 545.
[2]) Centralbl. f. Bakteriol. etc. I. Abt. 1898. Bd. 24. S. 71.
[3]) Verhandl. d. deutsch. zool. Ges. 1897. S. 192 f. und Annales de l'Institut Pasteur 1898. T. XIII. pg. 799.

Digitized by Google

vakuolenartigen Bildung im Innern, welche einem einkernigen Leukocyten aufgelagert ist. Der Parasitenleib zeigt eine deutliche Gliederung nach Art der Gregarinen. Von dem in der Figur linken Abschnitte des Parasitenleibes gehen zwei tentakelförmige Geißeln aus, von denen die eine den Kernrand, die andere den Zellkontur eine Strecke weit polypenartig umfängt. Nach Analogie der Gregarinen könnte man diesen Teil geradezu als Epimerit bezeichnen. Ob diese Gliederung nur eine zufällige und vorübergehende durch eine Bewegung des Parasiten veranlaßte Erscheinung darstellt, was mir das Wahrscheinlichere ist, oder ob hier wirklich ein Stadium vorliegt, daß eine verwandtschaftliche Beziehung des Leukämieparasiten zu den Gregarinen eventuell den Hämosporidien zur Darstellung bringt, soll vorläufig unentschieden bleiben. Jedenfalls lehrt aber auch diese Beobachtung in Übereinstimmung mit den im vorausgehenden Mitgeteiltem, wie schwierig vorläufig noch die zoologische Stellung des betreffenden Parasiten zu fixieren ist.

Vakuolenartige Bildungen im Innern des Parasiten, wie im Photogramme V, habe ich öfter gesehen (Photogr. III). Diese helleren Partien im Parasitenleib sind oft zweifellos leer (Photogr. V), manchmal treten aber auch deutliche Inhaltskörper in ihnen hervor (Photogr. III. Fig. 41, 65), deren Bedeutung ich unentschieden lassen möchte. Ich konnte auch darüber keine Sicherheit erlangen, ob die bereits mehrfach erwähnten helleren vakuolenartigen Räume in den kleineren Parasitenformen, die eine so regelmäßige Erscheinung derselben bilden, mit den analogen vakuolenartigen Bildungen der größeren Parasiten identisch, oder mit ihnen doch in Parallele zu bringen sind, so naheliegend das auch von vornherein sein mag.

Es wurde bereits bei den nach den früher beschriebenen Methoden hergestellten Präparaten die Gegenwart von granulaartigen Differenzierungen im Innern des Parasitenleibes zu wiederholten Malen hervorgehoben; bei der spezifischen Parasitenfärbung kann die gleiche Beobachtung gemacht werden, und zwar nehmen diese differenzierten Teile, wie bereits erwähnt wurde, eine schwarzgrüne Färbung an. In den Photogrammen können diese dunkler hervortretenden granulaähnlichen Differenzierungen gleichfalls und vielfach bereits in den kleinern Parasitenformen entweder in der Einzahl (Photogr. I, II) vorhanden sein, oder sie sind in den größeren Amöbenformen (Photogr. III, IV) neben der vakuolenartigen Bildung in der Mehrzahl nachweisbar, mehrfach konnten zwei bis fünf solcher dunkler Stellen gezählt werden. In dem Photogramme III wurde das vakuolenartige Gebilde scharf eingestellt, die dunklen Teile des Parasiteninnern treten, weil in einer anderen Ebene gelegen, minder scharf hervor, doch können auch hier namentlich bei Lupenvergrößerung vier bis fünf solcher dunkler Partien neben der Vakuole erkannt werden. In dem großen kugelförmigen Parasiten des Photogrammes IV treten zwei bis drei solcher dunkler Punkte hervor, von denen das unterste durch zwei schattenhaft angedeutete Fäden mit zwei außerhalb des Parasiten in der Zelle enthaltenen dunklen Punkten verbunden erschien; im Präparate selbst konnten diese Verhältnisse bei wechselnder Einstellung ganz deutlich erkannt werden. Analoge Differenzierungen wurden früher bereits beschrieben und abgebildet (Fig. 36—38, Fig. 50, 57), und in Beziehung gebracht zu den Neubildungsvorgängen des Parasiten.

Ich möchte diese Beziehung auch nach dem Studium der neuen Präparate aufrecht erhalten, habe aber auch hiebei den Eindruck erhalten, als ob diese Neubildungsvorgänge sich in doppelter Weise vollziehen

Digitized by Google

würden, wie das früher gleichfalls bereits erwähnt wurde. Bei dem einen Modus scheint eine Neubildung mehrerer junger Keimlinge innerhalb des Parasitenleibes und eine Ausstoßung der Sporoblasten aus demselben vor sich zu gehen. Die früher besprochenen Erscheinungen an dem großen ovalen Parasiten des Photogrammes IV lassen eine solche Auffassung zu, ebenso kann das Photogramm III in analoger Weise gedeutet werden. Auch bei dem Photogramme VI hat es den Anschein als ob im Innern des oberen kleinen Parasiten sich einige dunkle Körper befänden, die an einzelnen Stellen über den Randkontur des Parasiten hervorragen; bei dem größern runden rechts gelagerten Parasiten des gleichen Photogrammes tritt diese Erscheinung an der dem Zellinnern zugekehrten Seite noch klarer zu Tage, wodurch der Gedanke nahegelegt wird, daß auch andere an den gleichen Leukocyten befindliche kleinste freie Parasitenformen in analoger Weise entstanden sein können.

Ebenso klar, vielleicht noch etwas deutlicher, liegen die Verhältnisse in dem Photogramme XI. An dem rechts an der Zellenperipherie gelegenen Parasiten erscheint ein dnnkler Körper gerade im Austreten begriffen zu sein; er ist durch einen dunkeln in der Mitte etwas knotig angeschwollenen Faden mit einem andern mehr nach links gelegenen dunklen Körper verbunden, der seinen Durchtritt vielleicht bereits vollzogen hat. Auch an dem kleinen am linken, und in dem am unteren Zellrande gelegenen Parasiten können ähnliche Erscheinungen abgelesen werden, die auf eine innerhalb des Parasiten vor sich gehende Keimbildung (Sporoblasten) hinzuweisen scheinen.

Daß durch eine solche Auffassnng die Beziehung des Myelämieparasiten zu den Coccidien eine nähere wird, indem der Parasitenleib dann möglicherweise die Rolle einer Cyste übernimmt, soll hier nur nebenbei berührt werden; ich habe übrigens bisher ein klares Bild einer derartigen Entstehung und Ausstoßung von Keimlingen aus einer größeren (encystierten) Amöbenform im peripheren Blute nicht nachweisen können. Vielleicht spielen sich diese Vorgänge vorwiegend in den blutzellenbildenden Organen ab, deren Blut ich nach der spezifischen Färbungsmethode noch nicht untersuchen konnte. Im peripheren Blute finden sich gewöhnlich in dem betreffenden Leukocyten mehr weniger zahlreiche junge kleinste Parasitenformen, in gelungenen Präparaten gleichfalls bereits an ihrer grünen Färbung, an ihrer rundlichen Gestalt und der auch in den kleinsten Formen (Photogr. VI) bereits gut entwickelten lichten Innenpartie, sowie an ihrer gruppenweisen Aneinanderlagerung kenntlich; diese kleinsten und daher wohl jüngsten Formen des Parasiten liegen oft morulaartig neben einander, oft aber auch einzelweise an der Zelle, und daneben befinden sich häufig noch größere Rundformen des Parasiten, die möglicherweise zur Entstehung der Jugendformen in näherer Beziehung stehen (Photogr. VI). Auch hier ist durch die wechselnde Größe der Jugendformen, durch ihre verschiedene Lagerung an der Zelle und ihre wechselnde Beziehung zu gleichzeitig an der Zelle vorhandenen größern Parasitenformen eine große Mannigfaltigkeit der Bilder nachweisbar.

Der zweite Modus der Parasitenneubildung ist jener der Sporulation, der bereits nach den früher befolgten Methoden beschrieben wurde, bei der spezifischen Färbungsmethode jedoch mit seltener Klarheit im Photogramm XII hervortritt. Allerdings war gerade in diesem Leukämiefalle (14)

Digitized by Google

der Nachweis derartiger sporulierender Formen ein sehr seltener Befund und ich habe unter 28 daraufhin untersuchten Präparaten nur dieses eine so klare Bild auffinden können; minder scharfe Formen sind öfter zu sehen, vielleicht gehört auch der Parasit am untern linken Rande des Photogramms XIII hierher. Ich kann mithin vorläufig noch nicht sagen, ob die Sporulation nur in diesem Falle 14 so selten im peripheren Blute auftritt, und ob dieselbe, wie auch der andere Modus der Neubildung vorwiegend in den blutzellenbildenden Organen vor sich geht. Bei den früher erwähnten Leukämiefällen waren auf Sporulation hinweisende Formen, allerdings nach einer nicht spezifischen Färbung dargestellt, im peripheren Blut manchmal sehr zahlreich vorhanden.

In dem im Photogramme XII wiedergegebenen Falle handelt es sich um den Zerfall einer großen Amöbenform in eine Anzahl (8) von dunkel gefärbten Segmenten, welche um einen lichten zwei dunklere granulaähnliche Körperchen enthaltenden Teil kreisförmig herumgelagert sind. Es liegen also wahrscheinlich acht neugebildete amöbenähnliche Jugendformen vor, welche um einen „Restkörper" herumliegen; möglicherweise stellen die beiden freien minder scharf hervortretenden kleinen Parasiten des gleichen Photogrammes bereits freigewordene Jugendformen des gleichen in Sporulation befindlichen Parasiten dar, von denen die eine größere einen deutlichen kernartigen Innenkörper erkennen läßt, sodaß eine Neubildung von 10 Keimlingen vorläge. Es wird jedenfalls festzustellen sein, wie sich diese Verhältnisse bei anderen Beispielen von Sporulation gestalten, bei dem wahrscheinlich hierhergehörigen Beispiele im Photogramme XIII ist die betreffende Form ungünstig gelagert und infolge dessen nicht auszählbar.

Wenn nun auch aus der Untersuchung des peripheren Blutes bei Myelämie diese beiden Arten der Vermehrung und Neubildung des Parasiten wahrscheinlich geworden sind, die meines Erachtens nicht mit zwingender Notwendigkeit auf zwei getrennte Parasitenspecies hinweisen, so möchte ich doch die Frage der Neubildung und Vermehrung des betreffenden Parasiten vorläufig, ehe nicht auch das Blut der blutzellenbildenden Organe nach der neuen Methode genau untersucht sein wird, nicht entscheiden. Es kann selbstverständlich nicht ausgeschlossen werden, daß manche der Morulaformen, die ich nach der älteren Methode als Sporulationsstadien des Parasiten ansprach (Fig. 53, 54, 58), nicht in den Formenkreis des Parasiten gehören, wenn auch andrerseits betont werden muß, daß auch bei dem spezifischen Färbungsverfahren Morulaformen allerdings nur an den kleinsten Parasiten und daher in anderer Anordnung vorkommen, die den oben genannten Figuren nicht entsprechen. Es ist sehr wahrscheinlich, daß ein Heranwachsen des Parasiten aus kleinsten Jugendstadien im peripheren Blute zu den größeren amöbenähnlichen Körpern erfolgt, ob aber diese Jugendformen durch einen einfachen Sporulationsakt oder durch Sporoblastenbildung innerhalb einer Keimcyste, oder vielleicht durch beide Vorgänge aus den älteren und größeren Parasitenformen hervorgehen, muß ich vorläufig noch unentschieden lassen. Ebenso ist vorläufig nicht zu entscheiden, ob und in welcher Beziehung die beiden früher erwähnten Sichelformen des Parasiten, die jedenfalls nicht als jugendliche Sichelkeime angesprochen werden können, zu diesem vielleicht doppelten Neubildungsmodus des Parasiten stehen. Die auf diese Weise noch ungeklärten Erscheinungen der Neubildung und Vermehrung des Parasiten erschweren die Beurteilung

Digitized by Google

der zoologischen Stellung desselben im System in sehr beträchtlichem Grade.

Was nun die Beziehungen des Parasiten zu den einzelnen Leukocytenformen in dem Falle 14 und den drei mit der spezifischen Färbungsmethode nochmals untersuchten Myelämiefällen 1, 2 und 3 (vgl. die Zusammenstellung S. 24) anbelangt, so habe ich dem für die drei letzten Fälle hierüber bereits Mitgeteilten neues nicht hinzuzufügen; die mit der neuen Methode hergestellten Präparate ergaben nach dieser Richtung die gleichen Resultate, die früher bereits erörtert worden sind. Bezüglich des Falles 14 muß ich bemerken, daß ich, nachdem mir nähere Angaben über die zeitlichen Verhältnisse der Blutentnahme bei den einzelnen Präparaten nicht vorlagen, analoge Zählungen wie sie früher für die 13 anderen Fällen von Myelämie durchgeführt worden waren, nicht vornahm. Bezüglich der Häufigkeit parasitenhaltiger Leukocyten steht aber dieser Fall dem früher erwähnten Falle 1 (Delago) ebenbürtig zur Seite, ja er übertrifft diesen letztern sogar insofern, als die Massenhaftigkeit des Parasitenbefundes hier nahezu in allen untersuchten Präparaten eine sehr hochgradige war.

In dieser Beziehung ist zu bemerken, daß die Menge des parasitenhaltigen Leukocyten zwischen 20 und 45 % in den verschiedenen Präparaten schwankte, ja, daß in einzelnen Präparaten nahezu jeder zweite Leukocyt sich als parasitenhaltig erwies. Auch hier kam Einzel- und Mehrlingsinfektion, letztere weit häufiger als die erstere vor, auch hier wurden oft freie Parasitenformen, die wahrscheinlich bei der Fixierung lädierten Leukocyten entstammten, vorgefunden. Während nun bei allen bisher daraufhin untersuchten Fällen die einkernigen kleinern und größern Leukocyten sich als die vorwiegenden Wirtszellen des Parasiten im peripheren Blute erwiesen, wurden im Falle 14 auch in manchen Präparaten sehr zahlreiche sogenannte Übergangsformen mit mehr weniger gelapptern und eingeschnürtem Kerne von Parasiten befallen nachgewiesen. Echte mehrkernige Leukocyten wurden auch in diesem Falle selten parasitenhaltig befunden, doch konnte in parasitenhaltigen Übergangsformen die Einschnürung der Kerne schon recht weit vorgeschritten sein, was ja auch in der Figur 283 und im Photogramme IV, VIII und X hervortritt. Die vollentwickelten eosinophilen Leukocyten erwiesen sich auch hier durchgängig als parasitenfrei, dagegen wurden einzelne Leukocyten gesehen, die nur sehr wenige, ganz isoliert liegende eosinophile Granula und daneben auch Parasiten enthielten; an der aufgestellten Regel vermag wohl diese seltene Ausnahme nichts zu ändern.

Die verschiedenen Leukocytenformen wurden nun in diesem Falle durchaus nicht in gleicher Weise von den verschiedenen Parasitenstadien befallen. Die jüngsten Formen des Parasiten (Photogr. VI, XI, XII), die im peripheren Blute nachweisbar waren, fanden sich nahezu ausschließlich in den einkernigen kleineren und größeren Leukocyten, selten auch in solchen mit schwach eingebuchtetem Kerne; diese Zellformen können auch die größern Parasitenstadien beherbergen, ja es können auch die ganz großen Amöbenformen in kleinen Leukocyten vorkommen, dagegen habe ich an den Übergangsformen mit dem stark gelappten und vielfach auch teilweise durchschnürten Kerne die kleinen Jugendstadien des Parasiten und deren morulaartige Anordnung nicht beobachten können, während die anderen Parasitenstadien an diesen Zellen reichlich vorgefunden wurden.

Digitized by Google

Die ganz kleinen Jugendformen des Parasiten bevorzugen jedenfalls die einkernigen Leukocyten, was ja bereits früher gleichfalls hervorgehoben worden war. Da nun diese Zellen gleichzeitig die hauptsächlichste Fundstätte der basophilen Mastzellengranula im Blute darstellen, so ließ sich jetzt erst auf Grund der spezifischen Färbungsmethode ein Urteil über die Beziehung dieser beiden Bildungen zu einander gewinnen. Gerade in der scharfen Auseinanderhaltung der beiden hier in Betracht kommenden Elemente, welche durch die neue Methode an den basophilen Leukocyten des Blutes, sowie den einkernigen Leukocyten und den Übergangsformen derselben überhaupt ermöglicht ist, soferne dieselben nicht durch eine zu dunkle Grundfärbung, worauf bereits im Vorausgehenden hingewiesen wurde, für die diesbezügliche Untersuchung untauglich sind, liegt nach meinem Erachten der Hauptwert der spezifischen Färbungsmethode. Die differentielle Färbung ist in der Regel eine so scharfe, daß die Beurteilung der vorliegenden Gebilde nicht schwer fällt.

Basophile in der Regel haufenweise beisammen liegende Granula können nun in den betreffenden Leukocyten ganz allein ohne gleichzeitige Anwesenheit von Parasiten vorhanden sein. In der Regel sind aber beide gleichzeitig an der betreffenden Zelle nachweisbar, wobei die Parasiten vielfach in einer ganz anderen Ebene als die Granulationen liegen. Die größeren Parasiten und zwar sowohl die Kugelformen als auch die größeren Amöbenstadien finden sich vielfach ohne gleichzeitige Granulationen in der Zelle, wogegen neben den kleineren Parasitenstadien in der Regel gleichzeitig auch gröbere oder feinere basophile Granulationen vorhanden sind; auch in dieser Beziehung ist ein mannigfacher Wechsel in verschiedenen Zellen vorhanden. Die jüngsten Parasitenstadien im peripheren Blute finden sich nahezu regelmäßig mit basophilen Granulationen in der Zelle vergesellschaftet, das dürfte hauptsächlich darauf zurückzuführen sein, daß die basophilen Granulationen sich vorwiegend in den einkernigen kleinen Leukocyten vorfinden, welche Zellen gleichzeitig von den jüngsten Parasitenstadien bevorzugt zu werden scheinen. Ob nun die Parasiten das Erscheinen der Granulationen irgendwie beeinflussen oder umgekehrt, vermag ich zunächst noch nicht zu beurteilen.

Bei der Prüfung der verschiedenen Blutpräparate des Falles 14 machte sich auch der Umstand bemerkbar, daß in einzelnen Präparaten zahlreiche Jugendformen des Parasiten an den Leukocyten vorhanden waren, während sie in anderen ganz oder nahezu ganz fehlten, in diesen letztern waren dann nahezu ausschließlich zahlreiche Kugel-, Sichel- und große Amöbenstadien nachweisbar. In einzelnen Präparaten waren auch die verschiedenen Stadien neben einander enthalten. Analoge Erfahrungen wurden gleichfalls bereits bei dem Falle 1 (Delago) berührt. Es macht den Eindruck als ob die Jugendstadien des Parasiten nur zeitweise und dann vielfach gehäuft in die periphere Blutbahn gelangen, was möglicherweise mit regeren Neubildungsvorgängen des Parasiten innerhalb der blutzellenbildenden Organe in Zusammenhang steht.

Endlich sei hier noch auf die wechselnde Intensität der spezifischen Grünfärbung bei den verschiedenen Parasitenstadien hingewiesen; dicht nebeneinander liegende Parasiten der gleichen oder benachbarter Zellen können sehr mannigfache Farbentöne aufweisen, die vom lichten schilfgrün bis zum dunklen schwarzgrün wechseln können. In vielen Fällen ist diese verschieden starke Färbung gewiß auf eine verschiedene Größe

Digitized by Google

und Dicke des Parasiten, auf Faltenbildung und Umlagerungen seiner färbbaren Substanz zurückzuführen, allein nicht immer gelingt es die Gründe der verschiedenen Farbenabstufungen festzustellen. Im allgemeinen habe ich den Eindruck, daß die Jugendstadien und die Sichelformen des Parasiten eine abnorm tiefe Färbung annehmen.

Ich habe die spezifische Färbungsmethode bereits in mehreren Fällen an Blutpräparaten der infizierten Kaninchen mit Erfolg in Anwendung gezogen und behalte mir vor, hierüber, sowie über die Anwendung der spezifischen Färbungsmethode für die Leichenorgane bei Myelämie und für die Lymphämie demnächst Mitteilung zu machen.

Zusatz bei der Korrektur. Durch Anwendung der spezifischen mit nur geringen Änderungen durchgeführten Färbungsmethode ist es mir seither gelungen bereits in einem der früher daraufhin mit negativem Erfolge durchsuchten Fälle von Lymphämie die charakteristischen Parasiten im peripheren Blute nachzuweisen. Die Beschreibung und die Photogramme derselben werden demnächst beigebracht werden. Ich möchte bei dieser Gelegenheit noch auf die vor kurzem erschienene wichtige Mitteilung von R. Koch (Zeitschr. f. Hygiene u. Infektkr. 1899. Bd. 32. S. 1) hinweisen, welche sehr wesentliche Beobachtungen über die sexuelle Entwickelung bei gewissen den Malariaparasiten des Menschen nahestehenden Protozoen aus dem Vogelblute enthält. Manche seiner hervorragend schönen Photogramme, namentlich die sogenannten Polimitusformen, die Koch als männliche Parasiten mit Spermatozoën auffaßt (Taf. I Fig. 5, 6, 8) zeigen eine überraschende Ähnlichkeit mit den entsprechenden Zeichnungen der Leukämieparasiten aus dem Blute der infizierten Kaninchen (Taf. VIII Fig. 254—257); diese tritt in den diesbezüglichen Photogrammen, die ich gegenwärtig bereits aufgenommen habe, noch schärfer hervor. Auf die nähern Beziehungen der Koch'schen Befunde zu den hier mitgeteilten Resultaten, und namentlich auf die Entstehung der Sichelkeime („Würmchen") aus den befruchteten weiblichen Parasiten, werde ich bei Mitteilung der weitern Beobachtungen und Photogramme zurückkommen.

Digitized by Google

Erklärung der Tafeln.

Sämtliche Figuren sind, wo nichts anderes bemerkt ist, durchwegs mit REICHERTS Apochromat 2 mm, Okular 12 ohne Zeichenapparat gezeichnet; die Photogramme sind durchwegs mit der gleichen Apochromatlinse, Okular 6 und Balgauszug 40—45 cm aufgenommen. Alle nähern Angaben sind im Texte nachzusehen.

Tafel I.

Fig. 1—6. Aus der Milz des Myelämiefalles 1 (Delago). Alkoholhärtung. LÖFFLER-Blaufärbung
Fig. 7—9. Aus der Milz des Falles 12 (gem. Leukämie, Skopan); sonst wie Fig. 1.
Fig. 10 Aus der Lymphdrüse des Falles 12; Formalinhärtung, LÖFFLER-Blau. Apochr. 2 mm. Okular 6.
Fig. 11, 12. Aus der Milz der Lymphämie 1 (Erlacher). Alkoholhärtung. LÖFFLER-Blau.
Fig. 13. Aus der Lymphdrüse der Myelämie 1 (Delago). Alkoholhärtung, LÖFFLER-Blau. Apochrom. 2 mm. Okul 6.
Fig. 14. Aus dem Knochenmarke der Myelämie 12 (Skopan); Formalinhärtung. LÖFFLER-Blau. Apochrom. 2 mm. Okul. 6.
Fig. 15, 16. Aus der Milz der Anaemia pseudoleuk. infant. (Stecher); Alkoholhärtung, LÖFFLER-Blau.
Fig. 17. Aus der Milz der Pseudoleukämie (Ruech). Alkoholhärtung, LÖFFLER-Blau. Apochrom. 2 mm. Okul. 6.
Fig. 18. Aus dem Knochenmarke der Myelämie 1 (Delago). Alkoholhärtung, LÖFFLER-Blau.

Tafel II.

Fig. 19—32. Fingerbeerenblut von Myelämie 1 (Delago). LÖFFLER-Blau.
Fig. 33—36. Milzsaft von Myelämie 1 (Delago). Milzpunktion am 15. 12. 1897. LÖFFLER-Blau
Fig. 37—39. Fingerbeerenblut von Myelämie 1 (Delago). LÖFFLER-Blau.
Fig. 40, 42—45. Fingerbeerenblut von Myelämie 1 (Delago). Thionin, Triacid.
Fig. 41. Milzsaft von Myelämie 1 (Delago). Thionin, Triacid.
Fig. 46. Fingerblut von Myelämie 4 (Czerczynski). LÖFFLER-Blau.

Tafel III.

Fig. 47. Fingerblut von Myelämie 2 (Kremlicka). LÖFFLER-Blau.
Fig. 48, 49, 50. Fingerblut von Myelämie 3 (Soier). LÖFFLER-Blau.
Fig. 51. Fingerblut von Myelämie 4 (Czerczynski). LÖFFLER-Blau.
Fig. 52—55. Fingerblut von Myelämie 5 (Renner). LÖFFLER-Blau.
Fig. 56, 57. Fingerblut von Myelämie 12 (Skopan). LÖFFLER-Blau.
Fig. 58. Fingerblut von Myelämie 1 (Delago). LÖFFLER-Blau.
Fig. 59, 60. Fingerblut von Mylämie 12 (Skopan). LÖFFLER-Blau.
Fig. 61, 63. Fingerblut von Myelämie 1 (Delago). LÖFFLER-Blau.

Digitized by Google

Fig. 62. Fingerblut von Lymphämie 5 (Strohriegl). Löffler-Blau.
Fig. 64. Fingerblut von Anaem. pseudoleuk. infant. (Stecher). Löffler-Blau.
Fig. 65. Fingerblut von Myelämie 2 (Kremlizka). Thionin, Triacid.
Fig. 66. Fingerblut von Myelämie 9 (Höfer). Thionin, Triacid.
Fig. 67. Fingerblut von Myelämie 7 (Czerui). Thionin, Triacid.
Fig. 68a—d. Fingerblut von Myelämie 1 (Delago) frisch in Ascitesflüssigkeit auf dem erwärmten Objektträger beobachtet. Das Nähere im Text.
Fig. 69. Milzsaft von Anaem pseudoleuk infant. Nicht fixiert, frisch in Kochsalz suspendiert, nicht gefärbt.
Fig. 70. Milzsaft wie Fig. 69, fixiert, Löffler-Blau.

Tafel IV.

Fig. 71. Fingerblut von Myelämie 4 (Czerczynski). Löffler-Blau.
Fig. 72. Aus dem Knochenmarke von Myelämie 1 (Delago). Alkoholschnitt. Löffler-Blau.
Fig. 73. Aus der Milz von Myelämie 1 (Delago). Alkoholschnitt. Löffler-Blau.
Fig. 74. Aus der Lymphdrüse von Lymphämie 7. Alkoholschnitt. Löffler-Blau.
Fig. 75. Aus der Milz eines Normalkaninchens. Ausstrichpräparat. Löffler-Blau.
Fig. 76, 78, 79. Aus dem Knochenmark von Myelämie 1 (Delago). Alkoholschnitt. Löffler-Blau.
Fig. 77. Aus der Lymphdrüse von Myelämie 1 (Delago). Alkoholschnitt. Löffler-Blau.
Fig. 80. Aus der Milz von Myelämie 9 (Höfer). Alkoholschnitt. Löffler-Blau.
Fig. 81. Aus der Milz von Myelämie 13 (Janowski). Alkoholschnitt. Löffler-Blau.
Fig. 82—84. Aus dem Knochenmarke von Myelämie 1 (Delago). Alkoholschnitt. Safranin.
Fig. 85, 86. Aus der Milz von Myelämie 9 (Höfer). Alkoholschnitt. Safranin.
Fig. 87. Aus der Milz von Myelämie 9 (Höfer). Alkoholschnitt. Basische Farbenmischung.
Fig. 88—91. Aus der Milz von Myelämie 13 (Janowski). Alkoholschnitt. Safranin.
Fig. 92—97. Aus der Milz eines Normalkaninchens. Alkoholschnitt. Basische Farbenmischung.
Fig. 98, 99. Aus dem Knochenmarke von Myelämie 1 (Delago). Basische Farbenmischung.

Tafel V.

Fig. 100—113. Fingerblut von Lymphämie 4. Löffler-Blau.
Fig. 114—126. Aus dem Knochenmarke von Lymphämie 7. Alkoholhärtung. Basische Farbenmischung.
Fig. 127—132. Aus der Milz von Lymphämie 7. Alkoholhärtung. Basische Farbenmischung.
Fig. 133—138. Aus dem Knochenmarke von Lymphämie 6. Alkohol-Formolhärtung. Basische Farbenmischung.
Fig. 139—143 Aus der Milz von Lymphämie 6. Alkohol-Formolhärtung. Basische Farbenmischung.
Fig. 144, 145. Aus dem Knochenmarke von Lymphämie 8 Alkoholhärtung. Safranin.

Tafel VI.

Fig. 146 Aus dem Knochenmarke von Lymphämie 8. Alkoholhärtung. Safranin.
Fig. 147—151. Aus der Milz von Lymphämie 8. Alkoholhärtung. Basische Farbenmischung.
Fig. 152—157. Aus der Milz von Lymphämie 8. Alkoholhärtung. Safranin.
Fig. 158—164. Aus der Milz von akuter Leukämie 1 (Krey). Alkoholhärtung. Basische Farbenmischung.
Fig. 165, 166. Aus dem Knochenmarke des gleichen Falles. Alkoholhärtung. Basische Farbenmischung.
Fig. 167—171. Aus der Lymphdrüse von akuter Leukämie 2 (Weissmann). Alkoholhärtung. Basische Farbenmischung.
Fig. 172—174. Aus der Milz von akuter Leukämie 2 (Weissmann). Alkoholhärtung. Basische Farbenmischung.
Fig. 175. Aus dem Knochenmarke, sonst wie Fig. 172—174.
Fig. 176—180. Aus der Lymphdrüse von akuter Leukämie 3 (Bähr). Alkoholhärtung. Basische Farbenmischung.

Digitized by Google

Fig. 181—183. Aus der Milz von akuter Leukämie 3 (Bähr). Alkoholhärtung. Safranin.
Fig. 184—191. Aus dem Knochenmarke von akuter Leukämie 3 (Bähr). Alkoholhärtung. Basische Farbenmischung.
Fig. 192—195. Fingerblut von Anaemia pseudoleuk. infant. (Stecher). Löffler-Blau.

Tafel VII.

Fig. 196—199. Milzsaft von Anaemia pseudoleuk. infant. (Stecher). Löffler-Blau.
Fig. 200—212. Aus der Milz von Anaem. pseudoleuk. infant. (Stecher). Alkoholhärtung. Basische Farbenmischung.
Fig. 213—220. Ebenso wie 200—212. Safraninfärbung.
Fig. 221—229. Aus der Milz von Pseudoleukämie (Ruech). Alkoholhärtung. Basische Farbenmischung.
Fig. 230—234. Aus der Lymphdrüse von Pseudoleukämie (Ruech). Alkoholhärtung. Basische Farbenmischung.
Fig. 235. Aus der Milz von Pseudoleukämie (Ruech). Alkoholhärtung. Safranin.
Fig. 236, 237. Aus einer leukämischen Schweinemilz. Alkoholhärtung. Basische Farbenmischung.

Tafel VIII.

Fig. 238, 239, 243, 245, 246, 248. Ohrblut vom Kaninchen I. Löffler-Blau.
Fig. 240, 254. Ohrblut vom Kaninchen X. Löffler-Blau.
Fig. 241. 242. Ohrblut vom Kaninchen XVII. Löffler-Blau.
Fig. 244, 251. Ohrblut vom Kaninchen XII. Löffler-Blau.
Fig. 247 Ohrblut vom Kaninchen VII. Löffler-Blau.
Fig. 249. Ohrblut vom Kaninchen VI. Löffler-Blau.
Fig. 250. Ohrblut vom Kaninchen VIII. Löffler-Blau.
Fig. 252. Ohrblut vom Kaninchen XX. Löffler-Blau.
Fig. 253, 255. Ohrblut vom Kaninchen XIV. Löffler-Blau.
Fig. 256, 257. Ohrblut vom Kaninchen XVIII. Löffler-Blau.
Fig. 258, 259, 260. Ohrblut vom Kaninchen XVII. Löffler-Blau.
Fig. 261. Ohrblut vom Kaninchen IV. Löffler-Blau.
Fig. 262, 263. Aus der Milz vom Kaninchen VI. Alkoholhärtung. Löffler-Blau. Fig. 262 entspricht Apochromat 2 mm. Okular 6.
Fig. 264. Aus der Milz vom Kaninchen X. Alkoholhärtung. Basische Farbenmischung.
Fig. 265, 266. Aus der Milz vom Kaninchen VII. Alkoholhärtung. Basische Farbenmischung.
Fig. 267. Aus dem Knochenmarke vom Kaninchen XXI. Alkoholhärtung. Basische Farbenmischung.
Fig. 268, 272. Aus der Lymphdrüse vom Kaninchen VII. Alkoholhärtung. Basische Farbenmischung.
Fig. 269, 276. Aus der Milz vom Kaninchen XIX. Alkoholhärtung. Basische Farbenmischung.
Fig. 270 Aus der Milz vom Kaninchen XVII. Alkoholhärtung. Basische Farbenmischung.
Fig. 271 Aus dem Knochenmarke vom Kaninchen X. Alkoholhärtung. Basische Farbenmischung.
Fig. 273, 274. Aus der Milz vom Kaninchen IV. Alkoholhärtung. Basische Farbenmischung.
Fig. 275. Aus dem Knochenmarke vom Kaninchen VI. Alkoholhärtung. Basische Farbenmischung.

Tafel IX (und IXa).

Fig 277 (1—23). Frisches nicht fixiertes Ohrblut vom Kaninchen XXVII, bei Zimmertemperatur. mit Abbéschem Kondensor beobachtet. Apochrom. 2 mm. Okular 6. Alles Nähere im Text.
Fig. 278 (1—32). Frisches nicht fixiertes Ohrblut vom Kaninchen XXVIII, bei Zimmertemperatur mit Abbéschem Kondensor beobachtet. Apochrom. 2 mm. Okular 6. Das Nähere im Text.
Fig. 279 (1—18). Wie Fig. 278 (1—32) ohne Abbéschen Kondensor beobachtet und gezeichnet.
Fig. 280—284. Fingerblut von Myelämie 14. Thionin-Jod. Einschluß in Jodbalsam.

Digitized by Google

Tafel X.

Photogr. I. Fingerblut von Myelämie 14. Thionin-Jod. Jodbalsam
Photogr. II. Wie I. Die scharfe Einstellung war auf die obere Zelle (in dem Photgr.) erfolgt, die untere Zelle und ihr Parasit sind deshalb etwas minder scharf
Photogr. III. Fingerblut von Myelämie 14. Basische Farbenmischung. Jod. Jodgummi.
Photogr. IV. Wie I.
Photogr. V. Wie III.
Photogr. VI. Fingerblut von Myelämie 14. Thionin-Jod. Jodgummi.
Photogr. VII. Fingerblut von Myelämie 1. Basische Farbenmischung. Jod. Jodbalsam.
Photogr. VIII. Fingerblut von Myelämie 14. Thionin-Jod. Jodbalsam.
Photogr. IX. Wie VIII. Beim Entwickeln der Platte ist aus Versehen eine zu schwache Rodinallösung verwendet worden, weshalb das Photogramm etwas matt ausgefallen ist.
Photogr. X Wie VIII.
Photogr. XI, XII. Fingerblut von Myelämie 14. Basische Farbenmischung. Jod. Jodgummi.
Photogr. XIII. Fingerblut von Myelämie 1. Basische Farbenmischung, Jodgummi.
Photogr. XIV. Fingerblut von Myelämie 14, sonst wie XIII.

Die Leukocyten in den Photogrammen sind nahezu durchgehends matt und verschwommen, weil die Einstellung stets für die in einer andern Ebene gelegenen Parasiten erfolgte.

Digitized by Google

Verlag von J. F. Bergmann in Wiesbaden.

Weitere

Beiträge zur Blutlehre.

Von

Dr. Alexander Schmidt,
Professor ord. der Physiologie an der kaiserl. Universität Dorpat.

Nach des Verfassers Tode herausgegeben.

Inhalt:

I. Ueber den kolloidalen Faserstoff.

II. Ueber die Abspaltung des Thrombins von seiner unwirksamen Vorstufe (Prothrombin) und die Beeinflussung dieses Vorganges durch die Neutralsalze der Alkalien und Erdalkalien.

III. Ueber die angebliche specifische Bedeutung der Kalksalze für die Wasserstoffgerinnung.

VI. Ueber die Abhängigkeit der Mengen des Faserstoffes von gewissen äusseren die Gerinnung beeinflussenden Einwirkungen.

V. Zur Kenntniss des Protoplasmas und seiner Derivate.

Preis Mk. 7.—.

Vorlesungen

über die

Zelle und die einfachen Gewebe

des

thierischen Körpers.

Von

Dr. R. S. Bergh,
Dozent der Histologie und Embryologie an der Universität Kopenhagen.

Mit 138 Figuren im Texte. Preis Mk. 7.—.

Vorlesungen

über

Allgemeine Embryologie

von

Dr. R. S. Bergh,
Dozent der Histologie und Embryologie an der Universität Kopenhagen.

Mit 126 Figuren im Text. Preis M. 7.—.

Digitized by Google

Verlag von J. F. Bergmann in Wiesbaden.

Die
Arbeit der Verdauungsdrüsen.

Vorlesungen

von

Professor **J. P. Pawlow**
in St. Petersburg.

Autorisirte Uebersetzung aus dem Russischen

von

Dr. **A. Walther**
in St. Petersburg.

Mit einem Vorwort und Zusätzen des Verfassers.

Mit 17 Textabbildungen.

M. 4.60.

. . . . Die vorliegende Sonderschrift ist aus einer Reihe von Vorlesungen hervorgegangen, in denen Verf. die nunmehr durch 10 Jahre hindurch fortgeführten Untersuchungen von ihm und seinen Schülern über die Verdauungsdrüsen und die Ergebnisse derselben einer ärztlichen Zuhörerschaft im Zusammenhange vorgetragen hat. Diese Untersuchungen sind während dieses Zeitraumes einzeln, zumeist in dem weniger zugänglichen Arch. de scienc. biolog. de St. Pétersbourg (einige Abhandlungen bisher überhaupt nur in russischer Sprache), erschienen und grösstentheils in diesem Centralblatt berichtet worden. Doch erst bei der Vorführung derselben im Zusammenhange, wofür wir dem Verf. und nicht minder seinem Mitarbeiter, der eine gut lesbare deutsche Uebersetzung geliefert hat, zu Dank verpflichtet sind, erkennt man, welch' eine Fülle von Arbeit aufgewandt ist. Seit Beaumont und Blondlot und in neuerer Zeit Heidenhain sind so viel bemerkenswerthe Ergebnisse von einem Forscher (im Vereine mit seinen Schülern) nicht erzielt worden. . . . .

. . . . Wir müssen es uns an dieser Stelle aus Mangel an Raum versagen, tiefer in den Inhalt der Vorträge einzudringen. Dagegen möchten wir alle Physiologen, Kliniker und Aerzte, die den Fragen der Abscheidung der Verdauungssäfte und deren Abhängigkeit vom Nervensystem, Interesse entgegenbringen, auf das Studium dieses lehrreichen Werkes verweisen. Die äussere Ausstattung des Buches ist tadellos, der Preis (Mark 4.60) mässig.

I. Munk (Berlin) i. d. „Centralblatt für Physiologie".

In Form von 8 Vorlesungen sind die Resultate zahlreicher Arbeiten Pawlow's und seiner Schüler zusammengefasst und von einem einheitlichen Gesichtspunkte aus behandelt. Das Buch beschäftigt sich mit den Verhältnissen der Magensaft- und Pankreassekretion. Die Versuche wurden an Thieren, denen ein sogen. Magenblindsack, resp. eine Pankreasfistel angelegt wurde, angestellt. Erstere Operation besteht darin, dass ein Lappen aus der Magenwand geschnitten wird und zu einem vollständigen, vom Magen abgetrennten Blindsacke zusammengenäht und mit seiner Oeffnung in die Bauchwunde eingepflanzt wird. Durch Untersuchung des aus dieser Fistel fliessenden Saftes bekommt man eine klare Vorstellung über quantitative und qualitative Verhältnisse der Sekretion. Auf diese Weise sind nun so wichtige und neue Thatsachen, die theils strittig waren, theils nur behauptet, aber nie bewiesen wurden, festgestellt worden, so dass dieses Buch als eine der wichtigsten litterarischen Erscheinungen auf diesem Gebiete angesehen werden muss . . . .

. . . . Kurz, es handelt sich um eine Fülle von Thatsachen und neuen Gesichtspunkten und kann Ref. nur eindringlichst das Studium dieses Buches anrathen.

Dr. H. W. i. d. Prager med. Wochenschrift.

Digitized by Google

Verlag von J. F. Bergmann in Wiesbaden.

Lehrbuch

der

Histologie des Menschen

einschliesslich der

Mikroskopischen Technik

von

A. A. Böhm, Prosektor und **M. von Davidoff,** vorm. Assistent

am Anatomischen Institut zu München.

Mit 246 Abbildungen. Preis: M. 7.—, geb. M. 8.—.

Zweite umgearbeitete Auflage.

. . . . Unter den in letzter Zeit erschienenen Lehrbüchern der Histologie wird sich das vorliegende Werk schon bei seinem ersten Erscheinen einen hervorragenden Platz erobern. Das Buch ist unter der Aegide des Münchener Anatomen von Kupffer von dessen obengenannten Schülern verfasst, die neben ihren bekannten wissenschaftlichen und didaktischen Erfahrungen über eine eingehende Kenntniss der ganzen Litteratur verfügen.

Ausserdem wurden die Verfasser durch einen hervorragenden Zeichner wesentlich gefördert, so dass man das Werk mit nicht gering gespannter Erwartung zur Hand nehmen konnte. Sie wird auch vollauf durch das Gebotene befriedigt.

Druck und Ausstattung sind vorzüglich, dabei der Preis so bescheiden, dass mit Recht die Hoffnung ausgesprochen werden kann, das schöne Werk werde die weiteste Verbreitung finden.

Dr. Schaffer in der „Wiener klin. Wochenschrift".

Das Werk giebt, den Bedürfnissen des Studenten sich in bester Weise anpassend, den neuesten Stand der Histologie des Menschen und der histologischen Technik wieder. In vielen Abschnitten übrigens stossen wir auf ganz neue, bisher noch nirgends beschriebene Thatsachen. Der wesentlichste Charakter des Werkes aber, wie es die Autoren selbst in der Vorrede andeuten, besteht darin, dass die Verfasser bei der Ausarbeitung des Lehrbuches denjenigen Methoden des Unterrichts der praktischen und theoretischen Histologie gefolgt sind, welche in dem berühmten histologischen Institute von C. v. Kupffer in München geübt werden. Beide Autoren sind offiziell angestellte, wissenschaftliche Beamte der erwähnten Anstalt und wurden bei ihrer dem Herrn Professor v. Kupffer gewidmeten Arbeit durch letzteren in sachlicher und formeller Hinsicht unterstützt.

Prof. A. Rauber in der „Medizin" Jahrg. 7, Nr. 3.

. . . . Unter den zahlreichen Lehrbüchern der Histologie, über welche der deutsche Büchermarkt verfügt, scheint uns das vorliegende einen ersten Platz zu verdienen. Es thut wohl, ein wirkliches Lehrbuch zu finden, das nicht mehr als ein Lehrbuch sein will und den Studierenden das reiche Material der Histologie übersichtlich angeordnet und mit instruktiven, sich von der Schematisierung glücklich fernhaltenden Abbildungen darbietet.

Wiener med. Presse.

Digitized by Google

Verlag von J. F. Bergmann, Wiesbaden.

Ergebnisse

der

Allgemeinen Pathologie

und der

pathologischen Anatomie.

Unter Mitwirkung von Fachgenossen

herausgegeben von

O. Lubarsch, in Posen. und **R. Ostertag,** in Berlin.

Erster Jahrgang: 1894.

I. Abteilung: **Ergebnisse der allgemeinen Ätiologie der Menschen- und Tierkrankheiten.** Preis M. 27.—.

II. Abteilung: **Ergebnisse der allgemeinen pathologischen Morphologie und Physiologie.** Preis M. 18.65.

III. Abteilung: **Ergebnisse der speziellen pathologischen Morphologie und Physiologie des Menschen und der Tiere.** Preis M. 22.—.

IV. Abteilung: **Ergebnisse der speziellen pathologischen Anatomie und Physiologie der Sinnesorgane.** Preis M. 15.40.

Zweiter Jahrgang: 1895. M. 25.—.

Dritter Jahrgang: 1896. 2 Bände. M. 48.—.

Vierter Jahrgang: 1897. M. 27.—.

Fünfter Jahrgang: 1898. ca. M. 25.—.

. . . . . Die Lebensfähigkeit des von Lubarsch und Ostertag begründeten Unternehmens ist, nachdem die ideelle Bedürfnisfrage für dasselbe allgemein in bejahendem Sinne beantwortet wurde, durch die bisherige Durchführung des Programms der Herausgeber erwiesen. Möge sich das Werk in seinen weiteren Jahrgängen gleich günstig fortentwickeln zu Gunsten der Förderung eines Forschungsgebietes, auf dem sich alle Spezialfächer der Heilkunde in ihrer Beziehung zu den gemeinsamen wissenschaftlichen Grundlagen berühren.

Birch-Hirschfeld i. d. Berl. Klin. Wochenschr.

. . . . . Mit diesen beiden Bänden (Jahrgang II und III) haben die Herausgeber im Vereine mit ihren ausgezeichneten Mitarbeitern thatsächlich eine fast vollständige Zusammenstellung des Lehrgebäudes ihrer Wissenschaft erreicht. Beide Bände füllen sehr wesentliche Lücken aus und helfen damit den „Lubarsch-Ostertag“ zu einem Standardwork zu machen, das heute kein Arbeiter auf dem Gebiete der allgemeinen Pathologie mehr entbehren kann.

Wiener klinische Rundschau.

. . . . . Der vorliegende dritte Jahrgang der Ergebnisse der allgemeinen Pathologie bietet wiederum eine schöne Anzahl wertvoller zusammenfassender kritischer Referate aus dem Gebiete der allgemeinen Aetiologie und der pathologischen Morphologie und Physiologie, welche die von dieser Publikation in der medizinischen Litteratur bereits behauptete Stellung nur noch befestigen werden, so dass nach und nach die „Ergebnisse“ zum unentbehrlichen Ratgeber von jedem auf pathologischem Gebiete thätigen Forscher und Lehrer sich gestalten werden.

Korrespondenzblatt f. Schweizer Aerzte.

Digitized by Google

Verlag von J. F. Bergmann in Wiesbaden.

Jahresbericht

über die

Fortschritte der Thier-Chemie

oder der

Physiologischen und pathologischen Chemie.

Begründet von weil. Prof. Dr. **Rich. Maly.**

XXVIII. Band: Ueber das Jahr 1898.

Herausgegeben und redigirt von

Prof. Dr. M. v. Nencki in St. Petersburg. und **Prof. Rud. Andreasch** in Wien.

Unter Mitwirkung von

Dr. G. Colasanti, Univ.-Prof. in Rom; Dr. Martin Hahn, Univ.-Docent in München; Dr. Olof Hammarsten, Univ.-Prof. in Upsala; Dr. E. Herter, Univ.-Docent in Berlin; Dr. J. F. Heymans, Univ.-Prof. in Gent; Dr. Leo Liebermann, Prof. in Budapest; Dr. O. Loew, Prof. in Washington; Dr. J. A. Mandel, Prof. am Bellevue Hospital College in New-York; Dr. Th. R. Offer in Wien; Dr. E. Wein, Adjunkt an der kgl. bayer. landw. Central-Versuchsstation in München; Dr. H. Zeehuisen, Prof. in Utrecht.

Inhalt: **Eiweissstoffe und verwandte Körper. — Fett, Fettbildung und Fettresorption. — Kohlehydrate. — Verschiedene Körper. — Blut. — Milch. — Harn und Eiweiss. — Verdauung. — Leber und Galle. — Knochen und Knorpel. — Muskel und Nerven. — Verschiedene Organe. — Niedere Thiere. — Oxydation, Respiration, Perspiration. — Gesammtstoffwechsel. — Pathologische Chemie. — Enzyme, Fermentorganismen, Fäulniss, Desinfektion. — Toxine, Toxalbumie, Bakterienproteïne, Alexine, Antitoxine, Immunisirung, Heilung. — Sachregister. — Autorenregister.**

Physiologische Studien

aus

Instituten der Universität Budapest.

Redigirt von

Dr. Arpád Bokai, Dr. Ferdinand Klug, Dr. Otto Pertik, Professoren

und

Dr. W. Goldzieher,

Privatdozent an der Universität Budapest.

Preis Mk. 5.—.

Inhalt: Untersuchungen über Magenverdauung. Von Prof. Ferd. Klug. — Experimentelle Untersuchungen zur Therapie der Cyanvergiftungen. Von Dr. Joh. Antal. — Das Verhältniss des Nervus vagus und Nervus accessorius Willisii zum Herzen. Von Dr. Friedr. Vas. — Ueber den Einfluss des Wassers auf den Organismus. Von Dr. Armin Landauer. — Ueber den Einfluss des Alkohols auf den Eiweisszerfall im Organismus. Von Dr. Zachar. Donogány und Dr. Nik. Tibáld. — Experimentelle Untersuchungen über den feineren Mechanismus der Kehlkopfmuskulatur. Von Dr. J. Neumann.

Digitized by Google

Verlag von J. F. Bergmann in Wiesbaden.

Taschenbuch

der

Medizinisch-Klinischen Diagnostik.

Von

Dr. Otto Seifert, Professor in Würzburg. und **Dr. Friedr. Müller,** Professor in Basel.

Zehnte verbesserte und vermehrte Auflage.

Mit Abbildungen. In englischem Einband. Preis M. 4.—.

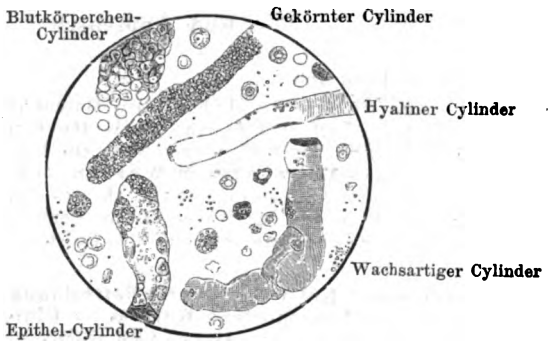

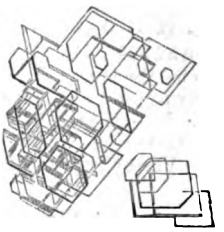

Salpetersaurer Harnstoff.

Inhalt: I. Blut. II. Körpertemperatur. III. Respirationsorgane. IV. Sputum. V. Laryngoskopie. VI. Cirkulationsapparat. VII. Verdauungs- und Unterleibsorgane. VIII. Uropoëtisches System. IX. Punktionsflüssigkeiten. X. Parasiten und Mikroorganismen. XI. Nervensystem. XII. Analyse pathologischer Konkremente. XIII. Stoffwechsel und Ernährung. XIV. Einige Daten über die Entwickelung und Ernährung des Kindes. XVI. Zusammenstellung der wichtigsten Heilquellen.

Zur Lehre

von den

Geschwülsten und Infektionskrankheiten.

Mit Beiträgen von

Dr. **Paul Lengemann** und Dr. **Th. Rosatzin**

von Professor Dr. **O. Lubarsch,**

Posen.

Mit 6 Doppeltafeln und 5 Abbildungen im Text.

Preis: M. 8.60.

Digitized by Google

C. W. Kreidels Verlag in Wiesbaden.

Soeben ist vollständig und **neu** erschienen:

Neubauer und Vogel.

Anleitung zur qualitativen und quantitativen

Analyse des Harns.

Zehnte umgearbeitete und vermehrte Auflage.

Analytischer Theil

in dritter Auflage bearbeitet von

Dr. H. Huppert,

o. ö. Professor der Medic. Chemie an der k. k. deutschen Universität zu Prag.

Mit 4 lithographirten Tafeln und 55 Holzschnitten.

Preis: 17 Mark 65 Pfg., gebunden in Halbfranz 19 Mark 60 Pfg.

. . . . Der Anfänger sowohl wie der Geübte finden in dem übersichtlich und klar geschriebenen Buche ihre Rechnung, der Erstere, weil ihm die nöthige eingehende genaue Belehrung und Unterweisung zu Theil wird, der Letztere, weil das Werk in Bezug auf Vollständigkeit in der Wiedergabe der in Betracht kommenden Angaben und Methoden und der Litteratur allen Ansprüchen genügt.

Die 10. Auflage ist ein schönes Jubiläum und, wie sie vor uns liegt, ein stattliches Zeugniss für das Werk, dessen guten Namen andere begründet haben, das aber ganz auch einer so sicheren Weiterführung und vielfach völligen Neugestaltung als sie ihm seither durch H. Huppert zu Theil wurde, bedurfte, um den sehr grossen Anforderungen, die man jetzt an ein solches Lehrbuch stellt, gewachsen zu bleiben. *Moritz-München i. d. Münch. med. Wochenschr.*

. . . . Das vorliegende Werk ist ein Meisterstück der medizinischen Unterrichtslitteratur; seine Vollständigkeit und Klarheit machen es zu einem dem Studirenden wie dem Forscher gleich wertvollen Behelf. Mit voller Kenntniss der Bedürfnisse des praktischen Arztes wie des „Arbeiters" im Laboratorium geschrieben, bringt es beiden Rath und Belehrung . . . .

Pohl i. d. Prager med. Wochenschrift.

. . . . Unbestritten steht, zumal seit 1882 von Salkowski-Leube's trefflicher „Lehre vom Harn" eine neue Auflage nicht mehr erschienen ist, das vorliegende Werk an der Spitze der die Harnuntersuchung behandelnden Lehrbücher. Wie kaum ein anderes ist es geeignet, den mächtigen Aufschwung zu illustriren, den die physiologische Chemie in den letzten Jahrzehnten genommen, und zugleich den grossen Einfluss, den sie auf die theoretische und praktische Medisin gewonnen . . . . So wird das Werk auch in Zukunft allen denen in erster Linie, die auf dem Gebiete der Lehre vom Harn selbständig arbeiten, ein unentbehrliches Hilfsmittel ihrer Studien, allen aber, die mit der Untersuchung des Harnes zu thun haben, ein in jedem Falle verlässlicher Rathgeber in allen Nöthen sein. *Deutsche Medizinal-Zeitung.*

Digitized by Google

Naturwissenschaftliche

Einführung in die Bakteriologie.

Von

Dr. Ferdinand Hueppe,

Professor der Hygiene an der deutschen Universität zu Prag.

Mit 28 Holzschnitten im Texte. Preis M. 6.—.

Mit diesem Werke bietet der Verfasser als Erster eine zusammenfassende Darstellung der Bakteriologie, die sich grundsätzlich und durchgreifend auf den naturwissenschaftlichen Gesichtspunkt stützt, um die Lehre von den Ursachen der Fäulniss, Gährungen und Seuchen und derer Verhütung und Bekämpfung frei von aller Ontologie zu entwickeln. Diese erst streng mechanische und monistische Darstellung der Bakteriologie wird als Ergänzung anderer Werke willkommen sein und sich als zuverlässiger Führer für alle bewähren, welche sich naturwissenschaftlich mit den Standpunkten und Fortschritten der Bakteriologie vertraut machen wollen.

Die Methoden

der

Bakterien-Forschung.

Handbuch der gesammten Methoden der Mikrobiologie.

Von

Dr. Ferdinand Hueppe,

Professor der Hygiene an der deutschen Universität Prag.

Fünfte verbesserte Auflage.

Mit 2 Tafeln in Farbendruck und 68 Holzschnitten.

Preis: M. 10.65.

Nachdem bei Gelegenheit der 4. Auflage eine vollständige Umarbeitung der „Methoden der Bakterienforschung" stattgefunden, war der Verfasser bemüht, in der vorliegenden 5. Auflage die einzelnen Kapitel einer gründlichen Durchsicht und theilweise einer durchgreifenden Umarbeitung zu unterziehen. Besonders werden auch die Methoden zum Nachweise der neben den Bakterien immer wichtiger werdenden übrigen Mikroorganismen eingehender berücksichtigt, so dass dieses Werk ein **Handbuch der gesammten Methoden der Mikrobiologie** geworden ist.

Nachdem sich das Werk von der 1. Auflage an als Lehr- und Handbuch bewährt und nachdem es als Vorlage für viele Werke über Methodik gedient hat, ist zu hoffen, dass sie auch diese Auflage bei der durch strenge historische und sachliche Kritik angestrebten und immer besser erreichten Objektivität der Darstellung für Unterricht und Forschung in Bakteriologie und Mikrobiologie bewähren wird.

Digitized by Google

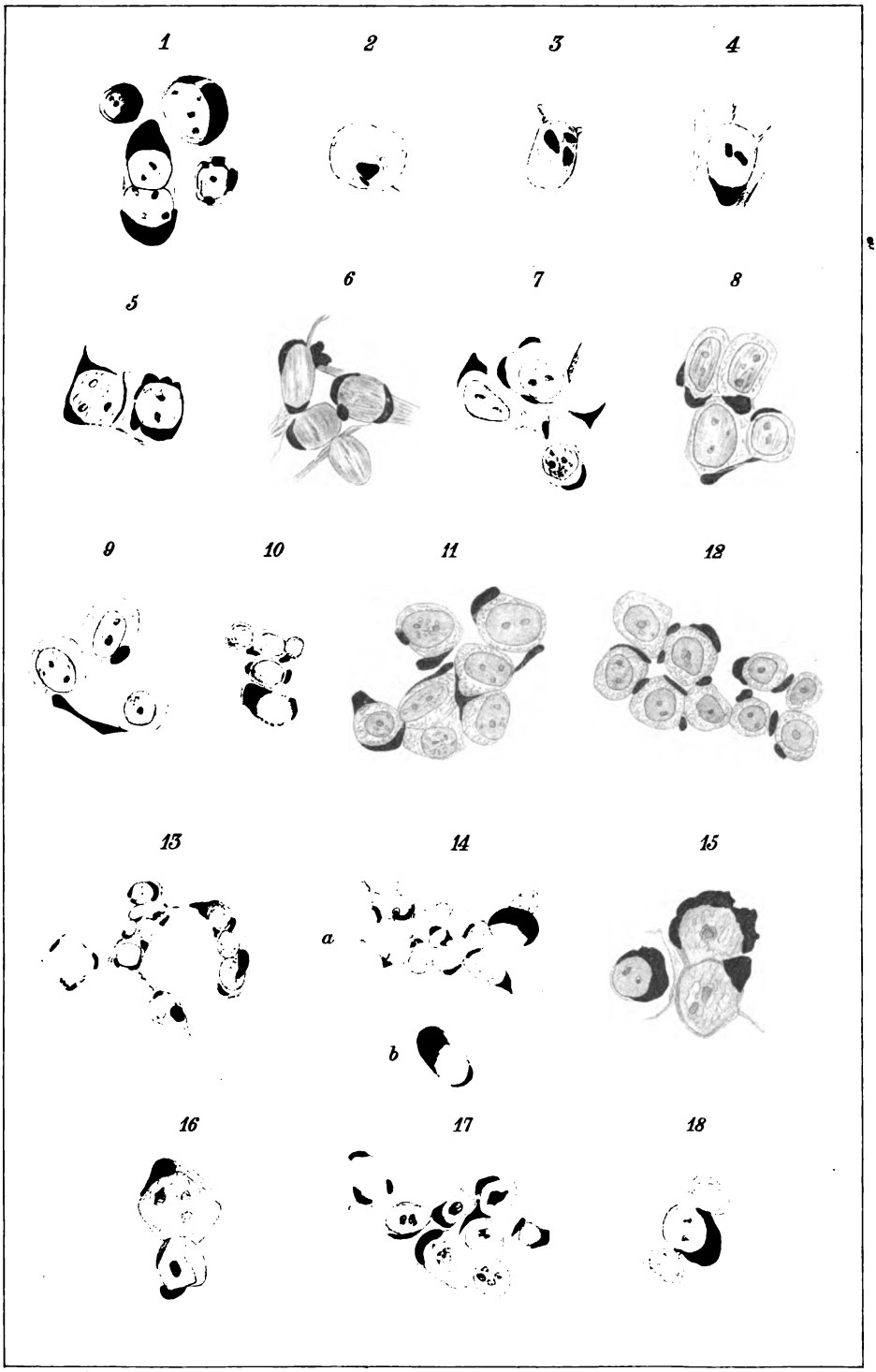

Autor del.

Verlag v. J. F. Bergmann, Wiesbaden.

Lith. Anst. v. H. Jonas, Cassel.

Digitized by Google

Digitized by Google

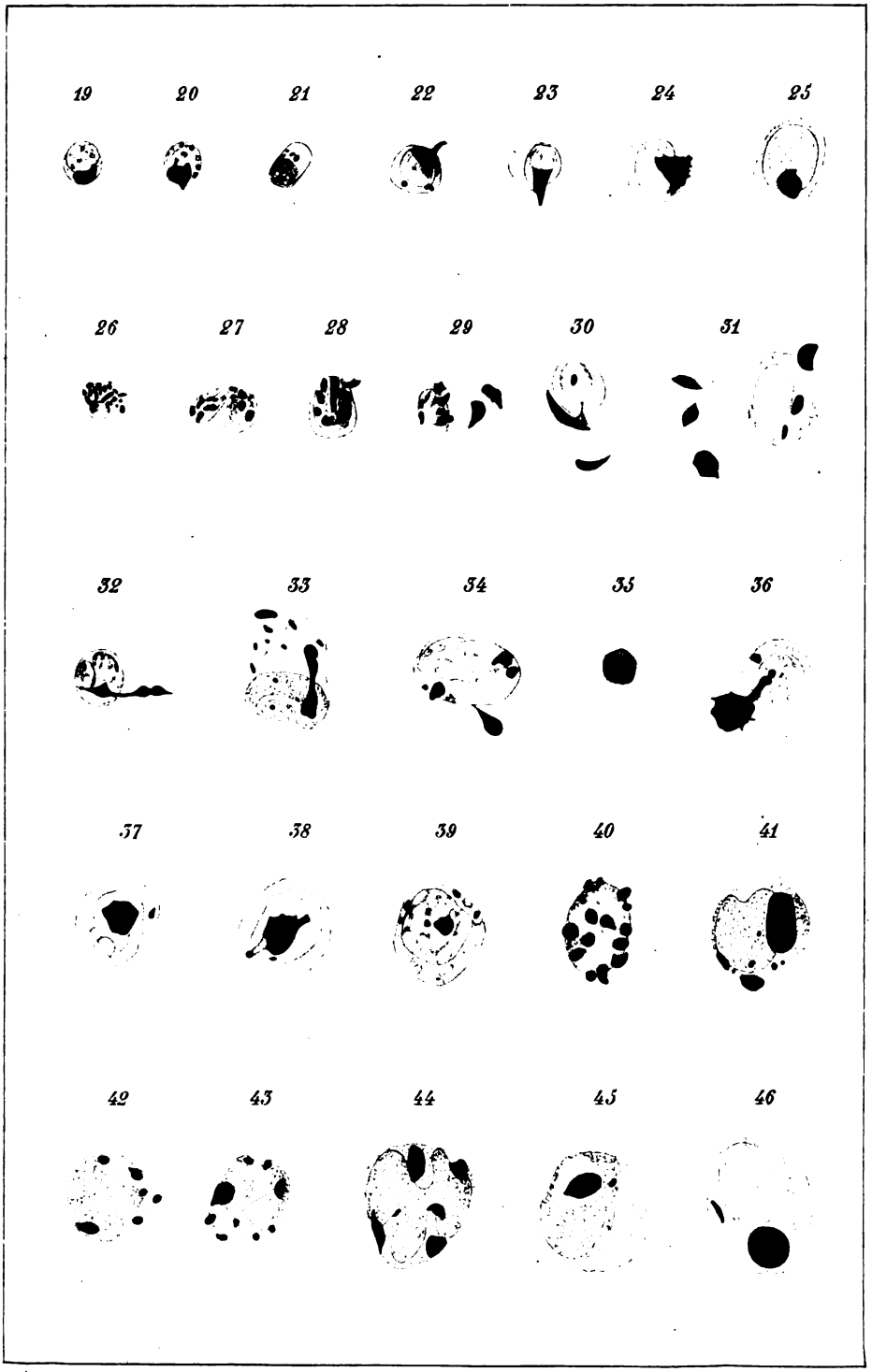

Autor del.

Verlag v. J.F. Bergmann, Wiesbaden.

Lith. Anst. v. H. Lorras, Cassel.

Digitized by Google

Digitized by Google

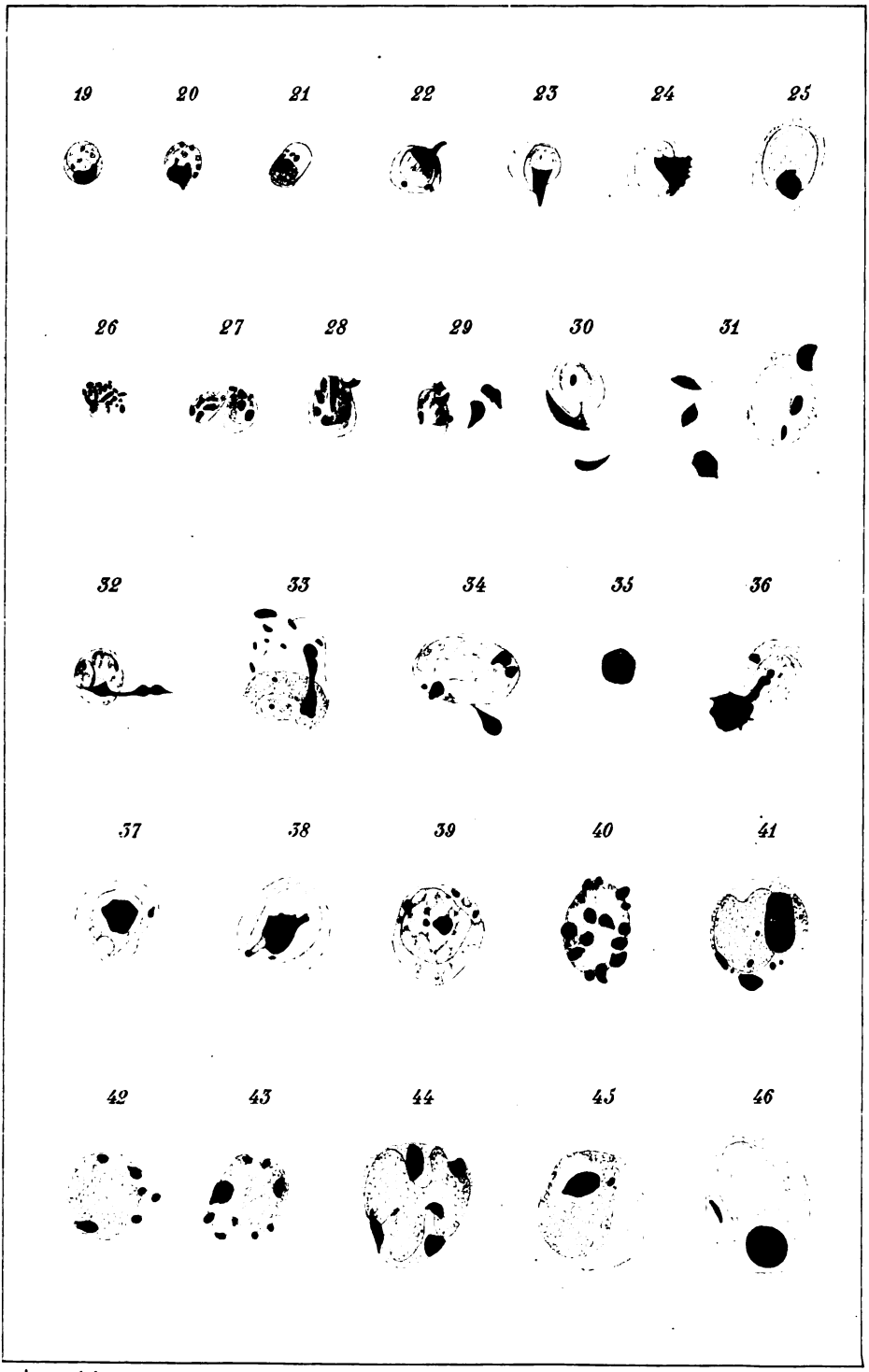

Autor del

Verlag v. J. F. Bergmann, Wiesbaden.

Lith. Anst. v. H. Jones, Cassel.

Digitized by Google

Digitized by Google

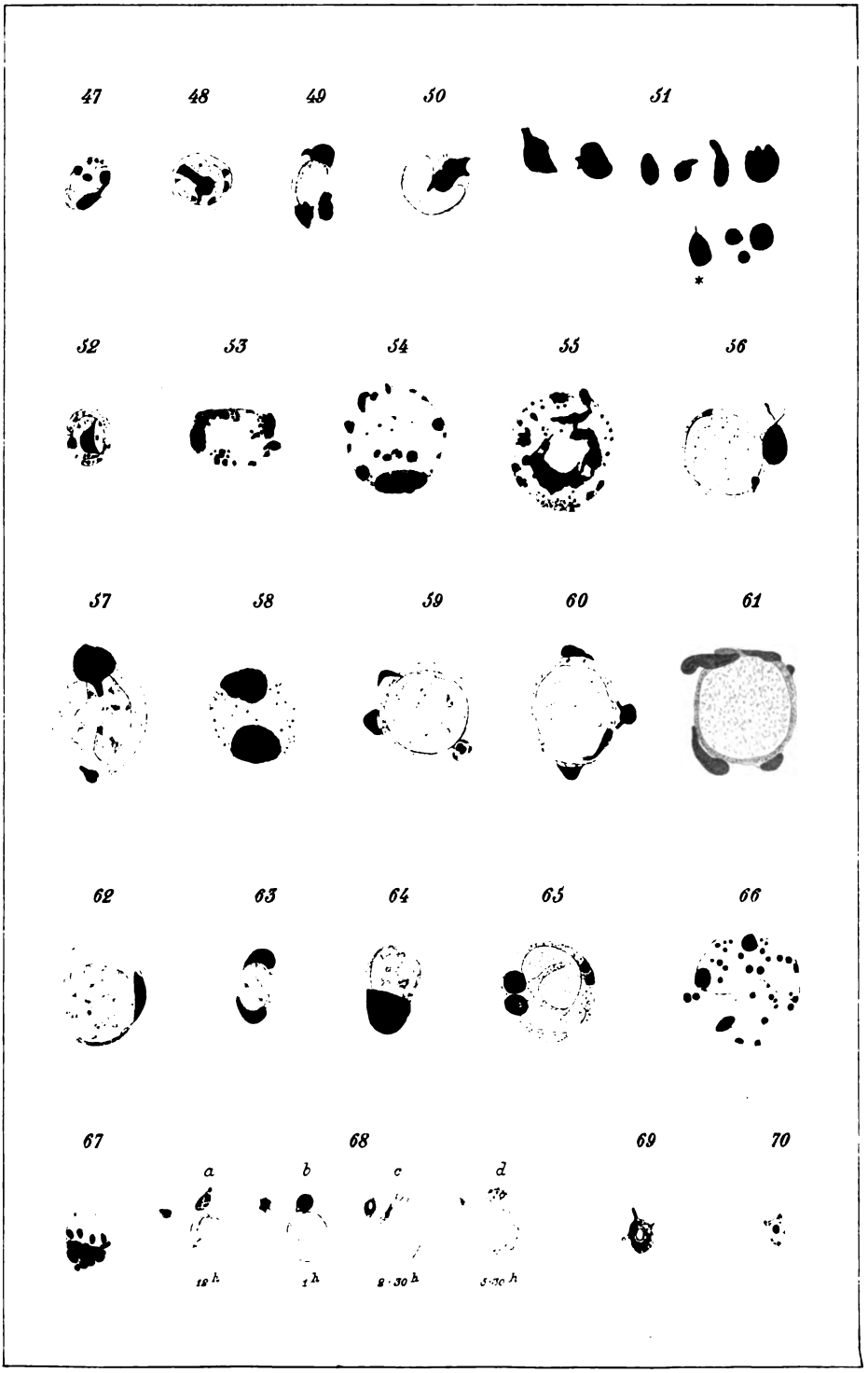

Autor del.

Verlag v. J. F. Bergmann, Wiesbaden.

Lith. Anst. v. H. Jones, Cassel.

Digitized by Google

Digitized by Google

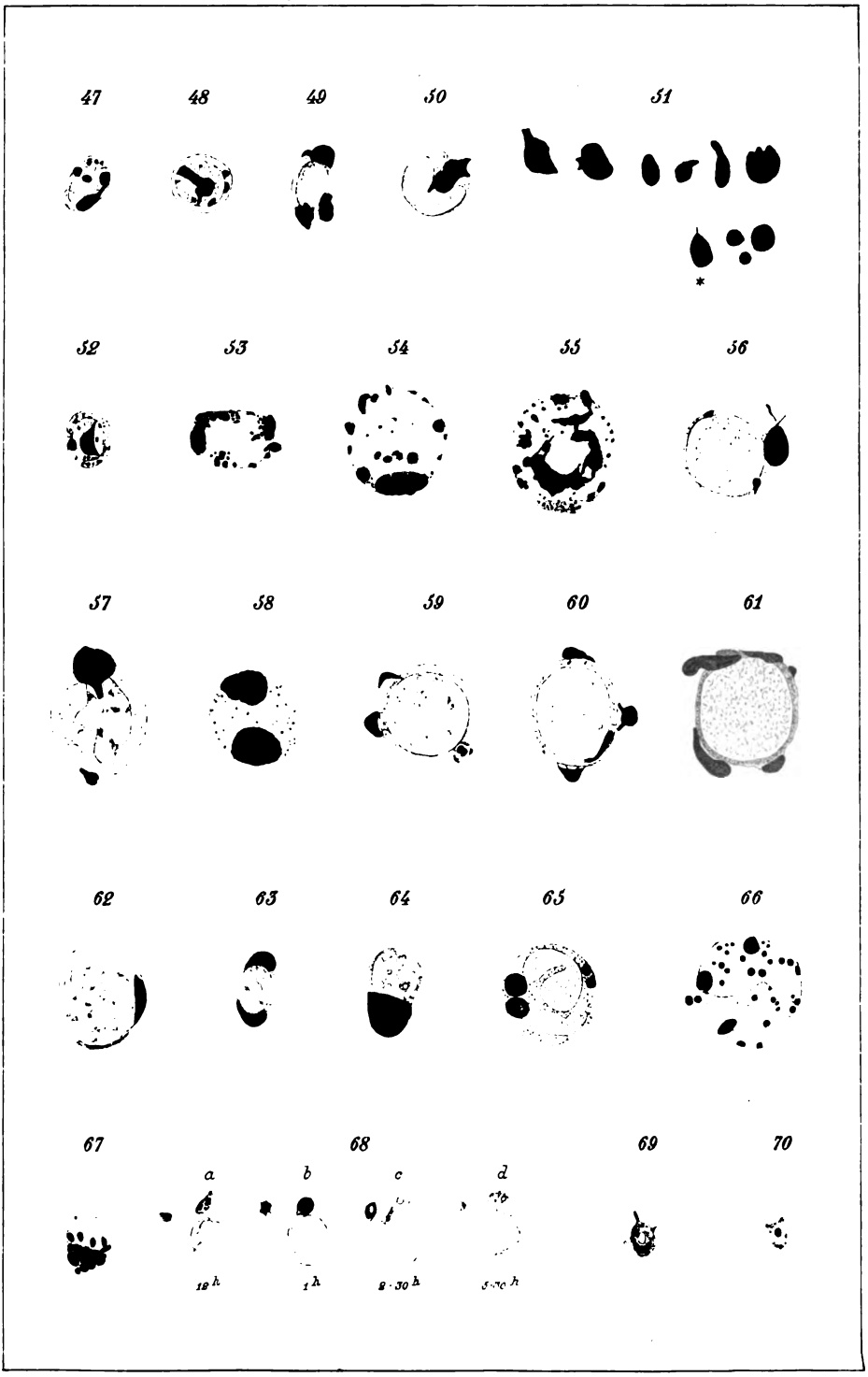

Autor del.

Verlag v. J.F. Bergmann, Wiesbaden.

Digitized by Google

Digitized by Google

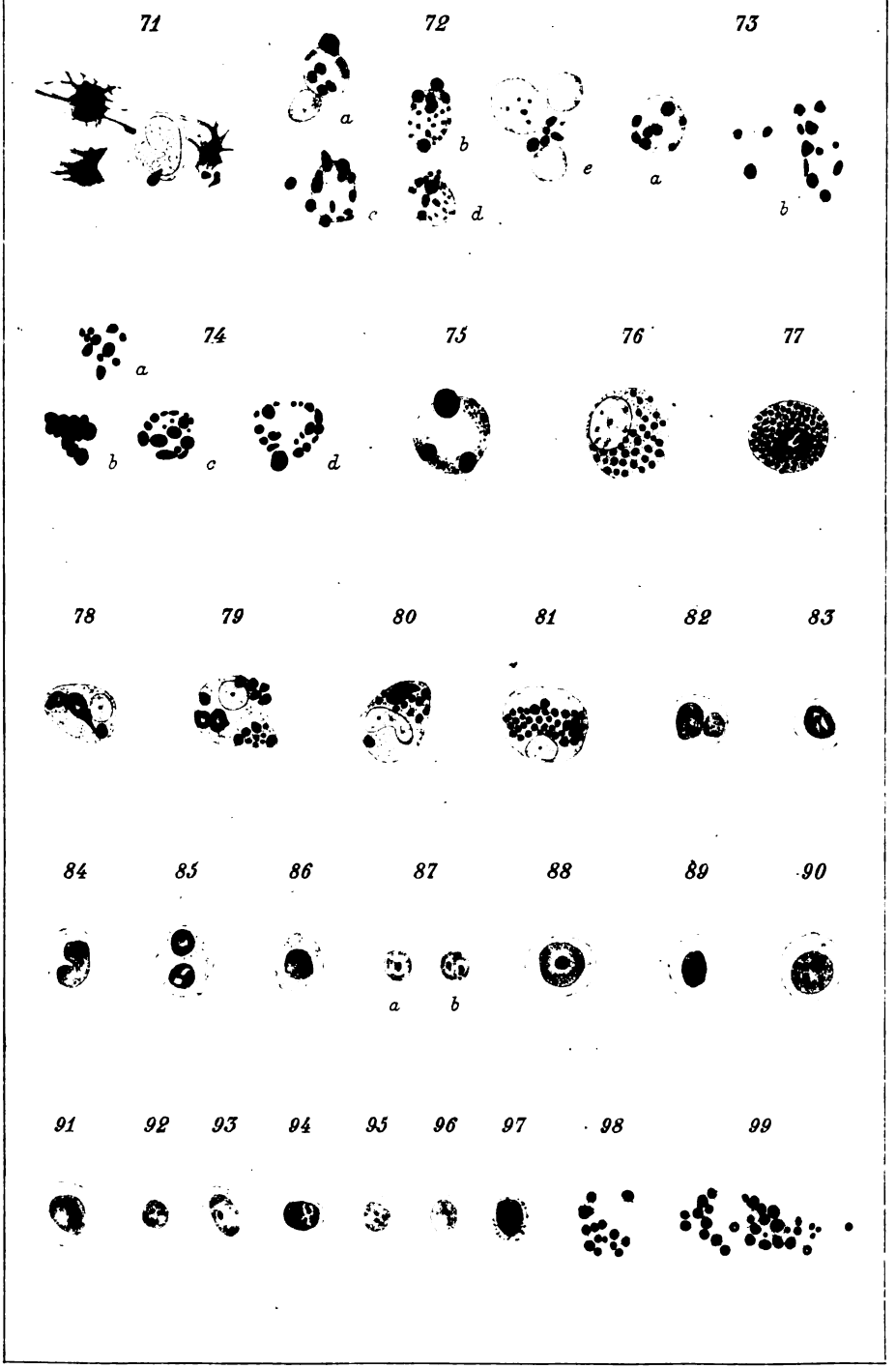

Autor del

Verlag v. J. F. Bergmann, Wiesbaden.

Lith. Anst. v. E. Consee, Cassel.

Digitized by Google

Digitized by Google

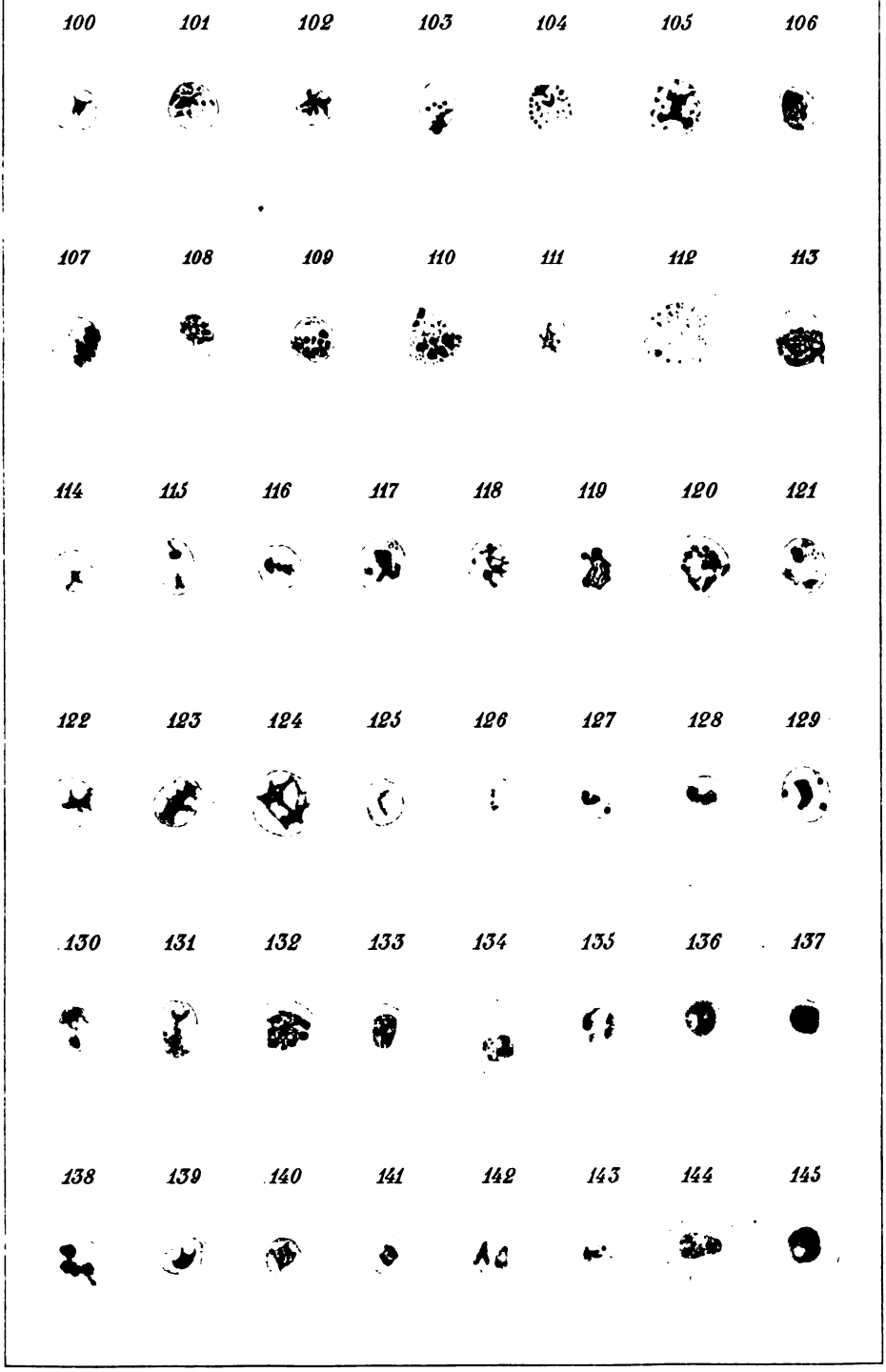

Autor del. Verlag v. J. F. Bergmann, Wiesbaden.

Lith. Anst. v. H. Jonas, Cassel.

Digitized by Google

Digitized by Google

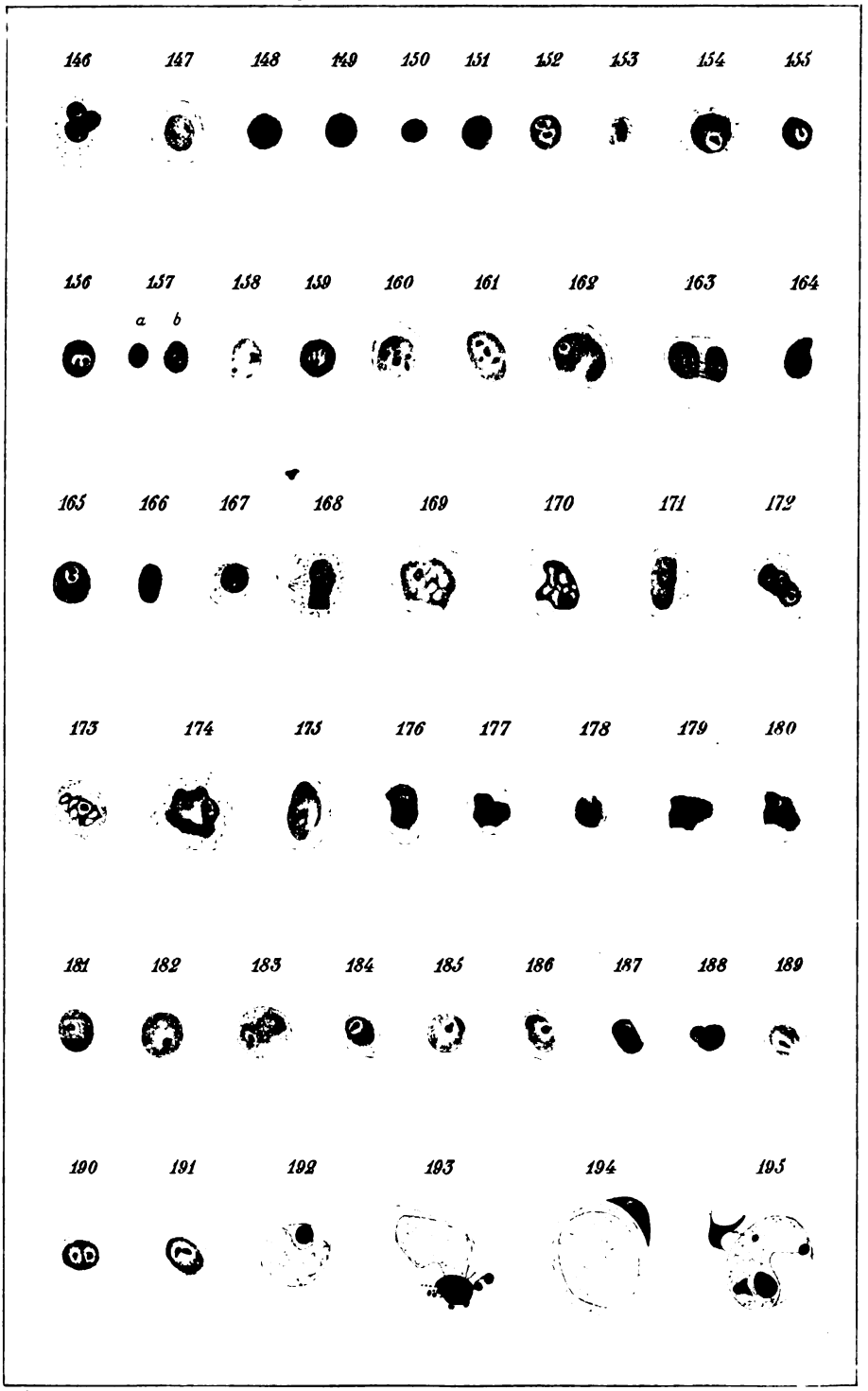

Autor del.

Verlag v. J. F. Bergmann, Wiesbaden.

Lith. Anst. v. H. Jonas Cassel.

Digitized by Google

Digitized by Google

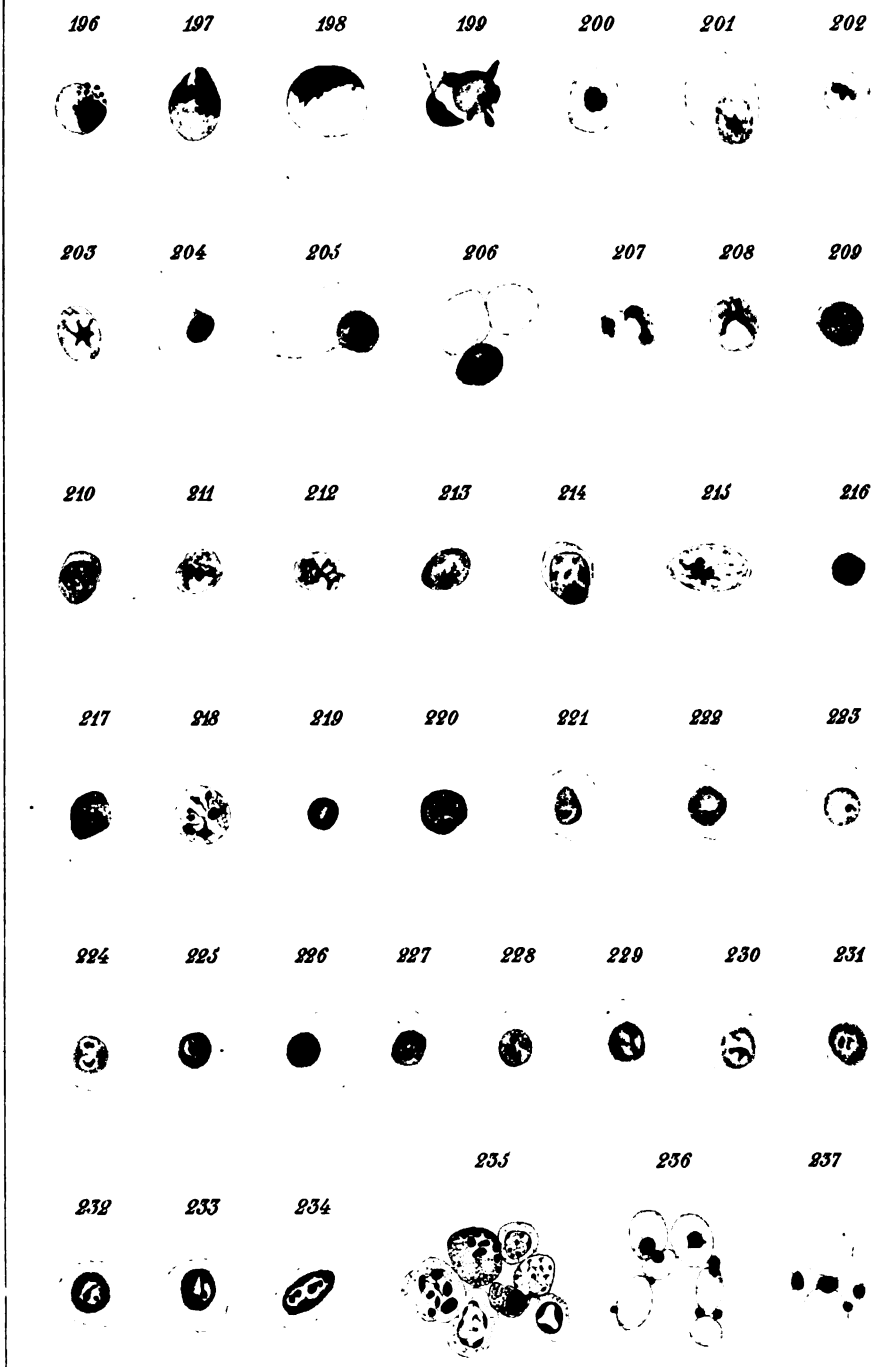

Autor del

Verlag v. J. F. Bergmann, Wiesbaden.

Lith. Anst. v. H. Jonas, Cassel.

Digitized by Google

Digitized by Google



Autor del.

Verlag v. J. F. Bergmann, Wiesbaden.

Lith. Anst. v. H. Jonas, Cassel.

Digitized by Google

Digitized by Google

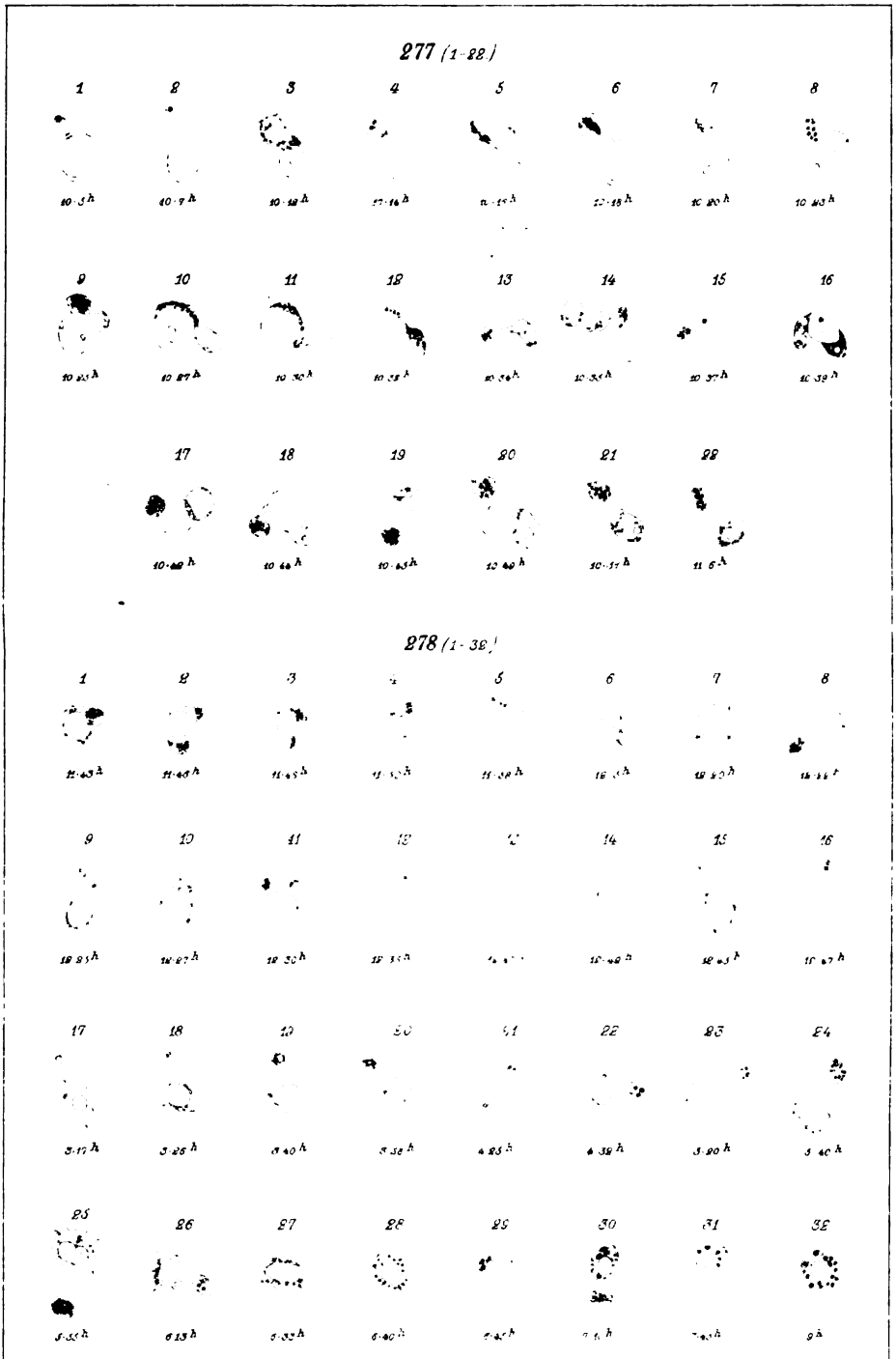

Autor del.

Verlag v. J. F. Bergmann, Wiesbaden.

Lith. Anst. v. H. Tonas Cassel

Digitized by Google

Digitized by Google

279 (1-18)



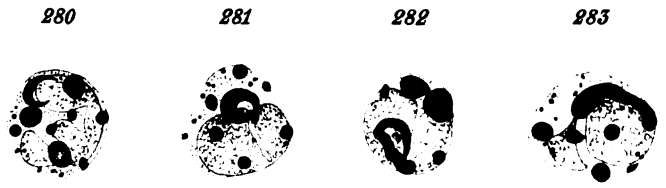

Autor del. Verlag v J F Bergmann, Wiesbaden.

Digitized by Google

Digitized by Google

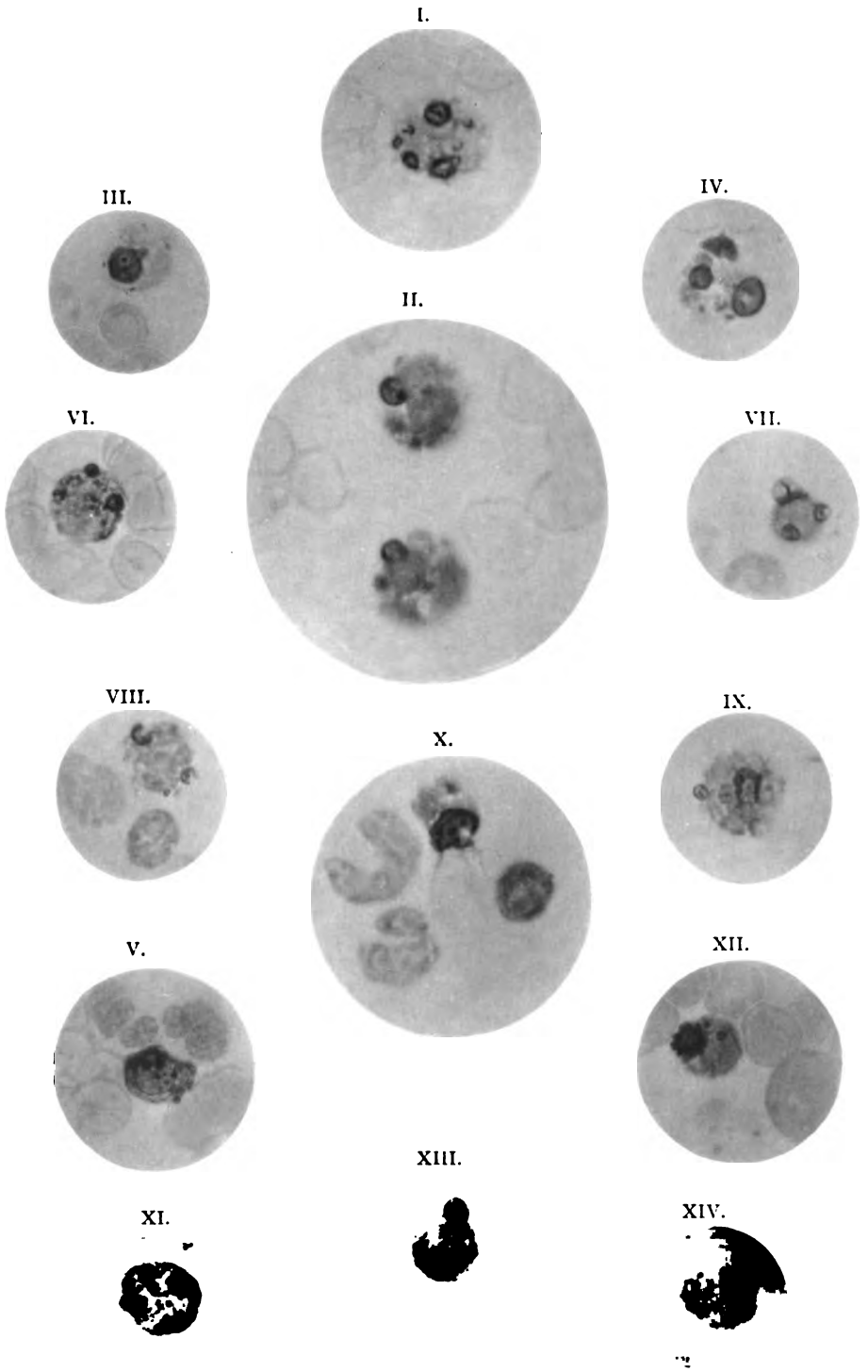

Lichtdruck der Verlagsanstalt F. Bruckmann A.-G., München. Verlag von J. F. Bergmann, Wiesbaden.

Digitized by Google

Digitized by Google

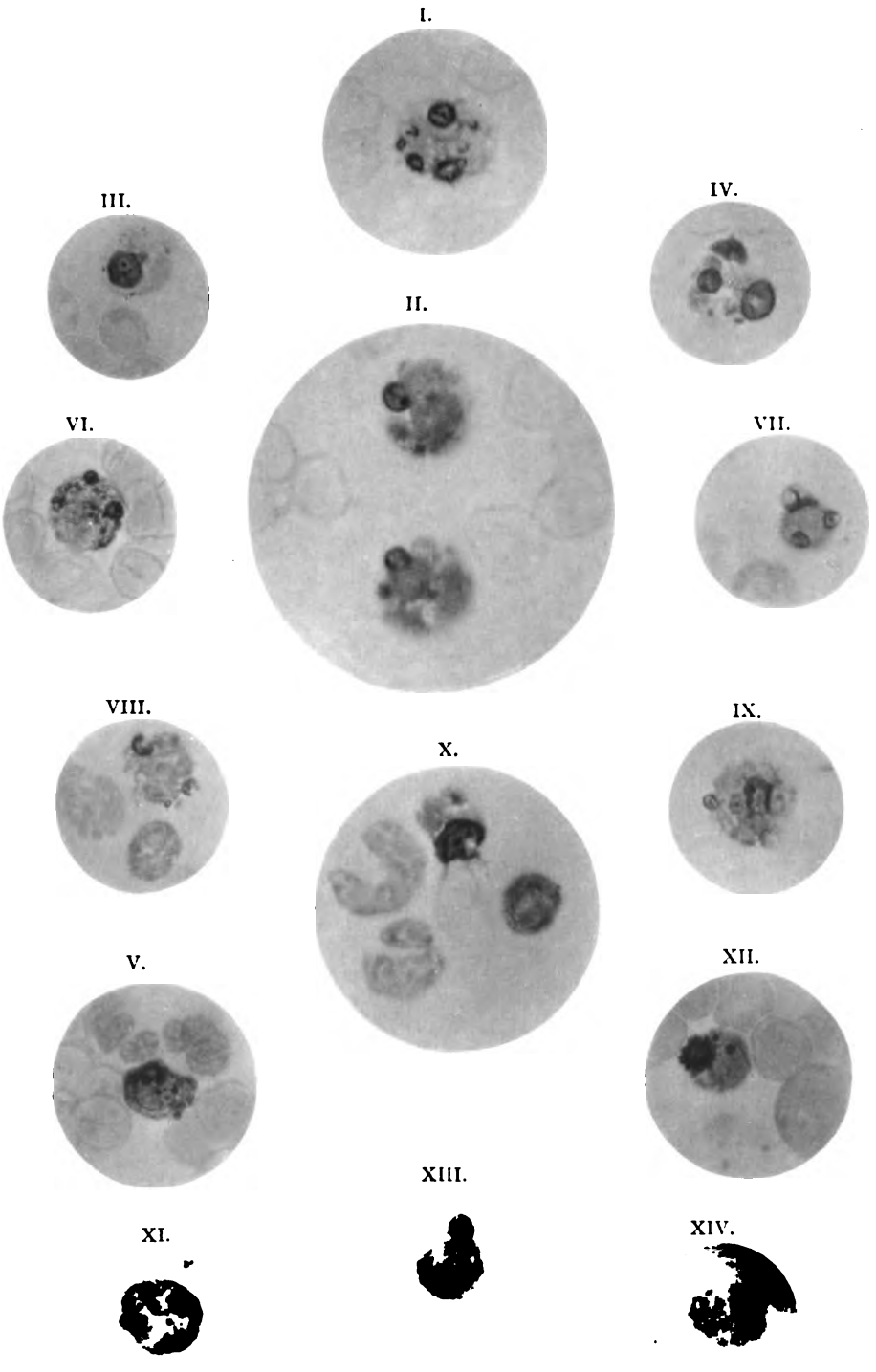

Lichtdruck der Verlagsanstalt F. Bruckmann A.-G., München. Verlag von J. F. Bergmann, Wiesbaden.

Digitized by Google

Digitized by Google

Digitized by Google

COUNTWAY LIBRARY
HC 1H3B I
14.N.14.
Die Leukamie als Protozoeninfek190
Countway Library BEC
3 2044 045 666 13

14.N.14.
Die Leukamie als Protozoeninfek1900
Countway Library
BEC9443
3 2044 045 666 138